93.

612.015.21

動植物組織內ニ於ケル被酸化物質ニ就テ

(第 5 報)

組織內ノ被酸化物質ト銀反應(組織學的)

岡山醫科大學生理學教室(主任生沼教授)

小 西 眞 尙

[昭和11年5月30日受稿]

Aus dem Physiologischen Institut der Okayama Medizinischen Fakultät
(Vorstand: Prof. Dr. S. Oinuma).

Über den Zusammenhang zwischen der oxydierbaren Substanz der Gewebe und der Silberreaktion.

Von

Konisi-Manao.

Eingegangen am 30. Mai 1936.

Verfasser hat bereits in der ersten Mitteilung bestätigt, dass die oxydierbare Substanz in den Geweben eine das Silber reduzierende Fähigkeit besitzt. Weiter hat er nun über die Veränderung des Reduktionsvermögens der Leberzellen von normalen und auch skorbutischen Meerschweinchen nach Cajalscher und Konscher Silbermethode Untersuchungen angestellt.

Die Resultate lassen sich folgendermassen zusammenfassen:

1) Es ist bemerkenswert, dass die Silberkörnchen bei normalen Tieren reichlich in retikulärer Form auftreten, aber bei skorbutischen nur sehr spärlich sind. Die Anordnung dieser Silberkörnchen ist dem sogenannten Golgischen Apparat sehr ähnlich

2) Akazienblätter, Kiefernadeln, Eichenblätter, Lotuswurzeln und grüner Tee, die nach Konscher Methode behandelt wurden, zeigen reichlich Silberkörnchen.

3) Verfasser geneigt daraus zu schliessen, dass der Golgische Apparat nichts anderes ist als die durch die oxydierbare Substanz, welche mehr oder weniger in fast allen Gewebszellen enthalten ist, reduzierten Silberkörnchen. *(Autoreferat)*

內容目次

緒　論
實驗方法
Cajal 氏法
今氏法
實驗成績
動物組織ニ就テ
植物組織ニ就テ
文獻並ニ考案
總　括

緒　論

副腎皮質ノ硝酸銀ニテ着染サルル事實ハ，Szent-Györgyi[1] 及ビ其ノ他ノ諸家ニヨリ認メラレタル所ニシテ，之ガ副腎皮質組織內ノ被酸化物質ガ，銀ヲ還元スルニ因リテ起ル現象トナセリ．而シテ正常海猪ノ副腎皮質ノ著明ニ銀染色シ得ルニ反シ，壞血病ニ罹レルモノノ皮質ニ於テ然ラザルハ，Moor and Ray[2] 及ビ Harris and Ray[3] ノ實驗セル所ニシテ尙ホ著明ニ銀反應ヲ呈セル鼠ノ副腎ニテ，壞血病ヲ豫防シ得タルハ，又 Moor and Ray[4] ノ實驗證明セル所ナリ．

Bourne[5] ハ人胎兒ノ副腎ヲ 2% 硝酸銀液（70% 酒精）中ニ 24 時間浸セルニ，皮質ガ髓質ヨリモ强ク黑染シ，且鏡檢ニテ銀ノ大顆粒ガ核ノ周圍ニ集マリ，爲メニ核ヲ不分明トスルコトアルヲ認メタルモノニシテ，是レガ Vitamin C ノ小滴ガ集マリテ顆粒トナリ，硝酸銀及ビ他ノモノニ依リ着色セルニ由ルモノナリトセリ．

海猪肝臟ニ就テ，0.4% 硝酸銀液ニ約 1 時間程浸セルモ，副腎ニ於ケル程，肉眼的ニ黑染セザルモ，此臟器組織內ニ被酸化物質ノ存在スルコトハ既ニ第 1 報及ビ第 2 報ニ於テ記述スル所ニシテ，被酸化物質ノ存在スル所，銀ノ還元サルルハ又考ヘ得ラルル事ナリ．

本報ニ於テハ，正常及ビ壞血病ノ海猪ノ肝臟組織內ノ被酸化物質ノ消長ヲ鍍銀法ニヨリ檢索シ，更ニ 2—3 植物組織ニ就テ，其ノ細胞內ノ被酸化物質ノ狀態ヲ同樣鍍銀法ニ依リテ知ラントスルモノナリ．

實驗方法

海猪ハ第 4 報ニ記述セル如ク，基礎食ノミヲ與フル時ハ，早キモノニ於テハ 12 日目頃ヨリ壞血病ノ症狀ヲ現スモノニシテ，次第ニ增惡シ，3—4 週間後，强キモノニテハ 5 週間前後ニ死亡スルモノナリ．本實驗ニ於テハ，高度ノ壞血病ヲ起セルモノヲ，斷頭死ニ至ラシメ，其ノ肝臟ノ一定部ヨリ一定大ノ小片ヲ切リ取リ之ヲ次ノ 2 法ニ依リ鍍銀法ヲ行ヘリ．

Cajal 氏ノ Uransilber 法
（所謂 Golgi ノ裝置）

此方法ヲ用ヒテ鍍銀スルノガ所謂 Golgi ノ內網裝置 Golgis Binnennetz Apparat ニシテ，之ハ法ノ如ク，「ウラン銀」-Hydrochinon-Paraffin 包埋トシテ，5μ ノ切片ニテ鏡檢セルモノニシテ，對照トシテ正常海猪ノ肝臟ヲ同樣處置セリ．尙ホ條件ヲ同ジクスル爲メ，兩者ヲ外形ニテ嚴密ニ區別シ，同一容器內ニテ同時ニ處置セルモノナリ．

今氏ノ鍍銀法

之ハ今氏銀反應中ノ標準 A 法[6] ヲ用ヒタルモノニシテ，2% 硝酸銀液 20 cc ヲ褐色瓶ニ入レ，「强アンモニア水」ヲ攪拌シツツ點滴シ，此際生ズル褐色ノ沈澱全ク溶解シテ透明トナリタル後更ニ 1—2 滴過剩ノ「アンモニア水」ヲ加ヘタル透明ニ

シテ，新鮮ナル「アンモニア」性硝酸銀液中ニ上述ノ切片ヲ投ジ，日光ヲ遮斷シテ攝氏70度ノ孵卵器內ニ24時間放置シタル後，1%「アンモニア」水中ニ30分（15分間每ニ液ヲ交換ス）次ニ3%次亞硫曹達液中ニ30分放置シタル後，12時間流水洗滌，過剩ノ分離銀ヲ除去シ，10%「フオルマリン液」ニテ固定5μノParaffin切片．對照トシテ，正常肝臟組織ヲ同樣同一條件ノ下ニ處置セリ．

尙ホ第1報及ビ第2報ニ實驗セル被酸化物質ノ多量ニ存在スル植物組織卽チ蓮根，松葉，「アカシヤ」葉，綠茶，檪葉ニ就テ，銀ノ還元狀態ヲ檢セントシ，今氏鍍銀法標準A法ヲ用ヒ5μノParaffin切片トシテ鏡檢セリ．

實驗成績

動物組織ニ就テ

正常海猽ノ肝細胞ノGolgi氏裝置ノ所見（Fig. 1）

硝酸銀液ニテ處置セル組織片ハ肉眼的ニ黑色ヲ呈シ，割面ハ周圍卽チ外側ハ强ク黑褐色ニ染リ中心部ハ薄ク黑染ス．

鏡檢スルニ弱擴大ニテハ外側ノ部分ハ黑褐色染强ク細胞像不鮮明，中心部ハ黑キ網狀ヲ呈シ，網目內ニ銀粒子ノ散在スルヲ認ム．强擴大ニテハ，銀粒子ハ細胞ノ周緣ニ於テ凝集排列シテ1條或ハ2條ノ線狀ヲ呈シテ細胞ヲ包ミ，核ノ周圍及ビ原形質ニ銀粒子滴在シ，或ハ凝集スルヲ認メ尙ホ毛細管ヲ圍繞シテ存在スルヲ認ム．

Fig. 1.

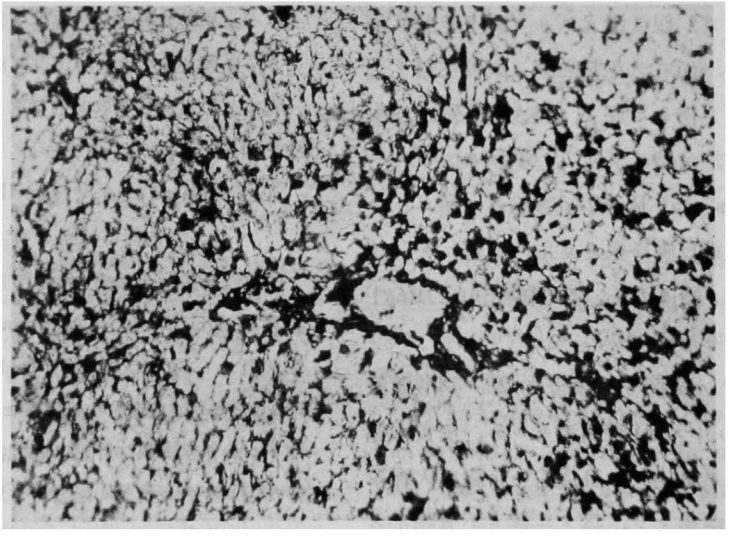

正常海猽ノ肝臟細胞ノGolgi裝置　擴大70倍

壞血病海猽ノ肝細胞ノGolgi裝置ノ所見（Fig. 2）

硝酸銀ニテ處置セル組織片ハ，肉眼的ニ正常ノモノヨリ黑染稍々薄ク外側ハ黑褐色ニ染マルヲ認メズ．鏡檢スルニ弱擴大ニテハ，黑色ノ網狀ハ認メズ一般ニ黑染稍々薄シ，所々ニ銀粒子ノ散在スルヲ認メ，毛細管ハ著シク擴張シ，毛細管ノ周圍ハ銀粒子ハ著明ナラザルモ褐色着染稍々强シ．强擴大ニテハ，銀粒子ハ該ノ周圍及ビ原形質內ニ散在シ所々ニ凝集ス．正常細胞ノ如キ細胞周緣ニ凝

集ノ線狀排列ハ認メザルモ細胞內ノ凝集ノ稍々强キコトアリ．正常細胞ノ丸味ヲ帶ブルニ比シ，稍々細長トナル感アリ．所謂Golgiノ裝置ハ正常ナルモノニ比シ，發育不良ナリ．

Fig. 2

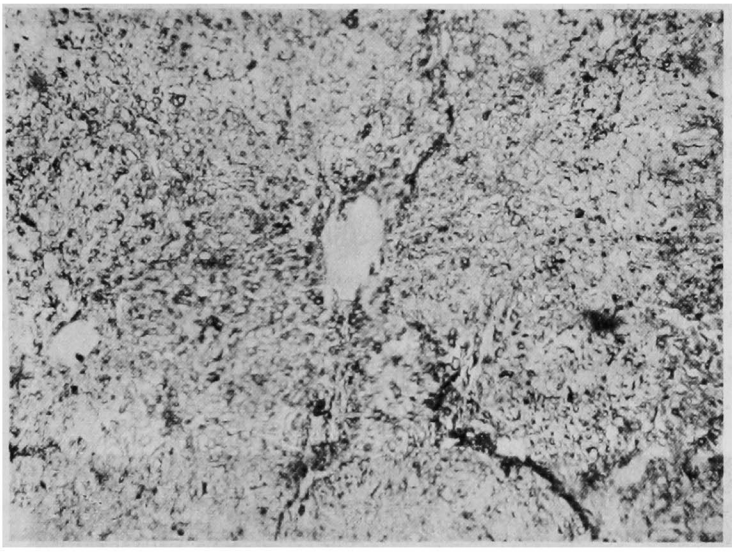

壞血病ニ罹レル海猽ノ肝臟細胞ノGolgi裝置擴大 70倍

正常海猽ノ肝細胞ノ今氏法ニテ處置セル所見（Fig. 3）

硝酸銀ニテ處置セルモノハ肉眼的ニハ外側ハ强ク黑染スルモ內部ハ濃褐色ヲ呈ス．鏡檢スルニ弱擴大ニテハ銀粒子ハ散在シ，所々ニ凝集シ，時ニ網目狀ヲ呈スルモノアリ．毛細管ノ周緣ハ多少强ク褐色ヲ呈スルモ銀粒子ハ著明ナラズ．强擴大ニテハ銀粒子ハ核ヲ圍ミ，原形質內ニ散在シ或ハ

Fig. 3.

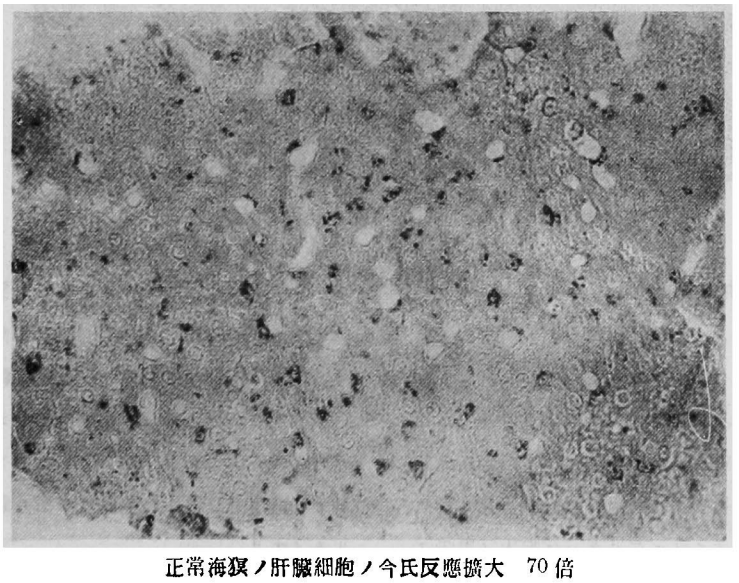

正常海猽ノ肝臟細胞ノ今氏反應擴大 70倍

凝集シ或ハ細胞膜ニ接シ線狀ニ凝集排列シテ，細胞ヲ包圍スル狀ヲ呈スルモノアリ．着色ハ Cajal 氏法ニ比シ薄ク網目モ著明ナラズ．

壞血病海猪ノ肝細胞ノ今氏法ニテ處置セル所見 (Fig. 4)

硝酸銀ニテ處置セルモノハ正常ノモノニ比シ，多少薄ク染リ．外側特ニ黑染セズシテ內部ト殆ド變リナシ．鏡檢スルニ弱擴大ニテハ毛細管ハ正常ニ比シ，著シク擴張シ，血管緣ニ沿フテ細ク線狀ニ黑染スルヲ認メ，其ノ周圍細胞ハ多少强ク褐色ニ染マル，强擴大ニテハ毛細管ニ近キ部分ノ細胞ノ核周圍ニ銀顆粒排列シ，原形質ニハ僅ニ散在ス血管緣ハ細ク線狀ニ黑染シ，尙ホ血管內ニ凝集セル銀顆粒ヲ認メ，血管ヲ遠ザカル細胞ニテハ，銀粒子次第ニ減ジ認メ得ザル部分モアリ．細胞ハ正常ナルモノニ比シ稍々細長ノ狀ヲ呈スルモノナリ．

正常海猪細胞ニ於テ今氏法ニテ處置セル所見ト Cajal 氏法ニヨルモノトヲ比較スルニ，後者ノ著明ナル銀顆粒ノ網目狀ヲナスニ反シ前者ハ稍々微弱ニシテ，原形質內ニ凝集散在ス，罹患セルモノニ於テモ今氏法ニ依レルモノハ，正常ナルモノニ比シ，銀粒子ハ更ニ微弱ナルモノナリ．

Fig. 4.

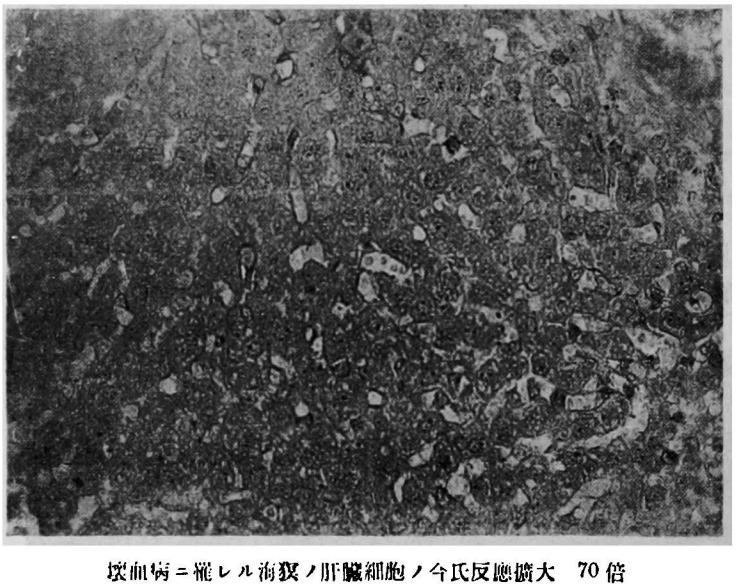

壞血病ニ罹レル海猪ノ肝臟細胞ノ今氏反應擴大 70倍

植物組織ニ就テ

松葉組織ノ今氏法ニテ處置セル所見 (Fig. 5)

鏡檢スルニ松ハ皮質ト髓質トニ分チ得ルモノニシテ，皮質ノ外側ニハ二層或ハ三層ノ略ボ圓柱狀ノ表皮アリ，最外側ノ1層ニハ銀反應ハ認メ得ザルモ，其ノ內層ノモノニ在リテハ細胞內ノ黑染スルヲ認ム．皮質部ニ於テハ細胞膜ハ黑染シテ網目狀ヲ呈シ，細胞內ハ殆ド核ノ認メ得ザル程ニ黑染ス．髓質部ニ於テモ細胞ハ黑染シテ網目狀ヲ呈シ，外側ニ粗ニシテ，中心部ニ稍々密トナリ，網目內ハ所々黑染シ，所々脫落シテ，網目ヲ殘スモノニシテ皮質部ハ髓質ニ比シ可ナリ密ニ銀反應ヲ認ムルモノナリ．

Fig. 5.

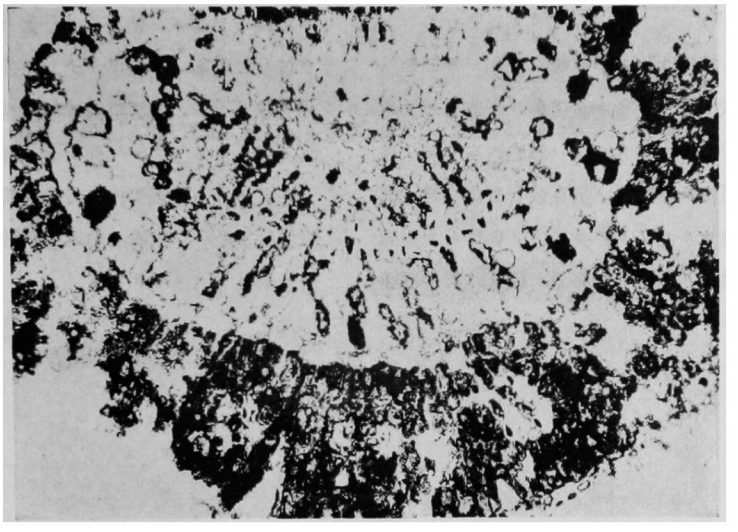

松葉組織ノ今氏反應　擴大 280 倍

「アカシヤ」葉ノ今氏法ニテ處置セル所見（Fig. 6）

鏡檢スルニ褐色ノ樹枝狀纖維ノ間ニ褐色ニ染マレル等大ノ小顆粒在リ，其ノ間ニ黑色ノ銀粒子ヲ認ムルモノニシテコノ粒子ハ稍々圓形ナルモノ凝集シテ，不規則ナル形ヲ成シ，線狀ニ排列シテ樹幹ノ狀ヲ呈セルアリ．粒子ガ凝集連結シテ網目狀ヲ呈スルモノアリ．褐色ノ顆粒ハ强擴大スルニ細胞ニシテ，コノ細胞内ニハ微細ナル銀粒子アリ，核ノ不分明ナルアリ．

葉ノ異ナレル構造ノ部分ニ於テハ褐色ノ網目狀ヲ呈シ，其ノ網目中ニ銀粒子ノ充塡セルモノ或ハ脫落セルモノヲ認ム．

Fig. 6.

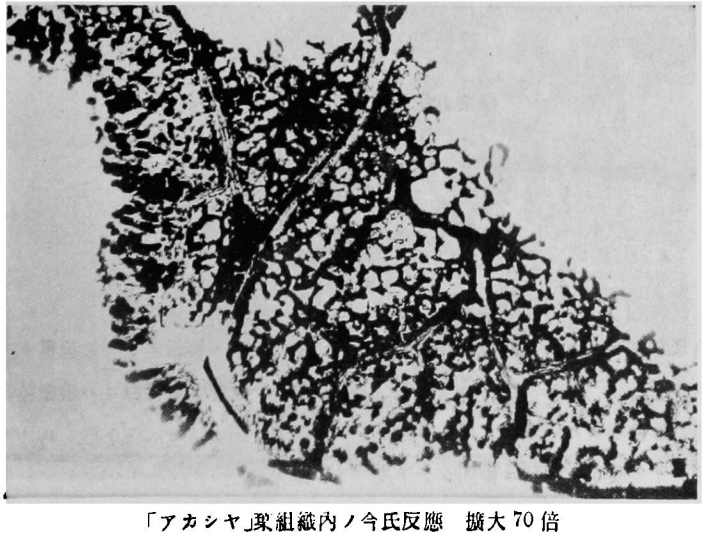

「アカシヤ」葉組織内ノ今氏反應　擴大 70 倍

樫葉ノ今氏法ニテ處置セル所見

(Fig. 7)

鏡檢スルニ弱擴大ニテハ，葉ノ斷面ハ黑褐色ノ粗糙ナル紐狀ヲ呈シ，所々黃褐色ノ膨隆セルヲ認ムルモノニシテ，强擴大ニテハ細胞內ニテ核ノ周圍及ビ原形質內ニ銀粒子ノ散在或ハ凝集シ時ニ細胞ノ全面黑染サルルアリ，黃褐色ノ膨隆セル部分ハ皮質ニ相當スル緻密ナル部分ト髓質ニ當ル粗糙ナル部分ヨリナリ皮質部ノ細胞ハ黃褐色ニテ內部ニ銀粒子ヲ認メ，髓質部ノ細胞ハ銀粒子ノ凝結强ク核及ビ細胞ノ不分明トナレル部分アリ，又其ノ部分脫落シテ，細胞膜ニ線狀ニ凝集排列シテ網目狀ヲ呈スルモノアリ．尙ホコノ膨隆部ノ大ナルモノニ於テハ，髓質部內ニ於テ線狀銀粒子ノ排列ガ車軸狀ヲ呈シ，之等ノ銀粒子ハ細胞內ヲ充スモノ或ハ網目ヲナスモノアリ．

Fig. 7.



樫葉組織ノ今氏反應 擴大 70 倍

蓮根ノ今氏法ニテ處置セル所見

(Fig. 8)

鏡檢スルニ非常ニ微細ナル銀粒子ヲ認ムルモノニシテ之等ノ銀粒子ガ凝集シ線狀ニ排列シテ不規則ナル龜甲狀ノ網目ヲ作リ，强擴大ニテ見ルニ此網目ハ稍々複雜ニシテ數箇重ナレルガ如キ狀態ヲ呈シ，之等ノ網目內ニハ銀微粒子ノ散在シ，或ハ凝集ヲ認ムルモ，核ト思ハルルモノハ著明ニ認メ得ズ．

Fig. 8.

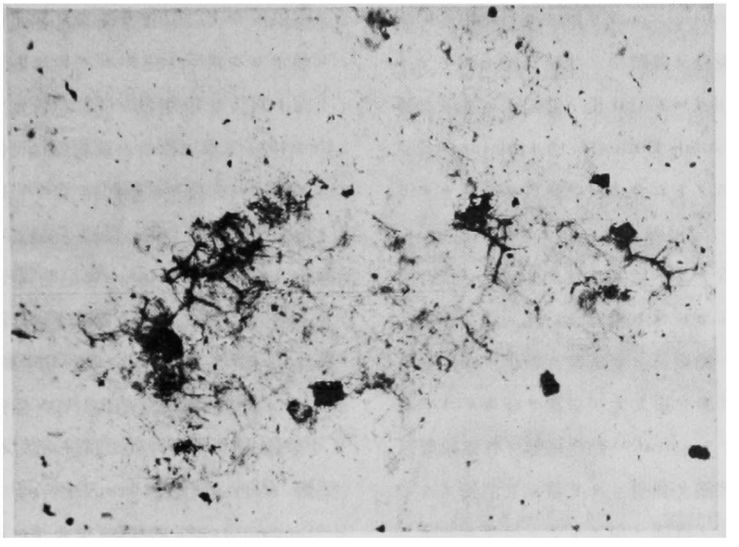

蓮根組織ノ今氏反應　擴大280倍

綠茶ヲ今氏法ニテ處置セル所見

(Fig. 9)

鏡檢スルニ一般ニ他ノ組織ニ比シ强ク黑染ス.

强擴大スルニ細胞ハ不定形ニテ核ノ周圍細胞內ニ認メラルルモ，之等ノ銀粒子ガ核ト共ニ1團トナリ，細胞ノ壁ニ壓排サルルモノ多ク，細胞膜ニ銀粒子ノ强ク凝集シ，線狀ニ排列シテ網目狀ヲ呈シ，肺臟組織ノ如キ粗糙ノ狀態ヲ示ス.

Fig. 9.

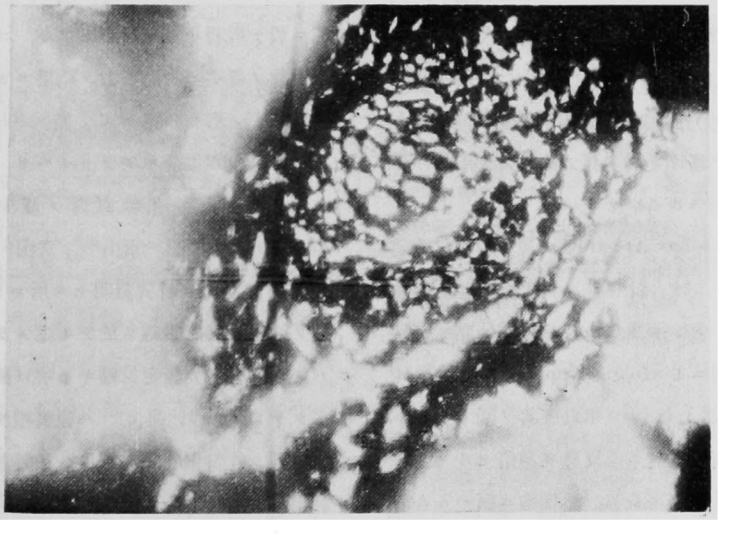

綠茶組織ノ今氏反應　擴大280倍

文獻並ニ考察

鍍銀法ハ Krause[7] ニヨリ始メテ組織學的檢索ニ用ヒラレ，現今ノ鍍銀法ノ進展ヲ促セルモノニシテ，殊ニ Golgi ハ Cajal 氏ノ鍍銀法ニヨリ神經細胞內ニ所謂 Golgis Binnennetz Apparat ヲ發見シ，興味アルモノトシテ諸家ノ研究スル所トナリシモ，研究範圍ハ分泌線細胞ニ止マリ此 Apparat ハ分泌物排泄管ナリト信ゼラレタリ．其ノ後各臟器ニモ廣ク存在セルコト證セラレ殊ニ最近肝臟ニテ實驗サレ之ガ糖原質ノ形成並ニ糖化ニ作用シ含水炭素ノ新陳代謝ニ重大ナル意義ヲ有スルコト明カトナレリ．此 Apparat ハ動物細胞ノ有核原形質內ニ在リ細胞機能ノ强弱ニヨリ著シク消長スルモノナルガ故ニ其ノ機能ヲ現スモノト目サルル所ニシテ，其ノ本態ニ就テ前田[8] ハ恐ラク細胞內細小管ニ存在スル一種ノ內容物ニテ，細胞ノ生活機轉ニ重要ナル役目ヲ有スルモノナラント云ヘリ．小林[9] ハ血管收縮藥ノ作用ニヨリ肝細胞ハ膨大シ，毛細管ハ壓迫サレテ狹小トナリ，Golgis Apparat ノ發育不良，次第ニ微細ニ崩潰シ細胞體內不定ノ位置ニ散在シ，宇野，河合[10] ハ肝臟血管ノ擴張ニヨリ細胞ハ壓迫サレ，Apparat ハ微細減數シ，其ノ擴張減ズル時ハ Apparat ノ數及ビ大キサヲ增スモノニシテ，佐藤[11] ハ「フロリヂン」注射ニヨリ肝臟ノ Golgis Apparat ハ崩潰微細顆粒トナリ，細胞ノ透過性ノ高マル爲メ其ノ顆粒ノ大部分ハ肝毛細管中ニ逸出スルモノナリト．

植物細胞ノ Golgis Apparat ハ其ノ存否ノ決定セラレザル所ニシテ，前田[12] ハ「タイナ莖」，玉葱ニ就テ實驗シ，何レモ黑染セル網目或ハ點狀排列ヲ認メ植物細胞ニモ Golgis Apparat ノ陽性ナルヲ論ゼリ．今博士ハ 1919 年以來其ノ門下生等ト細胞ノ還元作用ノ研究ニ銀反應ヲ應用セルモノナリ．其ノ成績ヲ摘錄スレバ，諸細胞ニ顯ハルル銀顆粒ハ該細胞ノ原形質ニヨリ還元サルルニ因スルカ，又特種銀鹽類形成ト見做可キヤニ就テハ之等ノ銀顆粒ガ次亞硫酸曹達ニテ溶解セラレザルヲ以テ還元セル狀態ニ在ルモノトセリ．

尙ホ脂肪ヤ類脂肪ハ銀ヲ還元セズ Oxydase Reaction ト銀反應トハ或程度迄一致スル事，銀反應ヲ與フル物質ハ細胞顆粒（アルトマン氏顆粒其ノ他）其ノ物デナク，顆粒ニ結合シテ居ル物質ニ關連スルモノナルコト，反應物質ハ水ニ可溶性ナルコト，3 分間ノ煮沸ニ陽性ナルモ 15 分以上ノ煮沸ニテハ陰性トナリ，一般ニ幼弱動物及ビ機能亢進セル場合ハ該反應强盛スルモノニシテ，園田[13] (1929)ハ尙ホ副腎ニ就テ實驗シ該反應ハ副腎皮質細胞ノ固有ノ反應ナリト云ヘリ．

Bourne ハ 2% 硝酸銀「アルコール」中ニ胎兒ノ副腎ヲ 24 時間浸漬セルニ皮質ガ髓質ヨリ遙ニ强ク黑染シ鏡檢ニテ核ノ周圍ニ銀ノ顆粒ガ聚リ，核ノ明カニ見エザル場合多ク Vitamin C ノ水ニ可溶性ナルニヨリ組織中ニ Molecular solution トシテ，（「イオン」化或ハ非「イオン」化ノ狀態ニテ）多分アルラシク，此場合 Vitamin C ノ小滴ガ集マリ顆粒トシテ黑染シテ見ユルモノニシテ Vitamin C ガ「イオン」化サルル時ハ陰「イオン」ノ爲メ，核膜ニ於テ吸着サルル傾キガアリ，コノ膜ニ於ケル銀顆粒ノ凝集ハ表面張力ノ結果ニヨルコト明カニシテ凝集ノ形ハ一定セズ，時ニ Golgis Apparat ニ良ク似タル場合モアリトイヘリ．

壞血病罹患時ハ肝糖原質ノ減少ハ Collazo[14]，Palladin[15]，武田，永山[16]，富田[17]，武田，永山，町田[18] ノ諸家ノ研究證明セル所ニシテ，コノ糖原質ノ減少ハ又飢餓時ニ於テモ認メラルルモノナレバ何レニ因ルカ斷定シ難キモ寧ロ飢餓ニ因ルヲ至當ナラントセリ．河合[19] ハ豆腐粕ヲ主食ニテ壞血病ニ罹レル海獨肝臟ノ Glogi 氏裝置ガ其ノ末期ニ於テ發育不良トナレルモノニシテ，之ガ飢餓ニ因ルヤ，壞血病ニ因ルヤ斷ジ難シト云ヘリ．

要スルニ鍍銀法ハ Cajal 法タルト今氏法タルトヲ問ハズ，組織内ノ被酸化物質ニヨリテ，銀鹽ガ還元サレ金屬銀ガ析出スルニヨルモノナルコトハ銀鹽ノ性質ヨリ視テ當然ノ事ニ屬ス．

而シテ其ノ析出銀顆粒ガ一定ノ形狀ニ配列スルトモ，直チニ之ヲ以テ，有形裝置ノ存在ヲ斷ズ可カラズ，寧ロ被酸化物質ノ溶液ガ複雜ナル膠樣狀態ヲナス原形質内ニ於ケル散布ノ狀態等々ニ依ルモノナリト認メザル可カラズ．實際ニ銀顆粒ハ諸家ノ云フ如ク一定ノ形ヲ有スルモノニ非ラズ，細胞ノ狀態，染色ノ方法ニ依リ，其ノ形狀ヲ異ニスルモノニシテ，或ハ點狀ニ散在シ，或ハ凝集シ，或ハ表面張力等ノ關係ニヨリ網目狀トナルモノナリ．予ノ實驗ニ於テ見ル如ク，壞血病肝臟ニ於テハ銀顆粒ハ著シク減少スルモノニシテ，殊ニ Vitamin C 含量ノ多キ副腎ニ於テ銀反應强キ（園田）ヲ考フル時，壞血病ニヨリ，銀顆粒ノ減少ハ，細胞内被酸化物質ノ減少ニ基ヅク可ク，之ヲ Bourne ノ云フ如ク，直チニ Vitamin C ノミニ歸スベキニアラズ．唯 Vitamin C モ細胞内被酸化物ノ一ヲナスモノナルニ過ギズ．

總　括

1. 基礎食ニテ壞血病ニ罹レル海猪肝臟ノ Golgi 氏裝置ハ正常肝臟ニ比シ，現出微弱ニシテ網目ヲ作ラズシテ核ノ周圍及ビ原形質内ニ散在或ハ凝集ス．

2. 壞血病ニ罹レル海猪肝臟組織ノ今氏鍍銀法ヲ行ヘルニ正常肝臟ニ比シ銀顆粒乏シク，核周圍及ビ原形質内ニ僅ニ存シ，毛細管緣及ビ血管内ニモ認メ得．正常肝臟ニ於ケルモノハ Cajal 氏染色ニ依ルモノニ比シ銀顆粒ハ乏シク，著明ナル網目ヲ作ラズ，核周圍ニ排列或ハ原形質内ニ散在凝集ス，

3. 植物組織例ハ松葉，「アカシヤ」葉，樫葉，蓮根，綠茶ニ就テ今氏鍍銀法ヲ行ヘルニ何レモ著明ニ銀顆粒ノ核周圍及ビ原形質内ニ散在凝集シ，或ハ細胞膜ニ凝集線狀ニ排列シ網目狀ヲ呈セリ．

4. 鍍銀法ニヨル黑色顆粒ハ細胞内被酸化物質ニヨリ，銀鹽ヨリ銀ヲ還元セルモノニシテ，其ノ顆粒ノ配置ハ一定ノ有形裝置ノ存在ヲ意味スルモノニ非ズ．單ニ被酸化物質ノ存在ヲ證スルニ過ギズ．而シテ Viamin C モ亦其ノ被酸化性物質ノ一ヲナスモノナリ．

擱筆スルニ當リ懇篤ニ御指導御校閲ヲ下サレタル恩師生沼教授ニ深甚ノ謝意ヲ表ス．

文　獻

1) *Szent-Györgyi*, Biochem. J., Vol. 22, P. 1387, 1928. 2) *Moor* and *Ray*, Nature., Vol. 130, P. 997, 1932. 3) *Harris* and *Ray*, Biochem. J., Vol. 26, P. 325, 1932. 4) ハ 2) ニ同ジ. 5) *Bourne*, Nature., Vol. 132, P. 589, 1933. 6) 今，日病理雜，第8卷，同，第17年. 7) *Krause*, 日病理雜，第17年今氏論文ニ據ル. 8) 前田，北海醫雜，第6卷，1424頁，昭和3年. 9) 小林，岡醫雜，第42年，第9號，昭和5年9月. 10) 宇野・河合，岡醫雜，第45年，第10號，昭和8年10月. 11) 佐藤，岡醫雜，第45年，第2號，昭和8年2月. 12) 前田，北海醫雜，第7卷，649頁，昭和4年. 13) 園田，北海醫雜，第7卷，145頁，昭和4年. 14) *Collazo*, Biochem. Z., Bd. 152, S. 373, 1924. 15) *Palladin*, Ebenda, Bd. 152, S. 228, 1924. 16) 武田，永山，成醫會雜，第44卷，大正14年. 17) 富田，成醫會雜，511號，昭和3年. 18) 武田，永山，町田，J. of Biochem., Vol. 10, No. 1, 1928. 19) 河合，岡醫雜，第45年，第7號，昭和8年7月.