「トラホーム」ニ於テ比較的稀有ナル角膜合併症

井上悅介（丸龜）

「トラホーム」ニ於ケル角膜合併症トシテ一般ニ認メラレタルモノハ「パンヌス」及中心性痂鈍性潰瘍トス乙ニ付テハ此處ニハ云ハズ「パンヌス」ガ果シテ單純ノ有血管性角膜表層炎ナルヤ又ハ角膜「トラホーム」ナルヤ博士市川清氏ハ複雜ナル結膜ニ於テ「トラホーム」病理ヲ解決センヨリハ寧ロ病的變化判明ナルベキ角膜ニ於テスルノ優越ナルヲ唱ヘ「パンヌス」研究報告アリキ。

余ガ述ベントスル本症ハ 1911. Calderaro ガ「トラホーム」ニ於ケル從來記載セラレザル角膜合併症（Arch. f. Augenhk. LXIX. 1.）トシテ報告セシモノナリC氏ハ南伊ニテハ千人ノ慢性「トラホーム」中本症ノ一例ヲ見ルト云ヒシモ我國ニテハ果シテカク多數ナルヤ余ハ僅ニ其三例ヲ得シガ總テ所見甚ダ固有ナリ。

一、九歲ノ男兒、大正六年三月二十一日初診既往症中麻疹ヲ經過セシ他著患ヲ知ラズ眼以外ニ於テ何等認ムベキ變化無シ。

兩眼結膜ニハ「トラホーム」固有症狀アリテ顆粒乳頭ノ他軟骨部肥厚シ已ニ瘢痕ヲ形成シ中等度ノ充血及少量ノ分泌物アリ。

右眼角膜瞼裂部ニ於テ左ノ如キ變狀ヲ有シ爾他角膜部ハ透明ニシテ邊緣部ニ結膜血管ノ三四新生スルヲ見ルニ過ギズ。

角膜瞼裂ニ一見最表層ニ於テ横ニ灰白色ノ無光線ニシテ消衰セルガ如ク見ユル濃厚ナル小斑點散在シ其形狀大小種々ニシテ大ナルモノモ帽針頭大ヲ越エズ小ナルハ刺針大ニテ不規則ニ排列シ圓形、多角形又ハ線狀或ハ毛筆先端ニテ引キシガ如ク放散狀ヲナス等甚ダ多樣ナリ、尙ホ此溷濁間ノ角膜ハ全ク透明ナラズシテ薄キ瀰蔓性ノ溷濁ヲ呈ス、今ヤ上記溷濁ニ向テ角膜內外緣ヨリ結膜血管侵入スルヲ見、邊緣二三密米ノ部ニハ溷濁無シ。

今之ヲツアイス角膜顯微鏡ニテ增大スルニ上皮部ニハ毫モ何等ノ異狀無ク上皮ハ全ク健全ナルモノヽ如シ溷濁ハ角膜實質ノ最表層ヲ占ムルガ如ク上記血管ハ溷濁ト親密ナル關係ヲ有シ漸次二枝ニ分枝シツヽ溷濁內ニ侵入シ或ハ血管網ヲナシ或ハ單一ノ血管ノミ經過シ甲部ニ於ケル斑點ハ圓形乙部ニ於ケル斑ハ二條ノ白線ヲナシ血管分枝密接セルモノハ放線狀ヲナス、溷濁ニシテ血管ヲ有セザルハ無ク中央部ニ於ケル血管最小枝ニシテ溷濁ヲ有セザルハ無シ、該溷濁ノ內中部ノモノ環狀ヲナシ其大サ三四密米ヲナスモコレ上記種々ナル溷濁ガ血管徑路ニ集合シツヽ形成スル環ニ過ギズシテ

血管ト溷濁トノ關係ガ顯微鏡上ニ顯出スル狀ハ甚ダ美觀ナリ、尙ホ此ノ狀態ハ斜照法ヲ行ヒツヽ二十曲光力「レンズ」ニテ增大スルモ明ニ認ムル事ヲ得、斑ハ恰モ植物ノ葉ヲ見ルガ如ク葉中ノ脈ハ血管ニ相當シ其形狀種々ナルハ上記スル處ノ如シ。(附圖參照)

本例ハ八歲ノ男兒「トラホーム」ニシテ角膜瞳孔領部ニ於テ內外緣ヨリ來リシ血管最小枝ニ分枝シ血管圍ニ外觀上毫モ疑無キ變性竈ヲ有シ血管ノ經過及吻合狀態ニテ該竈ハ種々ノ形狀ヲナシ斑狀又ハ線狀ヲ呈スル固有ナル一症ニシテ變性竈ハ總テ表層ニ位シ血管ハ總テ結膜血管ナリ。

左眼角膜ハ瞼裂部ノ外半部ニノミ右眼同樣ノ溷濁ヲ見ルモ總テ斑點小ニシテ其排列ノ間隔大ナリ血管ハ外方ヨリ同ジク進入シ斑點ト血管トノ狀ハ螢ガ柳ニトマルガ如ク尙ホ斑點內ニ於テ血管網ヲ形成スル程度ニ至ラズ。

視力ハ右眼指數一●五米、左眼〇●三トス。

二、十二歲女兒、明治四十三年十月小學生徒眼檢診ニ際シ偶然發見シ當時 Groenouw **氏結節性角膜炎ナラント診セシガ重症「トラホーム」患者ニシテ輕症「パンヌス」ヲ有セシヲ以テ今同再度之ヲ檢診スルニ上記第一例ト大同小異ニシテ尙ホ之ヨリハ病狀進行シ溷濁相重疊シ二三密米ノ大斑ヲ形成スルモノアルモ血管トノ關係明瞭ニシテ血管ノ或モノハ斑下ニ位スルモ大部分ハ之ヲ追及スル事ヲ得、尙ホ斑ノ中央ニ位スル部ハ黃色ヲ帶ビ當該角膜面少シク凹凸不平ナルモ角膜顯微鏡上、上皮ニ著シキ變化無キモノヽ如シ。**

角膜緣部ハ侵入血管ノ他ハ殆ド透明ニシテ上緣角膜ニ輕症「パンヌス」ヲ見ル。

兩眼症狀殆ド同樣ニシテ指數二米突ノ視力ナリ。

本例ハ十二歲ノ女子ニ見シ第一例ト殆ド同樣ナル病竈ニシテ血管ト密接ナル關係ヲ有スル密集性白色變性竈ナリ其中央部ハ恐ラクハ脂肪變性ノ爲メ黃色ヲ帶ビ白斑又大ニシテ第一例ヨリ進行セルモノトス。

三、十八歲ノ女子、大正六年八月初診兩眼瞼結膜重症「トラホーム」症狀ヲ呈シ軟骨肥厚シテ瘢痕ヲ形成シ其面甚ダ粗糙ニシテ乳頭及顆粒ヲ見ル、右眼角膜ノ瞳孔領ニシテ外緣ニ近ク大白斑アリ瞳孔中央部ニハ上記斑點狀溷濁ノ薄翳內ニ散在スルヲ認メ尙ホ血管ノ甚ダ細キモノ此部ニ僅ニ分枝スルヲ見其狀第一例ノ左眼角膜病竈ニ類似シ左眼角膜ニ於テ瞼裂部ニ三箇ノ翳アリ內緣ニ近キモノハ通常淺表性潰瘍後ノ翳ニシテ外緣ニ近ク外上瞳孔緣部ニ穿孔後ノ小癒着性白斑ヲ有シ上記兩翳間ニテ中央部ニ位シ瞳孔部ヲ占ムル表在性翳アリテ內ニ一條ノ縱走血管アリコレ角膜上緣ヲ越エテ進入スル結膜血管ニシテ癒着性白斑部ヲ越エテ來ルモノナリ該血管ニ沿ヒ小點狀白色斑及血管壁ノ變性ヲ認ム尙ホ兩眼角膜共ニ輕症「パンヌス」アリテ其血管ハ顯微鏡上角膜邊緣ニ停止スルヲ見ル、全角膜面輕ク烟樣溷濁ヲ呈ス視力ハ右眼指數三米突ニシテ左眼ハ一米突ナリ。

本例ハ第一及第二例ニ比シテ甚ダ複雜ナル症狀ヲ呈シ左右角膜共ニ潰瘍後ノ翳及癒着性白斑ヲ有シ只角膜中央部ニ於ケル翳中ノ血管圍ニ變性斑散在シ又ハ血管壁ノ變性セルモノナリ。

以上三例ヲ總括スルニ總テ「トラホーム」ヲ有シ角膜緣ヲ除外スル角膜瞳孔領部ニテ角膜實質表層部ニ諸種ノ形狀ヲ有スル斑點ヲ形成シ該斑點ハ內外緣ヨリ進入スル結膜血管ト密接セル關係ヲ有シ斑點ノ有ル處必ズ血管存シ斑點ハ其色澤ニ由テ一目變性鑑ナルヲ知ルベシ。

尙ホ之ヲ詳述スル必要アルヲ以テ左記 Calderaro 報告ヲ玆ニ摘錄シ以テ其缺ヲ補ハントス。

病竈ハ常ニ角膜中央部ニテ殊ニ瞳孔下緣ニ相當スル部ヲ占ム溷濁ハ恰モ毛筆先端ヲ以テ畫キシガ如キ線狀ヲナス小斑點ニ初マリ乳白色ヲ呈シポーマン氏膜下ニ於テ小血管端ニ位シ第一斑ニ接近シテ種々ナル方向ヲ執ル類似ノ斑顯ハレ漸次擴大シツヽ相互ニ觸接スルモノハ融合シテ終ニ大斑ヲ形成スルニ至ル小ナル原發斑ハ續發斑ノ中心ヲナシ發育スルニ從ヒ續發斑又モヤ合一シ層ヲ異ニスルモノハ相重疊シ著シク增大且濃厚トナレバ裸眼ニテハ同質性ニ見ルモ之ヲ擴大セバ各斑間ニ於テ透明角膜部ハ溝狀ヲナスヲ見ル、斑無キ角膜部ハ常ニ透明ナリ病竈ハ乳色又ハ腱樣色ヲ呈シ隆起狀又ハ結節狀ヲナス、陳舊ニシテ最濃厚部ハ黃色ヲ呈シ白色物質ハ多クハ表層角膜實質ニ位シ深層ニ進ムニ從ヒ少シ角膜彎曲ハ斑ニ由テ變化ヲ受ケズ只稀ニ最濃厚ナル部ノ上皮隆起シ若シ斑廣ク且濃度著シケレバ當該角膜面ハ一般ニ輕ク隆起ス血管ハ必ズ病竈ニ伴ヒ病竈及血管ノ增加ハ常ニ相平行ス、血管ハ鞏膜部ヨリ輕ク蛇行シツヽ斜ニ角膜內ニ進行シテ斑ニ達ス、疾患初期ナレバ血管ハ微弱ニシテ毫モ枝別セズ斑ニ侵入シテ初メテ枝別シ或ハ斑中ニ潛ミ或ハ斑下ニ陰レ尙ホ微細ニ枝別シタル後他方ニ顯ハレ尙ホ他ノ同樣枝ト吻合シ反對側ニ於ケル斑ニ到達ス、本症ハ必ズ瘢痕期ノ「トラホーム」患者ニテ一眼又ハ兩眼ニ顯ハレ徐々ニ進行ス斑點灰白色ナレバ「トラホーム」治療ニテ退行縮小ス。

組織的所見、變化ノ初發部ハ新生小血管ヨリナル毛細管最終枝ヲ圍繞スル細胞內ニアリ卽チ毛細管造構ヲ有スル該枝ハ速ニ淋巴樣細胞ニ被服セラレ兩者ハ共ニ角膜葉ノ裂隙中ニ存在シ毛細管ハ其太サ種々ニシテ二箇ノ血球ヲ辛ウジテ通過セシメ或ハ十箇以上ヲ入ルヽニ足ル上記斑點周圍ノ血管ニハ常ニ赤血球ヲ有スルモ斑點內ノ血管ニハコレ無ク切片ニテハ血管圍浸潤內ニテ白色腔トシテ管腔ヲ認ム。

毛細管圍浸潤細胞ニ二アリ、一ハ淋巴樣細胞ニシテ他ハ之ト同大又ハ之ヨリ大ナル核ヲ有シ Protplasma ニ著シク富ム Haematoxylin ニハ辛ウジテ染色シ Eosin ニハ染色セズ大ナル細胞ハ暗色ニ Eosin ニ染色スル顆粒ヲ有ス、該細胞ハ總テ血管壁ニ沿フテ存在シ壓迫ノ爲メ種々變形シテ卵圓、三角形、長形ヲナシ突起ヲ有スルモノ無シ細胞ハ血管圍ニテ連續的鞘ヲ形成セズ其管壁細胞ト直接關係ヲ有シ形態及色素ニ對スル性

質同樣ニシテ Fberth ガ初メテ認メシ Pertitheriale Zelle ナリ。

此細胞ノ Protplasma 增大シテ溷濁性腫脹ノ狀ヲ呈シ其 Stroma ハ色素ヲ吸收スルニ至リ同質性液狀物質中ニ微細硝子樣顆粒ヲ生ジ細胞體ハ球狀トナリ近圍細胞トノ壓迫ニテ立方體ヲ呈ス。

核ハ變性ノ爲メ色素網狀層減少シ爲ニ核小體ハ著明トナリ Protplasma 中ニハ脂肪粒侵入シ又ハ Metabolismus ニテ此内ニ生成シ初メハ少數ナルモ後ニ增加シ硝子樣顆粒ト混ジテ細胞内ニ存ス而シテ脂肪粒ノ存在スルハ陳舊斑ノ細胞ニシテ爲ニ黃色ヲ呈ス。

カク變性ニ陷リシ細胞ハ膜破裂吸收ニテ互ニ融合シ透明部ヲ形成シ内ニ膨脹セル不規則ノ核ハ光輝ヲ放チ又ハ其多クハ破碎セラルヽヲ見ル、細胞ヨリナル斑點ハ增大シテ角膜葉ヲ侵害シ相近接セル竈ハ相結合シテ大斑點ヲ形成シ斑中ニハ無數ノ微細毛細管アリ浸潤及變性竈ハ角膜全層ニ存在スルモ好發部ハ表層性實質層ニシテ深部ニ從ヒ少數ニシテ尙ホ周緣部ニハ該病竈ヲ見ズ。

本病竈ハ陳舊「トラホーム」ヲ有スル者ニ見ル角膜合併症ニシテ角膜新生血管ト離ルベカラザル關係ヲ有スルハ以上記載スル所見ニ由テ明ナリ、サレバ本病竈ノ成立ヲ解決センニハ「トラホーム」病理ニ其根本ヲ置クヲ要スベシ。

然レドモ「トラホーム」本體ニ關シテハ全ク不明ニシテ Saemisch ハ Graefe-Saemisch ニ於テ『顆粒性結膜炎ハ結膜腺樣層ニ炎性浸潤顯ハレ濾胞ノ發生及乳頭增殖ヲ伴ヒ後瘢痕組織ニ當該部ガ變化スル結膜炎ナリ』トテ瘢痕形成ニ最重キヲ置キ「トラホーム」ノ本性ハ濾胞又ハ乳頭增殖ニ非ズ瘢痕形成ニアリテ此時期ニ於テ初メテ確診シ得ベキナリ而シテ多數學者ノ一致スル處ハ「トラホーム」ハ瘢痕形成ニ終ル慢性結膜炎ナリ尙ホ一部ノ異論者ハアルモ顆粒ハ鬆疎ナル結膜腺樣層ニ於ケル併發症タルベク若シ結膜ガ久時炎症ニ罹リ腺樣層ノ性質ヲ失ヘバ顆粒ヲ形成セズ只慢性炎ノ固有症ヲ呈スルナリ併シ「トラホーム」ガ急性症狀ヲ以テ發スル事ハ實地家タル吾人ハ之ヲ全然否認スル能ハズ果シテ所謂腔「トラホーム」等ト或關係ヲ持ツヤヲ知ラザルモ Lindner ガ初生兒ニ於テ Einschlußkörperchen ヲ有シ膿漏狀態ヲ以テ發スル「トラホーム」ヲ說キシモ Reiss ガ Golgi 染色法ニテ Finschlußkörperchen ハ細胞ノ產生物ニシテ病原體ニ非ル事ヲ確認セシハ注意ニ値ス而シテ「トラホーム」ハ急性炎ヲ發スル種々ナル黴菌ニ因スルモノナリト唱フル一毒派ノ Muttermilch ハ圓柱上皮ヲ有スル腺樣層ニ於テ炎性變化ノ爲メ圓柱上皮ト腺樣層トガ機能的ニ失調ヲ來シ甲ハ扁平上皮樣ニ乙ハ結締織化スルヲ慢性炎ノ固有症トシテ之等ノ變化卽チ「トラホーム」樣變化ハ獨

リ結膜ノ獨占物ナラズ鼻炎尿道炎萎縮性胃炎等之ト同樣ノ變化ヲ見ルト云フ要スルニ「トラホーム」ガ慢性結膜炎ナル、ハ毫モ疑ヲ挿ムノ餘地無ク學者實地家共ニ是認スル處ナリ。

今 Calderaro ガ病竈ニ於テ上記ノ顯微鏡所見殊ニ細胞ノ關係ヲ詳述スルヲ以テ諸種ノ炎症殊ニ慢性炎ニ於テ等シク之ヲ研究スルニ炎症ト血管トハ毫モ離ルベカラザル關係ヲ有シ常ニ血管周圍ニ於テ淋巴細胞及 Plasmazellen ノ存在ヲ認ム然ルニ「トラホーム」結膜組織ニ於テ此 Plasmazellen ヲ發表セシハ Goldzieher (v. Graefe's Archiv LXIII. 2.) ニシテ角膜「トラホーム」性「パンヌス」ニ於テ等シク之ヲ見シハ市川清君 (v. Graefe's Archiv. LXXIII) トス然ルニ Plasmazellen ハ獨リ「トラホーム」ニ固有ナラズ諸種ノ急性慢炎症ニ於テ顯ハル、炎性產物ナルガ如キモ病理學上 Plasmazellen ノ出顯及意義ハ不明ニシテ今日尙ホ諸家ノ見解一致セズ雖然其成立ガ血管ト離ルベカラザル關係アルハ爭フベカラズ（只 Unna ノ云フ如ク結締織性ノモノナルヤ Marschalko 及多數學者ノ唱フル如ク淋巴細胞ノ變形體ナルヤヲ問題トス尙ホ Junins ノ「トラホーム」細胞ニ關スル論文中淋巴細胞及上皮樣細胞ニ關スル精細ナル記載アルモ恐ラクハ Plasmazellen ニ非ズトノ單一ナル文字アルノミニテ上皮樣細胞ハ淋巴細胞ヨリ來ルモノト確信スト云ハル實ニ「トラホーム」細胞ノ研究ハ其完成ヲ告ゲズ Czaplewski ガ Amöba (「トラホーム」病原體) トスルモノヲ Junius ハ上皮樣細胞ニ他ナラズトスル等其一例ナリ) Goldzieher ハ血管壁ニ及ブ刺戟ガ其外膜細胞ヨリ發生スル淋巴樣細胞ノ增息ニ由ルト云フ該細胞ガ血管圍ニ存在スル狀態ハ恰モ Calderaro ノ血管圍ニ於ケル Peritheriale Zellen ノ如ク Unna ニ從ヒ Polychrome Methylenblau ヲ用ヒバ Plasmazellen ノ診斷ハ甚ダ容易ナリ其形狀ハ卵圓、三角、長形ニシテ Protplasma ニ富ミ核ハ多ク其一端ニ偏在シ核ノ顆粒ハ車輪ノ speichel 狀ヲナス。

Plasmazellen ノ變性ニ付テハ Paschefff ガ Graefe's Archiv LXVIII. 1. ニ於テ該細胞內ニ於ケル硝子樣卽チ Rüsselsche Körperchen ニ付テ「トラホーム」性結膜炎ニ於ケル所見ヲ述ベ Deutschmann ハ Zeitschrift f. Augenhk. 1912. März ニ於テ Plasmom ノ Plasmazellen 變性ヲ述ベ Calderaro ノ記載スル所見ト殆ド同樣ナリ然ルニ該變性ハ必ズシモ細

胞ニ初發スルモノニ非ズ Rubert (Archiv f. Augenhk. LXV. 3.) ノ「パンヌス」ニ於ケル變性竈ニテハ血管壁及結締織ニ來リ細胞ハ受働的作用ヲ受ケシヲ以テ變性ノ性質及組織的關係ハ單ニ臨牀的推測ヲ許サズ必ズ顯微鏡的檢索ニ由テ初メテ判明スベキモノトス。

本例ガ「トラホーム」ニ續發セシ變性竈ナルハ殆ド疑フベカラズサレバ今少シク角膜ニ於ケル「トラホーム」ニ基ク變性症ニ就テ學者ノ記載ヲ渉獵スルニ Fuchs ハ其著書第十二版ノ一六四ページニ次ノ如ク記述ス。

「パンヌス」ノ稀ナル變化トシテ一種ノ硬變ヲ形成シ恰モ深部潰瘍後ノ濃翳ニ類シ濃厚ニシテ白色又ハ黃色ヲ呈シ血管ニ乏シキ組織ナリコレ角膜表層ヲ占メ若シ「パンヌス」ガ角膜上半部ヲ占メバ上緣ヨリ中央ニ及ブ此他陳舊「パンヌス」ニ於テ壓々瞳孔領ニ集簇スル小濃白斑ヲ形成シ「パンヌス」ノ微細血管ニ密接スル狀ハ恰モ鉛沈着ニ見ルガ如ク而シテ常ニ表層ニ位シ容易ニ剝離スルヲ得。

Berlin ハ千八百八十七年十七ノ女兒ニテ輕「トラホーム」瘢痕治癒セシモノニ角膜上半部ヲ占ムル帶黃白色ノ溷濁ヲ見之ヲ硬化性角膜浸潤ト命名セシモコレ周圍結膜組織ノ腺樣層ガ角膜內ニ增殖シ次デ硝子樣變性ニ陷ルモノナリト云ヒ Gallenga ハ千八百九十四年十九歲ノ女兒(貧血)陳舊「トラホーム」ヲ有スルモノニ殆ド全角膜面ヲ占ムル帶黃白色ノ溷濁ヲ見同患者ヲ Luccarellis ハ春季加答兒ノ一種トセシモG氏ハ「トラホーム」ニ密接ナル關係アルベシト云フ、尙ホ「パンヌス」變性報告ハ Rubert ガ三例ノ實見上精細ナル記載ヲナス他 Scalinci, Blagowentschensky 等文獻上甚ダ少ナカラザルベシ。

上記セル如ク Fuchs ガ瞳孔領ニ見シ小濃白斑ハ「パンヌス」ノ微細血管ニ密在セル如ク記載スルモ Calderaro ノモノト同症ナルハ疑ナカルベシF氏成書第十二版ハ千九百十年發刊ニシテC氏報告ハ千九百十一年ナルヲ以テC氏ガ從來記載セラレザル角膜合併症トセシハ如何ニヤ次ニ Kuhnt ハ Dentsche med.·Wochenschrift. 1911. 478 ニ「トラホーム」瘢痕期ニ於テ角膜中央ニテ緣ヨリ發生セシ黃色溷濁ニ硝子樣變性ヲ認メ周擁蹄係網ノ血管病ニヨル營養障碍ニ基クテフ一例ヲ記載シ Pick ハ千九百十二年東西普國眼科醫會ニ Calderaro ト同樣ノ一例ヲ追加セリ。

本病診斷上必要ナルベキ或ハ周知ナル角膜ニ於ケル變性症ニ就テ左ニ逐次記載セントス。

角膜ニ於ケル原發症脂肪變性症タルFuchs氏角膜邊緣萎縮ハ殆ド常ニ老人環ト合併シ環ヨリ緣部ノ角膜ハ變性ノ爲菲薄トナリ之ヲ被フニ多クハ平行ニ經過スル血管ヲ以テス或ハ當該部ニ溝ヲ形成（Rinnenbildung）シ或ハ眼壓ノ爲反對ニ擴張ヲ來スコトアリ本病ハ Seefelder ニヨレバ局處ニ於ケル角膜葉ノ脂肪變性ニ基クモノナラント云フ Fuchs ハ Schmidt-Rympler ノ chromsche perphere Keratitis ハ壯年者ニ來リ炎性ノモノナリト云フモ Seefeder ハ固有ノ脂肪變性ニ基キ決シテ Senile Randatrophie ト區別スベキモノニ非ズト云ヒ Junius ハ壯年者ニ於ケル Dystrophia marginalis corneae ト云ヒ老人變性ニ等シク只其發生强度ナルノミナラント云フ老人環ハ高安右人博士ノ Anch. f. Augenhk. XLIII. 154 ニ於ケル記載ニテハポーマン氏膜ハ極微細脂肪粒ニテ溷濁シ之ヨリ强度ニ角膜葉ヲ侵シ顆粒ハ大ニシテ常ニ葉內ニ存ス最表層角膜葉ハポーマン氏膜停止部ニテ結膜起始部ニ至レバ顆粒終リ深部ニ至ルニ從ヒ顆粒周邊ニアリテ鞏膜部ニマデ及ブト。

老人環ニ對シテ弱年者ニ見ル Embryotoxon 及 Arcus corneae Juvenilis ナルモノアリコレ已ニ Forr ガ千八百四十六年先天角膜環ノ多數ヲ報告シ Attias ハ之ヲ詳論シ Graefe's Archiv LXXXI. 3. ニ記載スルモ老人環ノ如ク完全ナラズ限局ノ傾向アリテ又一眼ニ來ル等老人性ノ初期狀態ナルガ如シ。

Tertsch ガ Kl. M. f. Augnehk. 1911. Juli ニ報告セルモノハ次ノ如シ即チ三十二歲男子ノ右眼結膜少シク充血角膜表層ハ其中央部ニ於テ輕ク濁曇性ニ不平トナリ且一部刺針狀ヲ呈シ少シク下外方ニ偏倚シ大部ハ中央部ヲ占ムル橢圓形溷濁ニシテ黃白色ヲ呈シ地平ハ、鉛直五密米ナリ其緣二密米ハ殊ニ濃クシテ白色、中央ハ少シク薄クシテ黃色硝子樣ヲナス之ヲ「ルーペー」ニテ增大スルニカナリ大ナル粗粒ヨリナル而シテ組織的檢査ヲ行ヒシニ上皮及角膜實質ニ於ケル脂肪變性ニシテT氏ハ次ノ如ク結論ス、角膜中心部ニ於ケル兩眼對等形ノ脂肪變性ナリコレ眞正變性ニシテ炎症ニ非ルコトハ其進行性經過、組織的所見ニ由テ明ナリ其原因不確ナルモ角膜自己ノ細胞ニ於ケル障碍第一ニ顯ハレ脂肪形成ヲ來セシモノナルベク而シテ此脂肪ハ角膜葉ノ直接破壞ニテ成立セシモノト認ム。

高安右人博士ハ Guaefe's Archiv LXXXII. 3. ニ於テ次ノ記載ヲナス即チ十六歲ノ少女右眼角膜ノ殆ド全面ニ灰白色斑點樣溷濁散在シ周圍ニ一密米ノ僅ニ溷濁セル環アリテ結膜緣ニ界ス、該斑ハ點狀桿狀等種々ノ形ヲナシ所々ニ網狀或ハ格子狀ヲナシ溷濁ハ總テ絕對的不透明ニシテ其間全ク透明ナラズ此處ニ微細蓮芥狀溷濁散在シテ深層ヲモ侵シ血管ハ多クハ深層結膜ヨリ來リ微細ニ枝別スルモ吻合又ハ網ヲ形成スル事無ク溷濁上又ハ其間ニ位シ最小枝ヲモ見得ルナリ併シ內ニ溷濁下ニ陰ルヽモノアリ、角膜ハ不潔灰白色ヲ呈シ其表面ハ滑澤ニシテ不平ナラズ組織檢査上角膜葉小體、ポーマン氏膜最深部上皮ニ脂肪變性物ヲ證明セリ氏ハ殆ド之ト同樣ノ症狀ヲ十四歲ノ少女ニ見シト云フ本病ト「トラホーム」トノ關係ニ付テ高安氏ハ次ノ如ク「トラホーム」トノ關係ヲ否認ス、上記兩見ニハ嘗テ「トラホーム」ヲ有シ一例ニハ輕キ「パンヌス」ヲ遺殘スルモ變性

ニハ毫モ關係無キモノ、如ク日本ニテハ「トラホーム」蔓延セルニモ拘ハラズ從來余ノ發見以外ニ角膜脂肪變性ノ一例ヲモ他ニ見ズ又 Tertsch ノ例ニハ「トラホーム」無キニ非ズヤト、然ルニ

高安氏第二例ハ上記十四歳女兒ニシテ九歳以來兩眼「トラホーム」ニ罹リ四箇月間治療ヲ施シ完全ニ治癒セシト云フ其際眼ハ輕ク充血シ輕度ノ疼痛羞明僅微ノ分泌物アリシガ同時ニ視力不良ニ氣付キ暫時ニシテ之等症狀去リシモ視力ハ漸次減少シ今日ノ狀態トナレリト（千九百十一年十一月）發育良ナル少女兩眼毫モ刺戟症狀無ク瞼結膜正常ナリ角膜殊ニ瞳孔領ニ於テ小ナル不正形蓽芥狀白墨又乳白色斑點ノ他微細小絲狀ノモノ所々ニ互ニ吻合シテ不正ナル網ヲ形成シ一見表層ニアルガ如ク血管ヲ有セザルガ如シ然ルニツアイス角膜顯微鏡ニテ精檢スルニ混濁ハカナリ深ク存在シ二三ノ血管アリテ混濁上又ハ間ニ存在ス個々ノ混濁ハ瀰蔓性ナラズシテ微細粉末樣斑點又ハ細キ纖維樣ナシ多クノ斑點ハ磐ノ如ク大部瀰蔓性ニ混濁シ角膜中心ニ向フ緣ハ多クハ毛筆端樣ニ放散セリト氏ハ該組織ノ一部ヲ「スダン」ニ檢セシガ顯微鏡的ニハ餘リ厚ク、脂肪粒ヲ見シノミニテ組織變化ヲ知ル能ハズト云フ。

結節狀混濁 Groenonw ガ Arch. f. Bpthalm. XLVI. 85. ニ初メテ記載セシモノニシテ之ニヨルニ透明角膜內無數ノ小圓形又 eckig（角形）ノ灰白色斑點存在シ其大ナルモノモ辛ウジテ $\frac{1}{3}$ mM ニシテ其間ニ灰色蓽芥狀微細物ヲ見ル斑ハ主トシテ中央部ヲ占メ周緣部ニハ僅ニ遊離シテ存ス大斑ハ上皮ヲ隆起セシメ角膜面不正トナル無炎症ニテ年餘變化無ク存在スG氏ニヨレバ、一部ハ脂肪變性ナリト、Fuchs 氏ハ眼患者二萬中本病一例ヲ見ルニ過ギズトフ程稀ナリ、尙ホF氏ニヨレバ次ノ解剖的變化アリ一、表層角膜葉ノ浮腫、二、纖維ノ一部ハ溶融ス、三、無形物質ノ存在、四、下層角膜實質ノ變性、之等ハ同一ノ原因ニ基キコレ角膜表層ノ新陳代謝變化ヲ來シ次ニ異狀ノ液ヲ生ジ爲ニ腫脹ヲ呈スルニ至ルト。

格子狀混濁 Haab ガ初メテ Zeitschr. f. Angenhk. II. 237. 1899. ニ於テ記載ス卽チ角膜緣部ニハ異常無ク周緣ト中央トノ間ニ不透明線アリ中央部ニハ小ナル不規則ノ散在セル點及斑アリテ中心外ニ存スル線ノ間ニモ又之ヲ見ル線ハ放線波狀ノ經過ヲ執リ屢々中央ニ於テ彎曲シ多少大ナル弓狀ヲ呈ス斜照法ニテハ灰色徹照法ニテハ黑色ナリ本病ハ兩眼ヲ侵シ小兒期ニ顯ハレ家族的疾患ニシテ年餘持續シテ治癒ス、假令高度ニ進行スルモ斑點ニ向フ血管ヲ見ズ、コレ硝子樣變性ナラントハ Haab ノ推測ナリシガ Freund 之ヲ證明セリ。

Fuchs'sche Dystrophia epithelialis corneae ハ角膜ニ於ケル瀰蔓性混濁ニシテ瞳孔領ニ於テ最モ强ク銳界無ク漸次透明部ニ移行ス、上皮最强度ニ侵サレ粗糙トナリ膨脹セルガ如ク進行セル場合ニハ正シク泡狀剝離ヲ呈シ之ヲ瞳孔上ニ寫シテ見ルトキハ他ノ混濁部ニ對シテ黑色ヲ呈ス之ヲ剝離スルニ最表層實質ハ輕灰白色ニシテ之ヲ增大スルニ微細灰色ノ點狀ヲナス、混濁瀰蔓性ナルト上皮ノ强度變化及角膜智覺缺乏トハ强度ノ綠內障的角膜混濁ナルガ如ク然レドモ爾他綠內障諸症狀缺ケ（但シ之ニ續發的眼壓亢進ノ來ル事ハ稀ナラズ）疾患ハ老人ニ來リ或ハ一側或ハ兩側ニテ輕度ノ刺戟症ヲ有シ或ハコレ無クシテ初マリ患者ハ只視力障碍ノミニテ疾病ヲ知ル混濁ハ年ト共ニ增加シ終ニ辛ウジテ指ヲ算シ得ルニ至

ル原因及療法不明ナリ Fuchs ハ本病ハ角膜ノ變性的疾患ト云フモ細胞ニ於テ毫モ變性ヲ證明セズ P. Knapp ハ殊ニ上皮ヲ侵ス角膜ノ慢性水腫トシテ角膜按摩ヲ賞用ス。

化學的有害物ニヨル Dystrophia epithelialis ハ「アニリン」「ナフタリン」製造會社ニ於テ之ヲ見一過性ノモノトシテ原因ヲ去レバ治癒ス宇山榮一君ガ嘗テ本誌上ニ報告セシ煙草薫蒸所ニ於テ見シ固有ノ角膜炎ハ本症ニ屬スルモノヽ如シ。

角膜上皮 Kolloid 變性症トシテ Lenz (Kl. Monathl. f. Augenhk. 1907. II. 406.) ハ二十七歳ノ暖爐製造人ノ左眼ニ Kachel ノ小片飛入シ之ニ由テ發セシ眼患ノ一稀例ヲ記載セリ外傷後時々少シク刺戟症狀アリシガ約九箇月ヲ經テ視力減少ニ氣付キ次デ三箇月ヲ經テ白斑ヲ形成シ屢々之ヲ剝離セシガ無效ニ終リシト瞼結膜正常、輕度毛樣充血、少シク眼壓亢進 Pingaenla 部ニ小乾燥斑(經過中消失)視力六分ノ一角膜所見二箇ノ大ナル及一箇ノ小ナル白斑ハ瞼裂部ニアリテ二箇ノ大ナルモノハ帶狀角膜溷濁ノ狀ヲ呈シ小ナル內緣部ニ存スルモノモ大ナルモノト同樣ノ狀況ヲ呈ス、斑點ハ角膜面ヨリ少シク隆起シ其內下方ハ輕キ灰色溷濁ニ移行ス其面ハ少シク不平ニシテ其上部ハ光澤ヲ有シ下部ハ光澤無ク結膜乾燥ノ如キ小水泡ニテ被ハル色ハ純白ニシテ白斑間ニ於ケル輕キ灰白色溷濁ハ白斑部ト同樣ナル鏡面ヲ呈シ溷濁ハ最表層ニ位シテ緣ヨリ來ル多數ノ表層血管ハ白斑ニ侵入セズ之ヲ去ル約¼密米ノ部ニテ美ナル血管網ヲ形成シ深部血管ヲ見ズ。

白斑ヲ除去スルモ二三週ニテ再度從來ノ溷濁ヲ再生シ手術效無シ。

氏ハ結論ニ曰ク初期外傷ヲ機轉トシ職業的有害物質ノ持續的作用ニテ表層上皮ノ變性ヲ來シ先ヅ核ヲ侵シ(組織檢索ニテ之ヲ證ス)爲メニ核ノ成分ハ Protplasma 中ニ出デ其生活力ヲ失ヒ次デ Protplasma 死滅シ內ニ Kolloid 物質ヲ生成シ此變性細胞ハ延長シテ長形ノ少シク強ク光線ヲ屈折スル同質性帶ヲ形成シテ角膜面ニ於ケル光輝アル白斑ヲナス所々ニ此ノモノハ分枝シ乾燥斑ノ如キ粗糙部ヲ形成スルガ爲メ自然其部剝離スルヲ以テ角膜上皮ハ再生機亢進シ深層ニ於テ細胞ノ Mitosen ヲ來ス細胞ハ異常ニ增大シ色素絲ヲ多ク有シ此 Chromatin ハ球狀ニ塊マリ終ニ消失シ Protplasma ハ表層上皮ノ如ク又變性ニ陷ル破壞細胞ハ周圍ニ瘢ヲ形成シ漸次上方ニ移行ス卽チ一言以テ之ヲ被ヘバ外傷及持續性有害物作用ニヨル角膜上皮ノ Kolloid 變性ノ一例ナリ尙ホ Gilbert ハ Keratitis bullosa ニ於テ特異ナル一種ノ變性ヲ角膜上皮ニ於テ見シト云フ。

帶狀溷濁 v. Graefe 之ヲ認メ、之ニハ諸種ノ名稱アリ、種類ニ二アリ、一ハ原發性ニシテ甚ダ稀ナルモ老人ニ來リコレ角膜ノ營養不及ニ基キ角膜ニハ何等認ムベキ變狀血管新生及炎症狀無キニ横位溷濁ヲ呈スルモノトス他ノ一ハ續發性ニシテ種々ナル葡萄膜疾患後ニ之ヲ見ル角膜瞼裂部ニ於テ銳界ヲ有スル溷濁ヲ形成シ灰白色ニシテ內ニ白點及白線アリ上皮ハ光輝ヲ失ヒ裂隙ヲ有シ稀ニ滑澤光輝ヲ有ス、大部ノ溷濁ハ上皮下ニアリテ無血管ナリ上皮下ニ硬化結締織ヲ新生シ相融合シテ硝子樣物質ヲ形成スル纖維組織ノ凝固壞死部アリテ內ニ石灰塊ヲ有シ瀰蔓性點狀浸潤及大ルナ塊ヲ形成スルニ至ル。

硝子樣膠樣變性、眼官能ヲ失ヒ角膜ガ瘢痕組織ニ變化シテ年餘ヲ經テ

瘢痕中ニ白色點狀物ヲ生ジ年ト共ニ增加ス終ニ一部又ハ全部黃色又ハ綠色ニ變ジボーマン氏膜ハ顆粒狀ニ變化シ角膜葉ハ小體無キ纖維トナリ、強ク光線ヲ屈折スル顆粒、小球及同質性物質ニテ壓排セラル深部層ハ多少規則正シキ造構ヲ恢復スト。

石灰變性、慢性炎症ニテ失明セシ眼ノ上皮下ニ帶狀溷濁ニ類似ノ物質顯ハルモ不規則又ハ斑狀ニ全角膜ニ散在シ顆粒及塊ハボーマン氏膜下ニ存在ス。此他甚ダ稀ニ澱粉變性ヲ見ル。

Cholestearin 結晶、Ullrich ガ (Ophthalm. Gesellschaft in Wien 1913 December) 報告セシモノハ角膜翳部ノ變化ニヨル Cholesteanin (~) 結晶形成ノ一例ナリ」而シテ續發的ニ來ルモノニハ諸種ノ不定型ナルモノ多ク枚擧ニ遑アラザルベシ。

以上記スル處ヲ以テ角膜變性症ノ一般ヲ述べ得タリ而シテ余ノ例ニ對スル鑑例ハ甚ダ容易ナルベキモ只高安氏脂肪變性ノ第二例ハ同氏ノ云フ如ク全ク「トラホーム」ニ關係無キモノナルヤ疑無キ能ハズ何トナレバ已ニ「トラホーム」ヲ經過シ假令「トラホーム」症狀輕微ナレバトテ比較的高度ノ變性症ヲ見ル事アルハ左記文獻ノ示ス處ノ如シ。

Berlin 例、三年前兩眼輕度顆粒性結膜炎ニ罹リ輕キ瘢痕ヲ殘シテ治癒セリ、然ルニ一年ヲ經テ何等刺戟症狀モ無ク徐々ニ左眼ニ於テ角膜ニ少シク黃色ヲ帶ブル白色溷濁ヲ生ジ上緣ヨリ發シテ健康角膜トハ地平ナル銳界ヲ呈シ二年ノ經過中漸次進行シテ角膜上半部ヲ占ムルニ至リ少シク角膜面ヨリ隆起ス。

Kubert 例、十八歲ノ農女、患者ハ從來全ク眼健全ナリト思フ、九年前來視力減少、一年前家族ガ右角膜上緣ニ帶白黃色斑點ヲ認メ該斑ハ無刺戟ニテ漸次進行シ瞳孔ノ一部ヲ被フニ至レリ患者ハ身體强壯ニシテ母ハ久シク「トラホーム」ニ罹リ父及同胞ハ健康眼ナリト云フ、右角膜ノ上半部ハ以上全部新生組織ニ被ハレ緣ヲ越エズ其面少シク凹凸不平光輝アリテ少シク隆起ス尙ホ角膜ノ殘部ハ「パンヌス」樣ニ溷濁シ球結膜上半部ハ輕ク充血シ緣ニ接近シテ薔薇紅色約一密米ナル帶ニテ角膜新生物ヲ圍繞ス、左眼ハ全部「パンヌス」樣ニ溷濁ス瞼結膜ハ僅ニ充血シ瘢痕期ノ「トラホーム」ナリ。

實ニ上記二例ハ高安氏第二例ト「トラホーム」ノ强度殆ド同樣ニシテ從テ高安氏ノ例ガ全ク「トラホーム」ニ關係無シトハ思ハレズ卽チ「トラホーム」本體ヨリ其續發症タル變性症ガ主病トナリ變性部ノ增殖ニ由テ異觀ヲ呈セシニハ非ルカ、然レドモ同氏ノ顯微鏡的所見ニ於テ毫モ炎性浸潤及瘢痕形成ヲ見ズ（但シ新生血管ヲ見ルモコレ變性物ノ刺戟ニ由ルトセリ）只第二例ノミ切片不充分ナリシヲ以テ完全ナル顯微鏡檢査ヲ行ヒ得ザリシモ恐ラクハ第一例ト

同様ノモノナラントセラレタリ、併シ Calderaro ノ報告、Fuchs 氏ノ「パンヌス」變性記載及余ノ症例ハ「トラホーム」ニ於ケル角膜變性症ニシテ殊ニ Calderaro ガ確ニ脂肪變性ヲ證明セシハ高安氏ノ「トラホーム」ニ關スル否認說ヲ摩スルモノナラズヤ、又 Rubert ガ之等變性ハ特ニ「トラホーム」ニ注意スベシトハ看過スベカラザル見解ナルベシ。

上述セシモノハ總テ變性症ニ屬シ改メテ玆ニ云ハントスルモノハ偶々文獻涉獵中發見セシ記載ニシテ本症ニ甚ダ類似セルノ觀アルヲ以テ摘錄スルコト、セリ卽チ zur Nedden 氏ハ Graefe,s Archiv LXIII, 2. 342. ニ Die Alaun-trübung der Hornhaut トシテ左ノ二例ヲ擧ゲタリ。

一、五十三歲農夫、角膜「パンヌス」、瘢痕「トラホーム」ニテ久シク治療ヲ受ク千九百四年十月一% Alaun 液ヲ處方セリ十一月六日兩角膜ハ下半部ニ瘢痕樣溷濁及上緣ニ薄「パンヌス」アリテ其他透明然ルニ熱性病ニ罹リ一時右眼增惡シ明瞥液ヲ類同點眼セリ越エテ翌年三月十一日之ヲ診セシニ次ノ如キ症狀ヲ有ス卽チ右眼角膜中央ニ銳界ヲナス卵圓形ニシテ地平三•五、鉛直三密米ノ白色溷濁ヲ認メ一見上皮肥厚セルガ如シ之ヲ角膜顯微鏡ニテ檢スルニ銀灰白色、結晶樣光輝アル沈着物ハ角膜實質最表層ニ存在シ上皮ハ全ク正常ナリキ內、下及外方ヨリ之ニ向テ血管侵入シ一部ハ溷濁中ニテ一部ハ之ニ達スル前ニ停止ス結晶物ハ之ヲ擴大シテ見ルニ針狀又ハ斑狀ヲナシ相重疊シ群ヲナシ其排列判然トス溷濁ハ全部不透明ニシテ視力ヲ著シク害シ刺戟症狀無ク左眼ハ瘢痕性溷濁ニテ殆ド失明ス。

二、四十六歲男子、壯年ノ頃ヨリ「トラホーム」ニ罹リ角膜ニ廣汎ノ瘢痕性溷濁及眼瞼彎曲ヲ有ス、千九百二年ノ記載ニヨレバ右眼角膜中央下ニ卵圓形ナル白色上皮肥厚アリトシ之ヲ潰瘍後ニ生成スルモノトセリ千九百五年夏卵圓ナル二—三密米斑點ハ第一例ニ等シキ狀況ヲ呈シ之ヲ擴大スルニ上皮肥厚ヲ呈セズ該結晶物ハ最表層實質ニアリテ少シク粗糙ナルモ溷濁セザル上皮ニ被ハレ鉄損部ヲ見ズ結晶物ハ小群ヲナサズシテ全部ニ等シク散在シ血管ハ內、下、外ヨリ侵入ス、(Alaun 使用ノ記事ヲ見ズ)

zur Nedden ハ上記二例ハ潰瘍アルモノニ Alaun ヲ過用シ Aluminiummucoid 及 Aluminiumhydroxyd ヲ形成スルニ基クトセリ。

本症ノ成立ニ付テ述ベンニ「トラホーム」ト本症トノ關係ハ毫モ爭フベキニ非ズ而シテ「パンヌス」ガ假令存在スル

モ輕症ナルモノヲ見ルニ過ギズシテ病竈ハ必ズ常ニ瞼裂部ニ限局シ決シテ角膜緣ニ接近シテハ存在セズ尙ホ此病竈ト離ルベカラザル關係ヲ有スルハ角膜內外緣ヨリ進入スル結膜血管ニシテ病竈ノ在ル處必ズ血管ヲ見其分枝ハ微細ヲ極ム。

病竈ハ必ズ瞼裂部ニ存シ「トラホーム」ノ合併症ニシテ外來刺戟ガ此場合毫モ關係無シト認ムル能ハズ Angstein (Zeitschrift f. Augenheilk. LVI. 3.) ハ「トラホーム」增惡ハ外傷ト親密ナル關係アルコトヲ說キ「トラホーム」ニ於ケル角膜病ハ常ニ上皮變化ヲ以テ初マルモノトス (Mutttermilch モ結膜上皮ノ缺損又ハ變性ノ爲メ角膜上皮剝離症ヲ發スルコトガ Pannus ノ第一步ナリト云フ同氏ハ動物試驗ニ於テ結膜表面ヲ破リ角膜上皮剝離症ノ發生ヲ證シタリ) 余ノ見解ヲ以テスルニ「トラホーム」毒ハ前面ヨリ常ニ球ヲ侵シツヽアル間瞼裂部ニ於ケル外來刺戟ノ共同作用ニテ此部ニ發炎シ之ニ必要ナル炎性細胞ヲ供給スル血管ノ新生ヲ促ストモ考ヘ得ラベク、又角膜緣部ノ腺樣層ニ先ヅ變化ヲ起シ炎症ハ角膜方向ニ進ミ新生血管ヲ提携シタルモノトモ考ヘ得ベキナリ炎性刺戟ノ持續ハ細胞ノ增殖ヲ停止セシメズ終ニハ自己ノ營養路タル血管ヲ壓迫シ且血管壁肥厚シ內腔ヲ狹窄スルノ程度ニ達シテ營養不及ニ陷リ酸化作用充分ニ行ハレズ爲ニ細胞ハ死滅シ他面「トラホーム」毒ニ對シ其作用ヲ滑盡シタル細胞ノ吸收ハ血行器障碍ニテ不全トナリ尙ホ云ヒ得ベクンバ「トラホーム」毒固有ノ作用ハ此變化ニ與テ力アルベク實ニ之等ノ共同作用ニテ變性症ヲ發來スルモノト想像スルコト難カラズ、余ノ第三例ニ於ケル中央部翳中ノ變性竈ハ臨牀上ヨリ翳ヲ形成スル組織中ニ「トラホーム」毒ノ刺戟ニ由リ血管圍ニ上記ノ理由ニテ變性竈ヲ發生セシ事ハ疑フベカラズ而シテ如此變性ハ「トラホーム」毒ト特別ナル關係無キカ濕疹性角膜結膜炎又ハ重桿菌性結膜炎ノ如キ慢性炎ガ決シテ如此變性竈ヲ發セシ事ハ余ノ寡聞之ヲ知ラズ又コレ一證左トモナランカ。

Fuchs ガ『陳舊「パンヌス」ニ於テ瞳孔領ニ集簇スル小濃白斑』トシテ記載スルモ變性ハ上記ノ如ク血管數甚ダ少ク一見營養不及ノ狀態ニ於テ發スルヲ常トスルヲ以テ「パンヌス」ニ於テ之ヲ見ルヨリハ寧ロ無キモノニ於テ見ルヲ

常トセン又ハ同理由ノ下ニ「パンヌス」ヲ形成ストモ甚ダ輕度ナルカ或ハ「パンヌス」吸收後ニ瞳孔領ニ發シ得ベケン然レドモ「パンヌス」ニ於ケル變性トシテ Berlin, Gallenga-Lnccarellis, Rubert, Scalinci, Blagowertschensky 等ノ例モアリ殊ニ Rubert ノ特論スル處ナレバ變性ハ或場合ニ於テ一種ノ特異ナル機能ニ由テ發シ得ベク之等ハ既記セシ如ク「トラホーム」毒ノ特異作用トモ認メ得ンカ。

本症ノ如キ獨特ナル病狀ヲナサズシテ「トラホーム」患者ニ於テ多ク角膜外緣部ニ朦朧タル溷濁ヲ生ジ內ニ細小血管ヲ有スル場合ハ臨牀上少ナカラズ又瞳孔領部ニ於テ二三ノ薄翳アリテ潰瘍後ノモノト見ユル翳ヲ見ルコト往々アリ果シテ其何レガ本症ノ前提ナルヤ余ハ甲ノ場合ガ然ルベキモノナリト云ハントス卽チ余ガ述ベシ處卽チ Calderaro ノ所見ニ由テ自ラ明ナリ。

尙ホ本症ハ「トラホーム」ノ續發症ナレバ原因病ノ治療ヲ怠ラザルベク加之病竈部ヲ剝離シ且血管ノ完全ナル燒灼ヲ行フヲ良シトス。

Goldzieher 氏ハ「トラホーム」毒ハ血管壁ヲ侵スベシトノ臆說ヨリ緊張セル組織中ニ比較的單純ニ血管ノ存在スル部卽チ結膜穿孔枝ノ存スル眼瞼緣接近部ニ於テ「トラホーム」病理解剖的所見ノ解決ヲ企圖シタリキ然ルニ市川淸氏ハ「トラホーム」病理ハ角膜「パンヌス」ノ研究ニテ判明スベシトテ上記 Plasmazellen ニ關スル報告アリ要スルニ「トラホーム」ガ血管ト有スル關係ノ親密ナルハ何人モ否認スベキニ非ルモコレ生物學上認識セラレタル Chemotaxis ニ基キタル結果ニシテ炎症性疾患ニ於テ敢テ異トスルニ足ラズ實ニ臚胞ノ如キモ特異ナル腺樣層ニ於ケル固有ナル炎症性副產物ニシテ組織ノ造構上淋巴臚胞ノ形態ヲ有スルモノナルベク一進一退セル炎症ハ中央部細胞ノ破壞、結締織ノ刺戟的增殖ヲ來シ「トラホーム」固有ノ經過ヲ執ルナルベシ若シ「トラホーム」病理ガ組織ノ單純且緊張セル部ニ於テ解決シ易キモノトセバ本例ノ如キハ角膜ノ中央ニ於テ血管ト變性竈トノ關係ハ一目瞭然、斑點狀ヲナスモノハ血管叢ヨリナリ線狀ヲナスモノハ必ズ血管壁ニ位シ顯微鏡的檢査ヲ待タズシテ臨牀上已ニ Goldzieher ノ所說ヲ聞

明ナラシメタルモノ、如シ然レドモG氏ノ說ハ上述スル所ニヨリ果シテ如何ニヤ疑無キ能ハズ余ハ依然トシテ單純ナル Chemotaxis ノ結果ト之ヲ認メントスルモノナリ」Junius ハ結膜「トラホーム」ニ於テ『顆粒ハ初期ニ於テ大小ノ血管圍ニ存在スルヲ以テ完成スル顆粒モ屢々大血管ヲ有シコレ顆粒內ニ新生セシニ非ズシテ顆粒ヨリ以前ニ存在セシモノナリ』ト此結論ハ上述セル余ノ見解ニヨリ余ハ其眞ナルヲ疑ハザルモノナリ、然レドモ變性竈ノ刺戟ガ血管ノ新生ヲ來スコトヲ否認スベキニ非ズ例之角膜實質炎ニ於テ「パンヌス」ヲ形成スルガ如キハ此理ニ基ク副產物ニ過ギザルハ周知ノ事實ナリ、本例ハ「トラホーム」ニ於ケル比較的稀有ナル副產物ニシテ結膜腺樣層ノ如キ組織ニテハ顆粒—變性—瘢痕等ノ變化ヲナス普通ノ病變ナルベキモ角膜ノ緊張セル組織ニ於テ血管ニ貧シク爲ニ如此珍奇ナル變性現象ヲ呈シ吸收不能ノ爲メ長ク其病變ヲ遺殘セルモノトス「トラホーム」病理ヲ研究スルモノニ向テ甚ダ趣味アル臨牀的一異彩タルヲ失ハズコレ余ノ貴重ナル本誌上ニ之ヲ報告スル所以ナリ希クハ文獻調査上遺漏ノ責ヲ咎ムル勿レ。

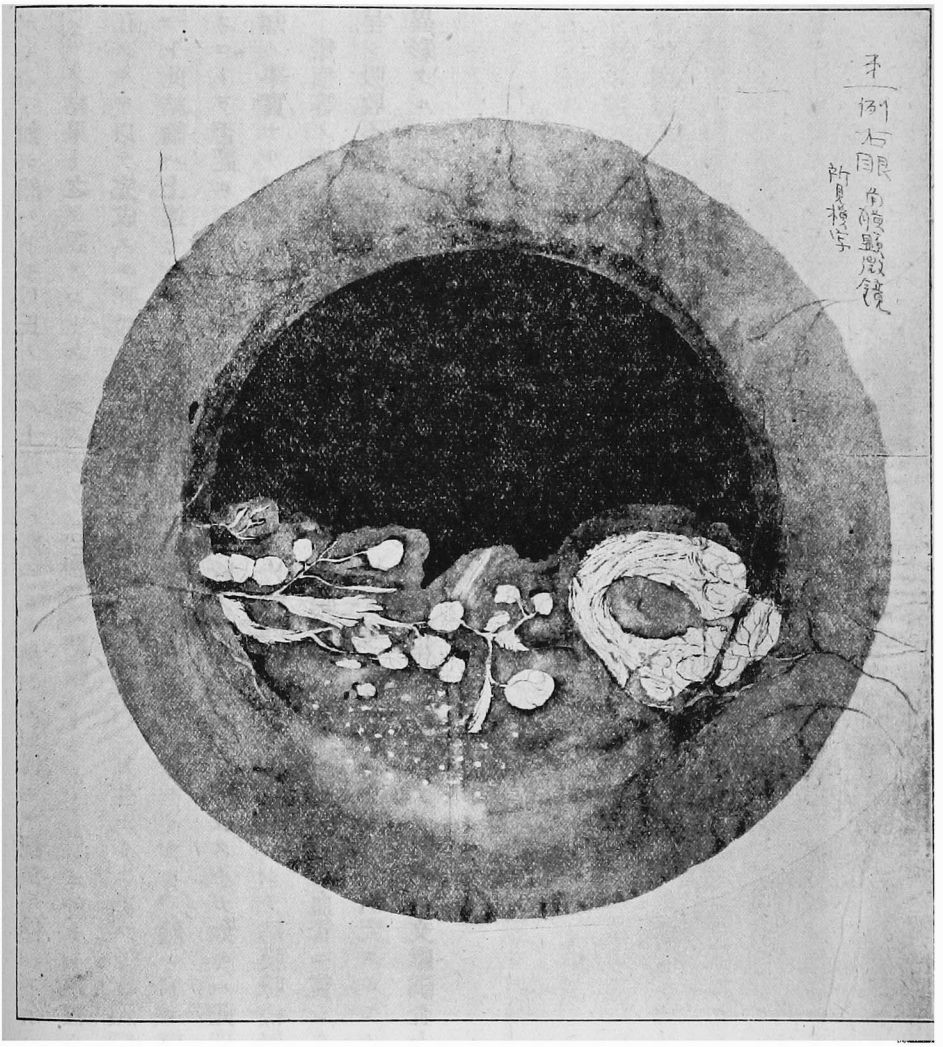
第一例右眼角膜顕微鏡
所見模写