輸精管縫合術ニ就テ

岡山醫科大學舊西川外科教室
講師 佐藤政夫

緒論

鼠蹊部，陰部ノ外傷ニ際シテ輸精管ノ損傷ヲ起シ，又「ヘルニア」殊ニソノ再發セルガ如キモノノ手術ニ當リテ誤ツテ之ヲ傷ツケ，又ハ切斷スルコトアリ。

カカル場合ニ縫合術トシテ行ハルルモノハ多クハ端々縫合法ニシテ，コノ際細小ナル兩斷端內腔ヲ接合スルコトハカナリ困難ナルモノニシテ，若シ不適當ナルカ不十分ナル場合ニハ輸精管ノ屈曲ヲ招來シ，或ハ小ナル憩室ヲ形成シ，又ハ狹窄ヲ起シ，ソノ高度ナルモノニ至リテハ全クソノ疏通性ヲ缺如シ，或ハ精液ハ輸精管外ニ漏出シテ種々ノ症狀ヲ惹起スルモノナリ。

由來精液ノ分泌量ハ他ノ腺臟器ニ比シテソノ量頗ル僅少ナルモノニシテ，殊ニ春期發動期以前ノ小兒期ニアリテハ殆ド之ヲ缺如ス。カカルガ故ニ縫合術ヲ施セル後，タトヘソノ疏通性ノ生理的狀態ニ回復セザル場合ニ於テモ患者ノ自覺的苦痛ヲ發スルコト少ナク，從ツテソノ晩期ノ成績ヲ觀察スルノ機會ニ乏シク，殊ニ手術時傷ツクル恐レアルモノハ多クハ小兒期ノ細小ナル輸精管ニシテ之ガ結果ハ一層不詳ナル場合多シ。

輸精管縫合術及ビソノ成績ニ關スル文獻ヲ按ズルニ，余素ヨリ寡聞ナレド誠ニ寥々タラズンバアラズ。コレ畢竟前述セルガ如ク，本症ノ比較的稀有ニシテ而モソノ結果ノ如何ニ關セズ自覺的障碍頗ル輕少ニシテ醫家ノ門ヲ敲クコト少ナク從ツテ吾人ノ觀察スル機會稀ニシテ不詳ノ裡ニ葬リ去ラルルニ因スルモノナランカ。

輸精管ハ大人ニ於テハソノ太サ約 2.5—3.5 mm, 小兒ニアリテハ約 1.5—2.0 mm ニシテソノ內腔前者ニテハ 0.4—0.5 mm, 後者ニテハ 0.2—0.3 mm ナリ。カクノ如ク細小ナル內腔ナレバ切斷セラレタル兩端僅ニ齟齬セル場合ニ於テモ直チニ狹窄又ハ疏通障害ヲ惹起スルモノナレバ必ズ適當ニ接合セラレザル可カラズ。

輸精管ノ粘膜ハ二層ヨリ成リ扁平又ハ骰子形ノ一列ノ上層ニ圓柱上皮細胞ノ一列アリ，粘膜下組織及ビ粘液腺ハ之ヲ缺グ。輸精管內ニ於ケル精液ノ流動速度ハ頗ル微弱ナルモノナルガ故ニ輕微ナル疏通障害モ之ヲ阻止セシムルニ充分ナルモノナリ。

筋層ハ比較的厚層ニシテ粘膜トノ間ニ彈力纖維ヲ有ス。筋層ハ內縱走筋，內輪狀筋及ビ外縱走筋ヨリ成リソノ表面ヲ外膜圍繞ス。而シテ筋層ハ比較的强靭ニシテ臨牀上

重要ナル意義ヲ有スルモノナリ．例ヘバ疾病治療ノ目的ニヨリ諸種ノ薬劑ヲ輸精管内腔ニ注射セル際注射針ニヨリテ作レル刺創ノ如キハ直チニ治癒シテ内容ノ漏出スルガ如キコト少シ．

カカル管壁ノ特性ヲ顧慮シテ1923年シュメルツ氏[1]ハ輸精管縫合術ノ一新法ヲ創意シ之ヲ2例ノ患者ニ就テ施行セルヲ報告セリ．然ルニソノ遠隔成績ニ關シテハ依然トシテ何等記載セラレズ．余甚ダ之ヲ遺憾トシ果シテ縫合法トシテ確實ナルモノナルヤ及ビソノ遠隔成績如何ノ二問題ニ關シテ家兎ニ就テ之ヲ追試シ次ニ述ブルガ如キ成績ヲ得タルニヨリ之ヲ摘錄シテ批判ヲ仰ガントス．

手術方法

シュメルツ氏ノ人ニ施セルモノヲ先ヅ記サンニ，長サ約12糎ノ細小ナル金屬線ヲ用ヒ，輸精管ノ中樞斷端上方約3糎ノ部ニ刺入シソノ内腔ヲ通ジテ斷端ヨリ外出セシメ，之ヲ末梢斷端内腔ニ導入シテ兩端ヲ接着セシメ，筋層ヲ通ズル數箇ノ結節縫合ヲナシ輸精管ハ導子ヲ挿入セルママ鼠蹊部筋膜下ニ埋沒シ，導子ノ外出端ハ縫合層間ヨリ外表ニ現シ之ヲ皮膚上ニ固定ス．（第一圖） 術後7日ニ及ビ皮膚ノ拔絲ヲ行フト共ニ導子ヲ拔却スルモノナリ．

第一圖

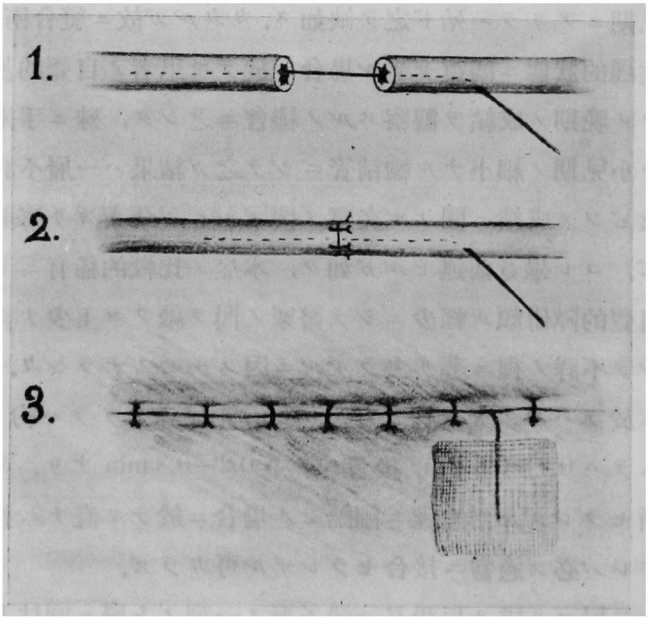

導子トシテ使用セラルル金屬線ハ輸精管粘膜ノ壓迫壞死ヲ避クルタメ，ソノ内腔ヨリモ細小ナルモノヲ選ブベク，又適當ナル彈力性ト强靱性トヲ有スルモノタルベシ．此ノ目的ニ適スルモノハ「アルミニユーム」青銅合金ヲヨシトシ銀線ハ彈力性ニ富ムト雖モ管壁ヲ刺通スルニ適セズ．

1) H. Schmerz: Zur Nahttechnik des Sammleiters, Bruns' Beitrage z. kl. chir. Bd. 129.

家兎ニ於ケル余ノ實驗

余ハ總テ成熟セル而モ交尾期ニアル家兎ニ就テ手術ヲ施シ，導子トシテハ½「レコード」基注射針ニ挿入セラレタル「マンドリン」ヲ選ビ之ヲ一二回瓦斯火焰中ヲ通過セシメテ灼熱シ適當ナル彈力性ト强靱性トヲ有セシメテ使用セリ。

手術ハ剃毛，消毒ヲ型ニヨリテ行ヒ，「エーテル」麻醉ノ下ニ鼠蹊部ニ於テ約2糎ノ皮膚及ビ筋膜ニ切開ヲ行ヒテ精系ヲ表シ，輸精管ノ周圍ニ存在スル細小ナル多クノ血管ヲナルベク損傷セザル樣ニ輸精管ノミヲ分離シ，剪刀ヲ以テ之ヲ切斷シシュメルツ氏ガ人ニ行ヘル方法ニ從ヒ長サ約4糎ノ導子ヲ中樞斷端ヨリ約1糎上方ニ於テ刺入シ內腔ヲ通過セシメテ斷端ヨリ出シ，之ヲ末梢斷端ニ約1糎導入シテ兩端ヲ筋層ニ達スル2箇ノ結節縫合ニヨリテ接着セシメ導子ノ一端ハ層々縫合間ヨリ皮膚上ニ表シ之ヲ絆創膏ニテ固定セリ。然ルニ之ヲ翌朝檢スルニ術後家兎ノ安靜ナラザリシ爲メカ，絆創膏ト共ニ導子ハ除去セラレタレバソノ後ノ手術ニ於イテハ導子ノ端ヲ皮下ニ埋沒固定スル方法ヲ行ヘリ。

手術後早期ノ觀察

前述セル方法ニヨリ手術ヲ施セシ家兎ニ就テ，術後第6日乃至第7日ニ至リ皮膚縫合絲ヲ去リ再ビ皮膚創ヲ開キテ之ヲ觀察スルニ何レノ例ニ於テモ多少ニ拘ラズ周圍ト癒着セルニヨリ，ナルベク之ヲ保存シツツ導子ヲ挿入セルママ睾丸ト共ニ精系ヲ剔出シテ肉眼的觀察ヲ行ヘリ。卽チ縫合部，導子刺入部ノ狀態，輸精管內ニ於ケル精液ノ鬱滯ノ狀態等ニ關シテ精査シ，次イデ導子ヲ去リ縫合部ヲ中央トシテ約3糎ノ輸精管ヲ切除シ，細小ナル注射器ニ½「レコード」基注射針ヲ裝シ之ニ「メチーレンブラウ」ノ稀釋液ヲ滿シ末梢端ヨリ靜カニ輸精管內ニ注入シテソノ疏通性ヲ檢シ，次ニ他端ヲ「ピンセット」ニテ輕クツマミテ內腔ヲ閉シ，注射器ニヤヤ壓力ヲ加ヘテソノ內腔ニ注入シ縫合部及ビ刺入部ノ漏出如何ヲ檢セリ。

第　一　表

家兎番號	手術月日	術後早期觀察月日	術後日數	輸精管ノ狀態	縫合部疏通性	輸精管外漏出	備　考
1	17/I '24	25/I '24	8	高度ニ怒張シ精液鬱積ス	−	−	體表ニ固定セラレシ導子ハ術後十數時間ニシテ除去セラル
2	18/I '24	〃	7	變化ナシ	+	−	導子ヲ皮下ニ埋沒固定ス 以下之ニ準ズ
3	〃 〃	〃	7	〃	+	−	
4	25/I '24	1/II '24	7	〃	+	−	
5	〃	〃	7	〃	+	−	導子ヲ刺入セル部ニ於テ著シク屈曲セリ
6	3/X '24	9/X '24	6	〃	+	−	

上記第一表ニ於ケルモノノ内第1例ハ術後家兎ノ安靜ナラザリシタメ導子ノ脱去セルヲ翌朝發見セルモノニシテ，兩斷端內腔ハ交通セズ縫合部ヨリ副睾丸ニ亙リテ輸精管ヤヤ怒張シソノ內腔ニ精液ノ著シク鬱積セルヲ透見シ得タリ．然ルニソノ他ノ5例ニ於イテハカカル怒張，鬱積ヲ見ズ又縫合部，刺入部ヨリノ漏出モ起サズ疏通性モ完全タリ．卽チ導子ヲ挿入セルママニテ生理的作用ヲ營ミシモノト思考シ得ベシ．

手術後晩期ノ觀察

晩期ノ成績ヲ觀察センガ爲メニ，交尾期ニアル成熟家兎ノ一側ノ輸精管ニ上記ノ縫合術ヲ施シテ導子ハ皮下ニ埋沒固定スルト同時ニ，他側ノ睾丸ヲ術式ニ從ヒ剔出セリ而シテ術後第6日ニシテ皮膚ノ拔絲ヲ行ヒ再ビ局所ヲ開キ皮下ニ埋沒固定セル導子ヲ靜カニ除去シ睾丸，副睾丸，輸精管ノ狀態ヲ檢シ再ビ之ヲ夫々還納シテ皮膚縫合ヲ行ヘリ．其ヨリ約3週間ヲ經過セル後，分娩後確實ニ交尾セザル雌兎ト共ニ一定期間同棲セシメテソノ結果ヲ觀察セリ．

第　二　表

家兎番號	手術月日	導子除去月日	導子除去ヨリ同棲マデノ日數	雌兎分娩月日	同棲期間	雌兎分娩月日	分娩兒數
7	3/X '24	9/X '24	20	25/X '24	自10月19日 至11月12日	／	／
8	〃	〃	23	27/X '24	自11月1日 至同月14日	1/XII '24	4
9	〃	〃	26	29/X '24	自11月4日 至同月18日	5/XII '24	4

第7號家兎ハ遂ニ雌兎ヲ妊娠セシメズ．第8號及ビ第9號家兎ハ各々4頭ヲ分娩セシメタリ．

依リテ三度局所ヲ開キテ之ヲ檢スルニ精系ハ輸精管縫合部ニ於テ周圍ノ組織ト全ク固ク癒着シテ解剖的關係ヲ詳ニセズ．於之コレラ癒着ヲ保存シナガラ周圍ノ組織ト共ニ睾丸，副睾丸及ビ精系ヲ剔出シテ肉眼的竝ニ組織學的檢査ニ供セリ．

第7例家兎ニ於ケルモノハ一端ヨリ色素ヲ注入スルモ他端ニ通ゼズ．卽チ導子ヲ除去セル後縫合部內腔ニ疏通障害ヲ起セルモノニシテ第8號，第9號家兎ニ於ケルモノハ完全ニ疏通セリ．

組織的檢査

次ニ第1例以下第9例ニ及ビ剔出セル輸精管ノ組織的切片ヲ作製シテ主トシテ異物タル導子ニ因ル粘膜ノ變化ノ狀態ヲ檢セリ．

第1例ハ導子ヲ體表ニ固定セシガ翌朝マデニソノ除去セラレタルモノニシテ，術後

第7日ニ肉眼的檢査ヲ行ヒタル後直チニ固定シテ組織的檢索ニ供セシモノニシテ以下第6例マデノモノハ術後第6日乃至第7日ニ剔出シテ肉眼的檢査ヲ行ヒ然ル後直チニ切片製作ニ供シタルモノナリ。

之等ヲ鏡檢スルニ第1例ノモノニアリテハ輸精管內腔ニカナリ多量ノ內容物ヲ有シ粘膜ノ皺襞ハソノ度ヲ減ジ一部ニ於テ粘膜缺損ノ狀ヲ呈シ粘膜直下ニ於テ圓形細胞ノ浸潤シ。卽チ導子ハ高々十數時間以內（午後3時頃手術ヲ行ヒソノ翌日午前8時檢査）ニ除去セラレタルモノナレドモ家兎ノ不穩ナリシ爲メカ粘膜ハ比較的高度ニ犯サレタル狀ヲ呈セリ。（第二圖）

第4例ニ於ケルモノハ粘膜一部斷裂シソノ部ニカナリ著シキ出血ノ狀ヲ呈シ又粘膜ノ所々ニ小出血竈ヲ見ル。

第3例，第5例ハ內腔ニヤヤ內容物ヲ有シ粘膜ハ僅カニ犯サレタル狀ヲナス。

第2例及ビ第6例（第三圖）ニアリテハ粘膜ノ變化頗ル輕少ナルモノナリ。

次ニ晩期ノ觀察ヲ行ヘルモノノ組織的檢査ヲ行フニ，第7例ノモノハ內容物ヲ以テ內腔ハ著シク滿タサレ粘膜皺襞ハ殆ド之ヲ缺ギ，粘膜上皮ハ甚シク壓平セラレタル狀ヲナス。（第四圖）

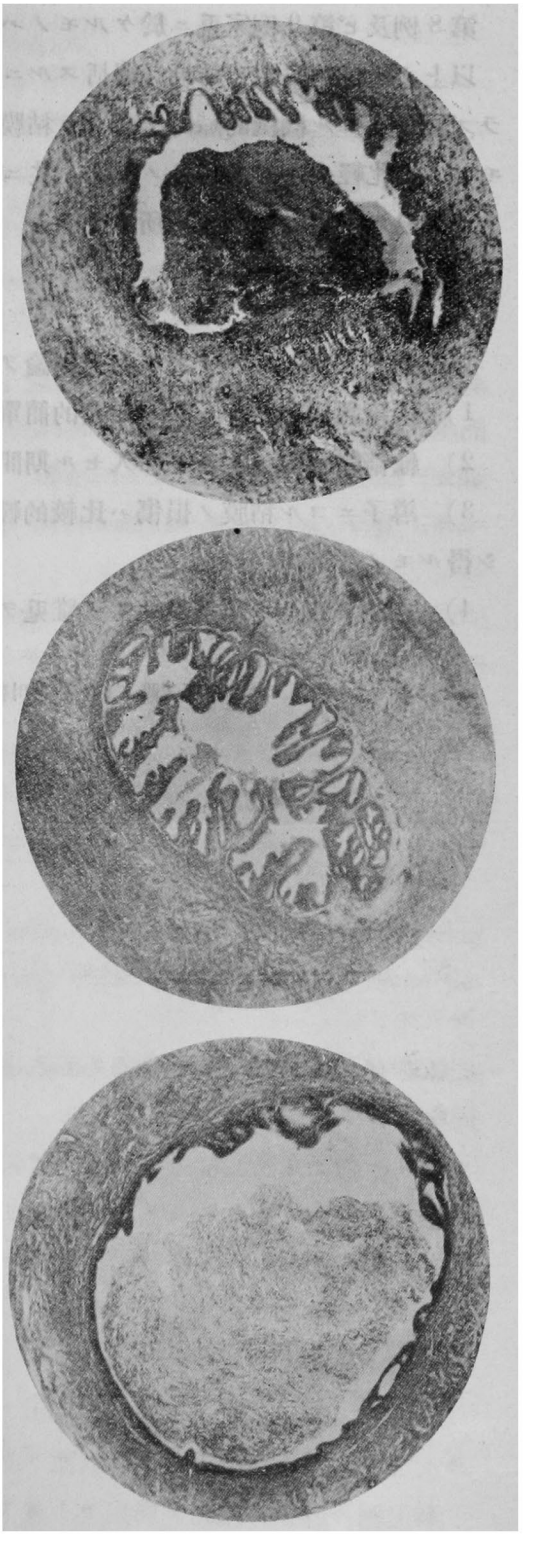

第二圖

第三圖

第四圖

第8例及ビ第9例家兎ニ於ケルモノハ粘膜ノ變化殆ド認ムベキモノナシ.

以上ノ組織的檢索ノ結果ヲ總括スルニ導子ヲ除去セル直後ノモノニ於テハ多少ニ拘ラズ導子ニヨル機械的障碍ヲ受ケテ粘膜ノ破壞, 出血, 圓形細胞ノ浸潤等ヲ呈スレドモソノ變化輕少ニシテ時日ノ經過ト共ニ治癒スルコトハ晩期ニ於ケルモノノ所見ニヨリテ容易ニ思考シ得ラルル所ナリ.

結　　論

以上述ベシ所ニヨリテ次ノ如ク結論ヲ下スコトヲ得.

1) 兩斷端接合法トシテハ比較的簡單ニシテ且確實ナルモノト思考ス.

2) 輸精管腔內ニ導子ヲ挿入セル期間ニ於テモ精液ハ疏通ス.

3) 導子ニヨル粘膜ノ損傷ハ比較的輕微ニシテ除去後時日ノ經過ト共ニ完全ニ回復シ得ルモノナリ.

4) 本法ヲ施セル家兎ニヨリテ雌兎ヲ妊娠セシムルコトヲ得タリ.

稿ヲ終ルニ當リ懇篤ナル御指導ヲ賜リシ恩師西川教授ニ深甚ナル敬意ヲ表ス. (14. 11. 21. 受稿)

Kurze Inhaltsangabe.

Ueber die Nahttechnik des Samenleiters.

Von Dozent Dr. Masao Sato.

Aus der chirurgischen Universitätsklinik zu Okayama (Vorstand: Prof. Dr. Y. Nishikawa).
Eingegangen am 21. Nov. 1925.

Die Wiederherstelluug der Kontinuität des Samenleiters, der bei den Verletzungen und auch unbeabsichtigt bei den Leistenbruchoperationen durchschnitten ist, ist vielfach durch die einfache End- zu- Endnaht versucht. Jedoch ist dabei die Gefahr der Strikturbildung, Knickung, Divertikelbildung u. dgl mit Ausflussbehinderung resp. Unterbrechung rerativ gross.

Einige Versuchsanreihe der Nahttechnick der Samenleiters, die von Prof. H. Schmerz neulich angegeben und bei zwei Patienten versucht ist, sind an Kaninchen angestellt und es ergibt sich daraus folgendes:

1) Die Schmerz'sche Nahttechnick des Samenleiters ist wegen ihrer grossen Einfachheit, Zugänglichkeit und die funktionellen Sicherheit empfehlenswert.

2) Waehrend der Zeit, wo der eingefuehrte Draht noch im Samenleiter stehen bleibt, erweist sich der letztere durchgängig.

3) Die Verletzungen der Samenleiterschleimhaut durch den Draht ist relativ gering und regeneriert sich bald nach deren Entfernung wieder vollkommen im Sinne der Funktionswiederherstellung.

4) Das Kaninchen, das mit der Drahtmethode behandert ist, kann das Weibliche schwaengern. *(Autoreferat.)*