肺原基ノ發生ニ就キテ
(豚胎兒ニ於ケル檢索)

岡山醫科大學解剖學教室(數波教授)
ドクトル, メヂチーネ 谷 高三郎

內容目次

第1章 緒言
第2章 材料及ビ檢索ノ方法
第3章 豚胎兒ニ於ケル肺原基ノ觀察
第4章 考察
第5章 總括及ビ結論
主要ナル參考文獻
附圖說明

第1章 緒言

西暦1911年Grosser氏ハKeibel, Mall兩氏監修「胎生學」內ニ執筆シテ曰ク, 哺乳動物ノ肺原基ハ無對ニ發生スル事實ハ Kölliker 氏以來ノ研究者ニヨリテ已ニ一致スル所ニシテ人類ニ於テモ亦同樣無對ニ發生スルコトハBlisnianskaya (1904), Broman (1904) 同氏ノ模型製作ニ因ル報告ニ依リテ疑ヲ容ルルノ餘地ナシト論ゼリ.

其ノ後1912年以來Robert Heiss氏ハ肺原基發生及ビ之ニ連續スル氣管, 氣管枝及ビ肺臟發生ニ就キテ研究ニ沒頭シ, 1919年ニ至リ尨大ナル業績ヲ發表シ, 其ノ報告中肺原基ノ發生ハ有對ナラントカ說シGrosser氏ノ所論ヲ駁擊セルモ, 而モ其ノ結論ニ於テハ發育ノ程度ニ因リテvan den Brock氏ノ見タル有對ニ見エル時期ノ1回トHis, Grosser及ビFlint 3氏等ノ見タル無對ニ現ルル時期ノ2回アルコトヲ聲明シ必ズシモ有對或ハ無對ト斷言スルコト能ハズト揚言セリ.

要之肺原基ハ鳥類, 爬蟲類, 水陸兩棲類等ニテハ有對ニ發生スル事實先輩ノ研究ニヨリテ確實ナリト雖モ哺乳類及ビ人類ニテハ有對無對ノ發生問題ハ未ダ決定セラレザルガ如シ.

著者ハ此問題ニ聊カ解決ヲ試ミント多年人胎兒ノ幼少ナルモノヲ蒐集セント企テシモ, 1箇月以內ノ人胎兒ヲ得ルコトハ困難ニシテ, 特別ナル場合, 例ヘバ疾病ノタメ子宮全摘出術ヲ行ヒ偶然ニ其ノ子宮內ニ胎兒ヲ發見スルカ, 又ハ不慮ノ外傷或ハ犯行ニヨル婦人死骸剖檢ニ當リ其ノ子宮內ニ胎兒ヲ發見スル等僅少ノ例ヲ除クノ他ハ殆ド不可能ナリトス. 爲メニ歐米先進國ニ於テモ亦人胎兒ノ幼少ナルモノニハ殆ド皆世界的ノ名稱ヲ付シテ同一胎兒ニ就キテ數氏ノ檢索業績ヲ發表セル〻屢々遭遇スル事實ニシテ同一胎兒ニ關スル意見區々ニシテ何レガ眞ナルヤ或ハ噴飯ニ價スルモノサヘアリ.

以上ノ如キ事實ニ到達スル原因ハ何ニ因ルヤ．ソハ僅少ナル材料，例令1箇カ又ハ2，3箇ノ胎兒ニ就キテ觀察シ胎生學的發生ニ議論ヲ試ミントスルニ起因ス．

元來胎兒ハ四六時中間斷ナク發育ヲ持續シ吾人ノ測定シ能ハザル僅微ナル時間ト雖モ休止スルコトナキ故，之ヲ系統的ニ觀察スルコトハ素ヨリ至難中ノ至難ナルモノタルヤ論ヲ待タズ．況ヤ其ノ發育ニヨル變化ハ素ヨリ顯微鏡的ノモノナルニ於テオヤ．然ルニ吾人人類ノ觀察ハ蒐集シタル胎兒ヲ固定切片トナシ其ノ所見ヲ基礎トシ發生學上ノ議論ヲ試ミントスル到底所期ノ結果ニ達セザル日ヲ見ルヨリモ明カナリト謂フベシ．然ラバ如何ニスレバ胎生學上諸臟器ノ發生ヲ比較的精密ニ檢索シ得ルヤ．此問題ヲ解決セントスル理想的ノ方法ハ一胎兒ヲ受胎直後ヨリ强力ナル顯微鏡下ニ照シ分娩ニ至ルマデ寸毫モ忽諸ニ付セズ間斷ナル觀察スルニ在リト雖モ此方法タルヤ實地ニ應用スルコトハ到底人力ノ企テ及バザルヤ明カナリ．此方法ニ次グニハ胎兒ヲ種々ナル時間ニ於テ蒐集シ之ヲ精査シ臟器ノ發生狀況ヲ觀察スルニ在リ．

肺原基ハ人類ニ於テハ受胎後已ニ第3週ノ初期ニ其ノ發生ヲ始メルモノニシテ前述セル如ク1箇月以內ノ人胎兒ノ蒐集ハ至難ナリ．因ツテ著者ハ先ヅ人類以外ノ哺乳動物ノ胎兒ニ就キテ肺原基ノ發生ヲ觀察シ之ヲ基本トシテ著者ノ蒐集シタル人胎兒ニ就キテ觀察シ肺原基ノ發生ヲ檢索セントス．

第2章 材料及ビ檢索ノ方法

材料ノ蒐集ニ對シ著者ハ先ヅ二十日鼠，家兎，猫，犬等ヲ交尾後一定時間ニ撲殺シ胎兒ヲ採取シ檢索ヲ試ミシモ之等ノ小哺乳動物ハ其ノ子宮比較的小ニシテ胎兒ヲ獨立シテ分離觀察スルコトハ困難ニシテ，殊ニ其ノ初期ヲ檢索セントスルニハ止ムヲ得ズ胎兒ヲ子宮ト共ニ切片ニ作製セザルベカラズ．斯樣ニシテ得タル胎兒ノ標本ハ或ハ矢狀斷トナリ或ハ前額斷トナリ諸臟器ノ發育狀態ヲ觀察スルニハ餘リニ繁雜ニシテ遂ニ之ヲ放棄シ大ナル哺乳動物ヨリ材料ヲ得ントシ豚ヲ選定セリ．

豚胎兒ヲ得ル爲メニモ亦相當ノ困難ヲ伴フヤ勿論ナルモ幸ヒニ我ガ神戸市ニ於テハ近年豚肉ノ需要頓ニ嵩マリタルタメ1箇年1萬頭以上ノ豚群撲殺サルルアリ．因ツテ著者ハ豚ノ飼養ヲ始メ1箇年餘ニ亘リ交尾後一定ノ日數ヲ定メテ之ヲ撲殺シ其ノ子宮內ヨリ多數ノ幼少ナル胎兒ヲ得，之ヲ Zenker 氏液，「フオルマリン」水又ハ Müller 氏液中ニ固定シ之ヲ所定ノ方法ヲ經テ「パラフイン」中ニ包埋シ之ヲ10「ミクロン」連續切片ニ作製シ，Edinger 氏描寫器ニヨリ100倍又ハ50倍ニ記載シ，之ヲ厚サ1mm又ハ0.5mmノ蠟板ニ複寫シ主トシテ前腸ノ部分ヲ Born 氏法又ハ近來改良サレタル「ギブス」注入法ニヨリ模型ヲ作リ檢索シタリ．

上記ノ方法ニヨリ得タル蠟板模型及ビ切片ノ觀察ニ當リ胎兒ノ發育時期ヲ定メ順次ニ之ヲ比較觀察スルコトハ發育ノ狀況ヲ決定スルニ非常ニ重要ナル事實ニシテ觀察比較ノ順序至當ナラザレバ臟器ノ發育狀況ノ眞相ヲ確ムル能ハズ．從來先輩ノ採用セシ方法ヲ見ルニ胎兒ノ長徑ヲ

種々ナル方向ニ計測シテ小ヨリ大ニ進ミ觀察セシガ如キモ上記ノ長徑ヲ參照シ順序ヲ定メントスル方法ハ正確ナリト認ムル能ハズ．何トナレバ胎兒ハ初メ伸展セルモ次ノ時期ニ於テハ項屈曲，背屈曲，又ハ尾屈曲等ヲ營ミ時期ノ進ミタルモノ却テ長徑ヲ短縮スル事實ハ明瞭ナレバナリ．次ニ交尾後ノ時日ニヨリ發育順序ヲ參照セント考ヘラルルモ交尾ト受胎トハ素ヨリ一致セザルハ既知ノ事實ニシテ受胎セル豚子宮ヲ切開スルニ1頭ヨリ得タル胎兒ニ大小諸々ノモノアリ．喇叭管ニ近キ子宮ノ部分ニハ腟ニ近キ子宮ノ部分ニ比シ概シテ發育ノ進メル胎兒ヲ發見スルコト多シ．ソハ受胎ハ多クハ子宮腔內ニ營マレズ喇叭管內ニ營マレ，受胎シタル卵子ハ發育シツツ子宮腔內ニ下行スルト云フ學說ト一致ス．

以上ノ事實ニヨリ發育ノ程度ヲ受胎後ノ時日ニヨリ定メントスルコトハ不可能ナリ．然ラバ何ニヨリテ發育程度ノ標準ヲ定ムベキヤ至難ノ事實ナリ．

抑々胎生學上ノ問題ハ總テノ發育時期ヲ蒐集檢索スレバ種々ナル臟器ハ素ヨリ凡百ノ發育狀況ヲ精密ニ觀察シ得ルモノナルモ，此發育時期ノ總テヲ蒐集スルコトハ至難ノ事實ナリ．

著者ハ豚ヲ交尾セシメテ12日後ヨリ20日後マデノモノ多數ヲ撲殺シ得タル多數ノ胎兒ヲ主トシテ橫斷ニ連續切片トナシ其ノ脊髓原節ヲ計算シ21原節ヨリ32原節マデヲ有スルモノ多數ヲ檢査シ發育程度ノ標準ヲ定ムル一資料トセンコトヲ試ミタリ．

胎兒ノ種々ナル部分又ハ臟器ノ發育ト脊髓原節ノ數トノ關係ハ素ヨリ正比例スルモノナラザル事實ハ已ニ諸先輩ノ唱道スル所ナルモ亦胎兒ノ發育程度ヲ知ル一補助ナラント考ヘ試ミニ之ヲ參照セリ．但シ肺原基ノ觀察ニハ前腸ノ發育程度ヲ主トシ之ニ他臟器ノ發育程度ヲ比較シタル故原節ノ數ト肺原基ノ發育程度トハ一致セザルヤ止ムヲ得ザル事實ナリ．

檢索ニ使用シタル豚胎ハ

1. 原節21—22ノモノ 2箇
2. 原節22ノモノ 2箇
3. 原節22—23ノモノ 3箇
4. 原節23—24ノモノ 2箇
5. 原節24—25ノモノ 1箇
6. 原節25—26ノモノ 2箇
7. 原節26—27ノモノ 1箇
8. 原節27—28ノモノ 3箇
9. 原節28ノモノ 2箇
10. 原節28—29ノモノ 1箇
11. 原節29ノモノ 1箇
12. 原節29—30ノモノ 2箇
13. 原節30ノモノ 1箇
14. 原節30—31ノモノ 3箇
15. 原節32ノモノ 1箇

ノ27豚胎ナリ．蓋シ豚胎ニ於テハ上記ノ發育時期ニ於テ肺原基ノ發生ヲ始ムレバナリ．

第3章 豚胎兒ニ於ケル肺原基ノ觀察

第1 豚胎番號24，原節21—22ヲ有ス．蓋シ原節21箇ハ確實ニ區別シ得ルモ第22箇目ノモノハ尾端未ダ境界ヲ認ムル能ハズ．因ツテ之ヲ21—22ト認ムルKeibel's Normentafel zur Entwicklungsgeschichte des

Schweines (Lus scrofa domestions) 58 ニ略ボ一致ス. 2箇ノ腮弓ハ已ニ外胚葉ニ接觸シ, 第3ノモノハ今ヤ其ノ發生ヲ始ム. 膵原基ハ未ダ認ムル能ハザルモ, 肝原基ハ已ニ認メラル. 然レ共肺原基ハ未ダ毫モ認ムル能ハズ.

第2 豚胎番號27 (蠟板模型 Fig. 2), 原節21—22, N. T. 58 ニ略ボ一致ス. 本胎兒ノ所見ハ第1ト略ボ同樣ナルモ, 肝原基ハ一層著明ニ發育セルガ如シ.

第3 豚胎番號1, 原節22, N. T. 58 ニ略ボ一致ス. 2箇ノ腮弓ハ外胚葉ニ接觸シ, 第3ノモノハ已ニ發育セルモ未ダ外胚葉ニ接觸セズ. 膵原基ハ未ダ認ミルコト能ハザルモ, 肝原基ハ第1及ビ第2ニ比シ稍々著明ニ發育セルヲ認ムルモ, 未ダ呼吸器原基ト認ムベキモノナシ.

第4 豚胎番號12, (蠟板模型 Fig. 1), 原節22, N. T. 58 ニ略ボ一致ス. 腮弓及ビ肝原基等ノ發育程度ハ第3例ニ略ボ一致ス. 本標本ニ於テハ前腸ハ第3腮弓原基ノ尾方約130「ミクロン」ニテ心塊原基ノ背側ニ於テ不正菱形ヲ呈シ背腹兩側及ビ兩外方ニ角度ヲ現シ, 此4箇ノ角度中腹側角ハ背側角ニ比シ稍々著明ニ鋭角ヲ呈シ, 前腸ノ內腔ハ所謂溝狀ヲ始メツツアリ. 卽チ前腸ノ內腔ハ將ニ呼吸器ニ相當スル溝 Respirationsrinne ト消化器ニ相當スル Digestionsrinne ノ兩腔ハ漸進ス可キ前提ヲ認メシム. 而シテ其ノ腹側ニ位セル前腸部分ハ後來呼吸器ノ發生ヲ始ムル Rinne ヲ豫想セシムルニ足ル.

第5 豚胎番號13, (蠟板模型 Fig. 3), 原節22—23, N. T. 58 a ニ略ボ一致ス. 本標本ハ第4例ト其ノ發育ノ程度大同小異ナリト雖モ腮弓原基ヲ有スル腸ノ部分及ビ之ニ連續スル前腸ノ頭端ニ位スル部分ハ其ノ內腔橫徑ヲ呈シ前腸ハ恰モ背腹兩側ヨリ前後ニ壓平セラレタルノ觀ヲ呈ス. ソレヨリ尾方ニ進ムニ從ヒ前腸ハ漸次其ノ形狀ヲ變ジ, 其ノ內腔ノ橫徑ハ減少シ, 切片面ニ於テ矢狀徑增加シ, 腮腸 Kiemendarm ニ於テハ背腹兩側ニ壁ヲ有シ左右ニ角ヲ區別セシムルモ尾方ニ進ムニ從ヒ前腸內腔ハ菱形トナリ, 腹側角ハ背側角ニ比シ稍々鋭角ヲ形成シ而シテ腹側角及ビ之ニ連續セル兩側壁ノ細胞ハ增殖肥厚ヲ始メ, 心塊ノ背側ニ於テ第3腮弓原基ノ尾方170「ミクロン」ヨリ230「ミクロン」ニ至ヲマデ約70「ミクロン」ノ長サニ於テ此現象ヲ觀察スルコトヲ得. 此部分ハ Heiss 氏ノ所謂呼吸器發生ノ母地 Mutterboden des Respirationsapparetes ヲナスモノト認メラル.

第6 豚胎番號33, 原節22—23, N. T. 58 a ト略ボ一致シ, 標本ノ所見ハ第5例ト大同小異ナレバ詳細ノ記載ヲ省略ス.

第7 豚胎番號14. 原節23—24, N. T. 59 ニ略ボ一致ス. 2箇ノ腮弓ハ既ニ外胚葉ニ到達シ, 第3腮弓モ亦著明ニ發育セルモ未ダ外胚葉ニ接觸セズ. 膵原基ハ未ダ認メラレザルモ肝原基ハ著明ニ發育ス. 本標本ハ稍々斜ニ橫斷セラレタル故前腸ニ於ケル肺原基發育ノ狀態ハ第6例ト大同小異ナリト雖モ恐ラク前腸ノ腹側角及ビ其ノ兩側壁ニ於ケル細胞ハ增殖肥厚ヲ始メツツアルモノト認メラル.

第8 豚胎番號15, 原節23—24, N. T. 59 a ニ略ボ一致ス. 2箇ノ腮弓ハ完成シ外胚葉ニ到達シ第3腮弓モ亦著明ニ發育セルモ未ダ外胚葉ニ接觸セズ. 膵原基ハ未ダ認メラレザルモ肝原基ハ著明ニ發育ス. 本標本ニ於テハ心塊背方ノ呼吸器ノ母地ヲナス前腸ノ部分ハ菱形ヲ失ヒ兩側方ヨリ壓平サレ兩側壁ト腹背兩面ニ角ヲ區別セシムルニ至リ, 前額斷ノ切片面ニテハ其ノ內腔ハ矢狀徑ニ長徑ヲ增シ頭方ニ於テハ腹側角及ビ之ニ連接セル兩側壁ノ細胞ハ增殖肥厚セルモ切片面ニ於テノミ認メラレ尾方ニ進ムニ從ヒ切片面ニ於テノミナラズ外方ヨリ之ヲ認メ從ツテ蠟板模型ニ於テモ亦外方ニ膨出ヲ認メシム. 卽チ兩側肺臟ノ原基ガ所謂

Bläschen 又ハ Knöspchen トシテ現レ且前腸ヲ外方ヨリ觀察シ前半ハ呼吸器，後半ハ消化器ニ分離セントスルノ初徴卽チ Oesophagotrachealrinne ヲ認メシム.

第 9 豚胎番號 28，原節 24—25, N. T. 61 ト略ボ一致ス. 3 箇ノ腮弓ハ已ニ認ムル事ヲ得，第 4 腮弓モ亦其ノ痕跡ヲ認ム. 膵原基ハ未ダナルモ肝原基ハ著明ニ認メラル. 前腸ニ於ケル呼吸器原基母地ノ發育程度ハ第 8 ヨリ一層著明ニシテ 前腸ノ腹側角及ビ之ニ連接セル細胞ハ增殖肥厚シテ之等ノ細胞ハ多層圓錐狀ヲ呈シ，背側角及ビ之ニ連接セル兩側壁ノ細胞ハ多層ナラズ，且圓形又ハ骰子形ヲ呈ス. 而シテ外方ヨリ觀察シ得ル側壁ノ約中央ニ存スル所謂 Oesophagotrachealrinnen ハ第 8 ニ比シ一層著明トナル.

第 10 豚胎番號 36，原節 22—23, N. T. 61 ニ略ボ一致ス. 本標本ニ於ケル所見ハ第 9 例ト大差ナキモ前腸ニ於ケル呼吸器原基母地ノ發育程度ヲ見ルニ，前腸ハ其ノ內腔ヲ腹背徑ニ增加シ兩側壁ノ所謂 Oesophagotrachealrinne ニ一致スル彎入ハ第 9 例ヨリ尙ホ一層著明ニシテ呼吸器ト消化器トノ分離スル前提ナルコトヲ明カニ想像セシム.

第 11 豚胎番號 25 (蠟板模型 Fig. 4)，原節 25—26, N. T. 61 ト略ボ一致ス. 3 箇ノ腮弓ハ外胚葉ニ接觸シ第 4 腮弓ハ發生ヲ認メシム. 膵原基ハ未ダ認ムル能ハザルモ肝原基ハ著明ニ發育シ肝細胞群ハ明瞭ナリ. 前腸ニ於ケル呼吸器原基母地ノ發育ハ第 10 例ニ比シ稍々遲レタルノ觀アリ，寧ロ第 8 例卽チ豚胎 15 ノ所見ト大同小異ナリ. 蓋シ切片斜方ニ橫斷セラレタル爲ナラン.

第 12 豚胎番號 38，原節 25—26, N. T. 61 ニ略ボ一致ス. 3 箇ノ腮弓ハ已ニ外胚葉ニ到達シ第 4 腮弓モ亦稍々著明ニ發育シ，3 箇ノ腮弓ハ外方ヨリモ亦觀察スルコトヲ得. 膵原基ハ其ノ背側ニ僅ニ認メラレ，肝原基ハ著明ニ發育シ Trabekel モ亦明ニ認メラル. 前腸ニ於ケル呼吸器原基ハ第 10 例ニ比シ一層著明ニ發育シ殊ニ前腸ノ腹側角及ビ之ニ連接セル兩側壁ノ細胞ハ著明ニ增殖肥厚シ呼吸器原基ノ發生ヲ明瞭ニ認ムルコトヲ得.

第 13 豚胎番號 39 (蠟板模型 Fig. 5)，原節 26—27, N. T. 62 ニ略ボ一致ス. 3 箇ノ腮弓ハ完成シテ外胚葉ニ到達シ第 4 腮弓モ亦著明ニ發育スルモ未ダ外胚葉ニ接觸セズ，3 箇ノ腮弓ハ外方ヨリモ觀察スルコトヲ得. 膵原基ハ其ノ背側ニ於テ稍々著明ナルモ腹側ノモノハ未ダナリ. 肝原基ハ著明ニシテ其ノ細胞群及ビ Trabekel モ亦明瞭ナリ. 前腸ニ於ケル呼吸器原基ノ發育程度ハ第 12 例ト大同小異ナリト雖モ外方ヨリ兩側壁ノ膨出明カトナリ，卽チ蠟板模型ニ就イテモ亦呼吸器原基ノ膨出ヲ明認セシム.

第 14 豚胎番號 2，原節 28, N. T. 62 ニ略ボ一致ス. 3 箇ノ腮弓ハ完成シテ外胚葉ニ到達シ第 4 ノモノモ亦形成セルモ未ダ外胚葉ニ接觸セズ. 膵原基ハ背側ノミニ認メラレ，肝原基ハ著明ニ發育シ Trabekel 著明トナル. 前腸ノ內腔ハ其ノ矢狀徑ヲ增シ橫徑ニ比シ約 2 倍大ニ達ス. 本標本ニテハ切片面又ハ外方ヨリ觀察スルモ前腸ノ呼吸器原基並ニ消化器原基ノ兩部分ハ將ニ分離セントスルノ彎入明瞭ナリ. 而シテ前腸ノ腹側角及ビ之ニ連接セル兩側壁ノ細胞ハ增殖肥厚シ，殊ニ比較的頭方ニ於テハ其ノ右側ニ，比較的尾方ニ於テハ其ノ左方ニ增殖肥厚著明ニシテ，外方ヨリモ此左右ノ膨出ヲ明瞭ニ認ムルコトヲ得. 此兩側壁ノ膨出ハ其ノ位置同ジ高サニ存スルモ切片稍々斜ニ橫斷セラレタル爲ナラン.

第 15 豚胎番號 9，原節 28, N. T. 62 ニ略ボ一致ス. 腮弓，膵及ビ肝原基ハ勿論其ノ他ノ臟器ノ發育ハ第 14 ト大略一致ス. 前腸ニ於ケル呼吸器原基ノ發育程度ハ 15 例ニ比シ一層著明ナリ.

第 16 豚胎番號 26，原節 26+α, N. T. 62 ニ略ボ一致ス. 本標本ハ其ノ尾端切斷セルタメ原節ヲ 26 以上

計測スル能ハザルモ 27—28 ナラント認ム. 本標本ノ所見ハ第 15 例ト大同小異ナルモ前腸ノ内腔ハ其ノ矢狀徑ニ於テ增大シ, 且内腔ニ於テ消化器ト呼吸器トノ溝 Rinne 著明ニシテ將ニ此二溝分離セントシテ内腔ノ約中央部ニ狹窄部ヲ呈シ, 前腸ノ兩側壁ニ於テハ此内腔狹窄部ニ一致スル部分已ニ著明ニ陷凹シ, 切片面ニ於テハ全ク瓢形ヲ呈シ, 蠟板模型ニ於テモ亦兩側壁ノ腹側角ニ連接セル部分左右ニ膨出シ Oesophago-trachealrinne ハ明瞭ナリ.

第 17 豚胎番號 19, 原節 28, N. T. 63 ニ略ボ一致ス. 3 箇ノ腮弓ハ完成シ外胚葉ニ到達シ第 4 腮弓ハ前例ニ比シ著明ニ發育セルモ未ダ外胚葉ニ到達スルニ到ラズ. 膵原基ハ背側ノミナラズ腹側ニ於テモ亦認ム前腸ニ於ケル呼吸器原基ハ第 16 例ヨリ一層著明ニ發育シ, 前腸ハ切片面ニテモ又外方ニテモ已ニ脱腸樣ヲ呈シ, 腹側角及ビ之ニ連接セル兩側壁ノ細胞增殖肥厚ハ多層圓柱狀ニシテ殊ニ其ノ右側壁ノ增殖肥厚ハ左側ニ比シ遙ニ著明ニシテ今ヤ右肺原基ハ前腸ヨリ分離セントスルノ狀ヲ呈ス.

第 18 豚胎番號 35, 原節 27—28, N. T. 63 ニ略ボ一致ス. 腮弓並ニ膵及ビ肝原基ハ第 17 例ト略ボ同樣ニ發育シ, 前腸ニ於ケル呼吸器原基ハ第 17 例ヨリ一層著明ニ發育シ前腸ヨリ其ノ腹側ニ於ケル尾方ニ向ヒ呼吸器原基ハ將ニ膨出シ呼吸器ト消化器ハ其ノ尾端ニ於テ一部分分離シ殊ニ其ノ膨出部ハ右方ノモノ左方ノモノニ比シ稍々大ニシテ將ニ其ノ中央部ニ内腔ヲ現サントス. 是レ右肺ハ成熟兒ニ於テモ左肺ヨリ大ナル事實ニ一致シ右肺先ヅ發育スルモノナラン.

第 19 豚胎番號 41 (蠟板模型 Fig. 7), 原節 28—29, N. T. 64 ニ略ボ一致ス. 腮弓並ニ膵肝兩臟器ノ原基ハ 18 例ト大差ナキモ前腸ニ於ケル呼吸器原基ハ 18 例ヨリ稍々著明ニ發育シ殊ニ腹側角ニ連接セル兩側壁ノ細胞增殖肥厚ハ外方ニ膨出シ脱腸樣ヲ呈シ殊ニ其ノ右半部ハ左半部ニ比シ其ノ膨出遙ニ大ナリ.

第 20 豚胎番號 10, 原節 29, N. T. 64 ト略ボ一致ス. 3 箇ノ腮弓ハ完成シ外胚葉ニ到達シ第 4 腮弓モ亦略ボ完成シ外胚葉ニ接觸ス. 前腸ニ於ケル呼吸器原基ハ第 19 例ヨリ一層著明ニ發育シ腹側角ニ連接セル兩側壁ノ細胞ノ增殖肥厚ハ第 19 例ニ比シ著明ナラズト雖モ兩側壁ノ外方ニ向ヘル膨出ハ明瞭ナリ.

第 21 豚胎番號 20, 原節 29—30, N. T. 64 ニ略ボ一致ス. 3 箇ノ腮弓ハ完成シ外胚葉ニ到達シ第 4 腮弓モ亦略ボ完成シ已ニ外胚葉ニ接觸ス. 膵ハ背腹側共ニ原基ヲ認メ肝原基ハ著明ニシテ膽囊原基ヲ形成ス. 前腸ニ於ケル呼吸器原基ハ腹側角ニ連接セル兩側壁ノ細胞多層圓柱狀ヲ呈シ其ノ增殖肥厚著明ニシテ脱腸樣ニ前腸ノ腹側ヨリ側尾方ニ膨出シ右側ノ膨出左側ノモノニ比シ遙ニ著明ナリ.

第 22 豚胎番號 32 (蠟板模型 Fig. 8), 原節 29—30, N. T. 64 ニ略ボ一致ス. 3 箇ノ腮弓ハ完成シ外胚葉ニ到達シ第 4 腮弓モ略ボ完成シ外胚葉ニ接觸ス. 膵原基ハ背腹兩側共ニ認メラレ, 肝原基ハ著明ニ發育シ Trabekel 及ビ膽囊等著明ナリ. 前腸ニ於ケル呼吸器原基ハ其ノ内腔ニ於テモ外觀ニ於テモ亦前方呼吸器背方消化器ニ分離セントシ蠟板模型ニ於テモ亦左右兩側肺原基ノ膨出ヲ明瞭ニ認ムルコトヲ得.

第 23 豚胎番號 11, 原節 30, N. T. 64 ニ略ボ一致ス. 本標本ハ第 22 例ト諸臟器ノ發育程度大同小異ナリト雖モ前腸ニ於ケル呼吸器原基ハ第 22 例ニ比シ尙ホ一層著明ニ發育シ前腸ヨリ其ノ腹側ニ於テ尾方ニ脱腸樣ニ膨出シ其ノ膨出ノ右側部ハ左側ニ比シ一層著明ナリ.

第 24 豚胎番號 29 (蠟板模型 Fig. 6), 原節 30—31, N. T. 65 ト 66 トノ關ニ一致ス. 4 箇ノ腮弓ハ完成シ外胚葉ニ到達シ第 5 腮弓モ亦略ボ完成シ外胚葉ニ接觸ス. 膵原基ハ背腹兩側ニ於テ前例ニ比シ著明ニ發育シ, 肝原基モ亦著明ニシテ膽囊モ亦明カナリ. 前腸ニ於ケル呼吸器原基ハ 23 例ヨリ一層著明ニ發育シ外觀

上脱腸様ニ膨出シ殊ニ右方ノ膨出ハ左方ヨリ著明ニシテ約2「ミクロン」ノ長サニ於テ膨出著明ナリ.

第25 豚胎番號18(蠟板模型Fig. 9), 原節30—31, N. T. 65ト66ノ間ニ略ボ一致ス. 腮弓並ニ膵肝兩臟器ノ原基ハ第24例ト略ボ同様ニ發育シ呼吸器原基ノ發育ハ第24例ヨリ尙ホ一層著明ニシテ脱腸様膨出明瞭トナリ蠟松模型ニ於テハ已ニ前腸ヨリ分離セントスルノ狀明瞭ナリ. 殊ニ膨出部ノ右半ハ左半ニ比シ數「ミクロン」ノ長サニ於テ前腸ノ腹側ヨリ尾方ニ向ヒ膨出ス.

第26 豚胎番號21(蠟板模型Fig. 10), 原節30—31, N. T. 65ト66ノ間ニ一致ス. 腮弓並ニ膵肝兩臟器原基ノ發育程度ハ24及ビ25例ト大同小異ナリト雖モ前腸ニ於ケル呼吸器原基ノ發育程度ハ前2例ニ比シ一層著明ニシテ脱腸様膨出ハ已ニ前腸ヨリ分離シ其ノ尾方60「ミクロン」ニ於テ獨立シタル呼吸器原基ヲ形成シ, 就中其ノ右肺原基ハ左側ノモノニ比シ頗ル大ニシテ左側肺原基ニ一致スル部分ハ前腸ヨリ10「ミクロン」ダケ膨出セルモ右側ノソレハ40「ミクロン」ダケ尾方ニ膨出ス. 卽チ本標本ニ於テハ呼吸器原基左右兩肺ニ分岐セルノ狀明瞭ニシテ殊ニ右肺ハ左肺ニ比シ著明ニ大ナリ. 此關係ハ切片面ニテモ蠟板模型ニテモ共ニ明瞭ナリ.

第27 豚胎番號3, 原節32, N. T. 66ニ略ボ一致ス. 4箇ノ腮弓完成シ外肺葉ニ到達シ第5腮弓モ亦略ボ完成シ外肺葉ニ接觸ス. 膵原基ハ背腹共ニ著明ニ發育セルモ未ダ其ノ兩端融合セズ. 肝原基ハ著明ニシテ膽嚢モ亦著明ニ發育ス. 前腸ニ於ケル呼吸器ノ發育狀態前例ニ比シ遙ニ著明ニシテ本例ニ於テハ呼吸器ト消化器ハ全ク分離シ前腸ノ頭方30「ミクロン」ニ於テハ內腔ニ於テノミ腹側呼吸器背側消化器ノ區別明瞭ナルモ其ノ尾方120「ミクロン」ニ於テハ全ク脱腸様ノ前腸ノ腹側ニ於テ尾方ニ膨出シ其ノ膨出部ノ右半ハ左半ニ比シ遙ニ大ニシテ左方ニ比シ遙ニ尾方ニ延長ス.

第4章 考 察

前章ニ於テ27箇ノ豚胎ヲ其ノ連續切片ヲ鏡檢シ作製シタル蠟板模型ヲ精査シ肺原基ノ發生狀態ヲ主トシテ精査センタメ前腸ノ部分ヲ觀察シ之ニ其ノ頭方ノ境界ヲナセル腮弓及ビ尾方ニ發生スル膵臟並ニ肝臟ノ原基ヲ觀察シタリ. 爲ニ豚胎觀察ノ順位ハ脊髓原節數ノ順序ト相前後スルヲ已ムナキニ至レリ. 試ミニ之ヲ1898ノ著Keibel氏ノ Normentafel zur Entwicklungsgeschichte der Wirbeltiere 第1編ニ比スルニ氏ノ Tafel ニテモ亦脊髓原節數ト諸臟器ノ發育程度ノ順位トハ一致セズ且氏ノ Tafel 中ニテハ脊髓原節20ヨリ30ノ間ニ於テ數箇ノ缺號アルモ著者ハ幸ヒニ原節20ヨリ30ノ間ニハ毫モ缺號ナク豚胎ヲ蒐集シ得タルハ欣幸トスルトコロナリ.

第1ヨリ第4ニ至ル豚胎4箇ニ就キテノ所見中腮腸ト肝原基ノ間ニ位セル前腸ハ發育スルニ從ヒ漸次左右兩側ヨリ壓平サレタルガ如キ觀ヲ呈シ其ノ內腔ハ矢狀徑ヲ增加シタルモ未ダ呼吸器原基ト見做スベキモノヲ認ムル能ハズ. 第5卽チ豚胎13號ニテハ腮腸ト肝原基トノ間ノ前腸ハ左右ニ壓平サレ, タメニ腹側及ビ背側ノ2角ト左右兩側壁ヲ區別セシメ, 其ノ切片面ニ於ケル內腔ニ就キテ見ルニ腹側 Respirationsrinne, 背側 Digestionsrinne ナル2箇ノ Darmrinne ヲ認メ腹側角ト之ニ連接セル兩側壁トノ細胞ハ增殖肥厚ヲ始ム. 但シ本所見ハ切片面ニ於テノ

ミニシテ外方ヨリ認ムルコト能ハザルモ之Heiss氏ノ所謂呼吸器發生ノ母地 Mutterboden von Respirationsanlage ヲナスモノナリ.

第6, 第7ノ2標本ハ第5標本ト呼吸器母地ノ發育大差ナキモ第8卽チ豚胎15ニテハ腮腸ト肝原基ノ間ニ位セル前腸ハ切片面ニ就キテ其ノ內腔全ク菱形ヲ失ヒ兩側方ヨリ壓平サレ兩側壁ト腹背兩角ノ區別明瞭トナリ內腔ノ矢狀徑ハ增大シ腹側角ト之ニ連接セル兩側壁ノ細胞ハ第5卽チ豚胎第13號ニ比シ著明ニ增殖肥厚シ本細胞ハ圓柱狀ヲ呈シ多層ナルモ, 背側角ト之ニ連接セル兩側壁ノ細胞ハ骰子形ニシテ多層ナラズ. 此關係ハ前腸ノ頭方ニ於テハ只切片面ニ於テノミ明ニシテ外方ニハ毫モ膨出等ノ認ムベキナシト雖モ, 尾方ニテハ切片面ニ於テノミナラズ外側方ヘ膨出ヲ呈シ蠟板模型ニ於テモ亦左右兩側壁ニ肺原基ノ膨出ヲ認ムルコトヲ得, 且ツ本標本ニテハ外側方ニ於テモ腹側呼吸器トナリ背側消化器トナルベキ分離ヲ始ムル境界所謂 Oesophagotrachealrinne ヲ認ムルコトヲ得.

第9卽チ豚胎第28號ニ於テハ腮腸ト肝原基ノ間ニ於ケル前腸ノ腹側角ト之ニ連接セル兩側壁ノ細胞ハ圓柱狀多層ニシテ前腸ノ腹側約2分ノ1增殖肥厚セルノ狀著明ニシテ Oesophagotrachealrinne モ亦外側方ヨリ著明ニ觀察スルコトヲ得. 此第9例ニ於ケル腮腸ト肝原基ノ間ニ位セル前腸ノ呼吸器母地ノ發育程度ハ第10例卽チ豚胎第36號ニテハ尙ホ一層著明トナリ, 前腸ノ腹側角ト之ニ連接セル兩側壁ノ細胞ハ著明ニ增殖肥厚シ多層圓柱狀トナリ, 獨リ切片面ニ於テノミナラズ外方ヨリモ前腸ノ尾方ニ進ムニ從ヒ外側方ニ膨出セルノ狀明瞭ニシテ, 此所見ハ蠟板模型ニ於テモ亦明ニ見ルコトヲ得. 卽チ今ヤ前腸ハ其ノ腹側ノ尾方ニ於テ脫腸樣膨出ヲ始メントス.

第11及ビ第12ニ於テハ呼吸器母地ノ發育狀態第12ニ比シ大同小異ニシテ第13卽チ豚胎39ニ於テハ前腸ニ於ケル呼吸器母地ハ一層著明ニ發育シ腹側角ニ近キ左右兩側壁ノ細胞ハ著明ニ增殖肥厚シ切片面ニ於テハ素ヨリ外方ヨリモ亦其ノ外側方ニ膨出セルノ狀顯著ニシテ蠟板模型ニ於テモ亦第10ヨリ尙ホ一層著明ニ脫腸樣膨出ヲ始メツツアリ. 第14例ヨリ第18例ニ進ムニ從ヒ上記ノ關係ハ漸次著明トナリ, 第19卽チ豚胎41ニテハ此關係尙ホ一層明瞭トナリ前腸ノ腹側角ト之ニ連接セル兩側壁ノ細胞ハ著明ニ增殖肥厚シ外側方ヨリモ亦著明ニ膨出ヲ認メシム第20ヨリ第21ニ於テハ上記ノ所見逐次著明トナリ, 第22卽チ豚胎32號ニテハ前腸ニ於ケル呼吸器母地ハ脫腸樣膨出ヲ始メ而シテ右肺原基ハ左側ノモノニ比シ稍々大ナリ. 23ヨリ26ニ進ムニ從ヒ兩肺原基ノ左小右大ノ比例ハ益々著明トナリ第26卽チ豚胎21ニ於テハ上記ノ所見ニ加フルニ呼吸器ハ已ニ前腸ヨリ脫腸樣ニ分離シテ消化器ト呼吸器管トハ別箇獨立シ, 前腸ノ腹側ニ於テ約60「ミクロン」尾方ニ向ヒ膨出ヲ認ム. 此關係ハ27卽チ豚胎3ニ於テハ一層著明ニシテ脫腸樣膨出ハ已ニ120「ミクロン」ノ長サニ於テ前腸ノ腹側ニ於テ尾方ニ膨出セル獨立ノ呼吸器原基ヲ現シ其ノ膨出ハ右半側左半ニ比シ益々大ナリ. 卽チ左右兩肺ニ分岐ヲ始メツツアリ.

第5章 總括及ビ結論

肺原基ハ有對又ハ無對ニ發生スルヤノ重要ナル要點ヲ論議スルニ當リテ著者ハ先ヅ肺原基 Lungenanlage ナル名稱ニ就キテ 1, 2 ノ注意ヲ擧ゲントス.

呼吸器ノ最初ノ發生機轉ニ當リ肺原基 Lungenanlage 又ハ氣管原基 Anlage der Luftröhre 等ノ名稱使用セラル. 蓋シ此兩原基ハ時間的ニハ殆ド同時ニ其ノ發生ヲ始ムルモ位置ハ同一ナラズ吾人ハ呼吸器原基ハ前腸ノ一定場所卽チ前腸ノ腹側ニ於ケル內胚葉ノ變化ニシテ此部ノ內胚葉ハ其ノ形狀竝ニ組織的ニ一種特異ノ發育ヲ遂グルニヨリテ形成サルヲ知ル. 故ニ肺及ビ氣管ノ兩原基ヲ發生ノ最初ニ於テ嚴正ニ區別セント欲スルモ殆ド不可能ナリ. 發育ノ進ムニ從ヒ初メテ兩原基卽チ Langenanlage 及ビ Trachealanlage ハ區別セラル故ニ著者ハ兩原基發生ノ初期ニ於テハ呼吸器原基 Anlage des Respirationsapparates ナル名稱ヲ用ヒントス.

呼吸器發生ノ順序ヲ列記スレバ次ノ如シ.

第1. 呼吸器原基ハ內胚葉ヨリナル前腸ノ腹側ヨリ發生ス.

第2. 腮腸ノ尾方ニシテ心塊ノ背側ニ位スル前腸ノ部分ハ胎兒ノ發育スルニ從ヒ漸次ニ兩側方ヨリ壓平サレ前腸內腔ニ於テハ背方腸溝ト腹側腸溝 Dorsale und ventrale Darmrinne ヲ區別セシム.

第3. 腹側溝 Ventale Darmrinne ノ一定部分卽チ其ノ腹側角及ビコレニ連接セル兩側壁ノ細胞ハ增殖肥厚シテ圓柱狀多層トナリ呼吸器ノ母地 Mutterboden für die Entstehung des Respirationsapparates ヲ形成ス. 此時期ニ於テハ細胞ノ增殖肥厚ハ外方ヨリハ不明且ツ其ノ廣袤不定ニシテ His, Grosser 及ビ Flint 氏等ヨリ肺原基ハ無對ナリト見ラレタル時期ナリ. 此時期ニ於ケル前腸ノ腹側角及ビコレニ連接セル兩側壁ノ細胞ハ其ノ形態上同樣ニシテ特記スベキ差異ヲ認ムルコト能ハザルモ, 發育ノ進ムニ從ヒ腹側角ハ腹側ニシテ尾方ニ向ヒ增殖發育シ, 兩側壁ノ細胞ハ側尾方ニ向ヒ增殖發育シ遂ニ左右兩側ニ分岐スルニ至ル. 依ツテ著者ハ腹側角ニ於ケル細胞ノ增殖肥厚ハ氣管原基 Trachealanlage トナリ, 兩側壁ノ細胞增殖肥厚ハ肺原基 Lungenanlage ナリト認ム. 1919年 Robert Heiss 氏ハ此關係ヲ明ニ認メ肺原基ハ兩側壁ノ細胞增殖肥厚ヨリ發生スルモノニシテ全ク左右有對ニ發生スルモノナラント其ノ本文ニ詳述シ Grosser 氏ヲ攻擊シテ曰ク,

Was nun die Behauptung anlangt, dass es sich hier um sogenannte unpaare Lnngenanlage handelt, so genuegt ein Blick auf das Schnittbild um zu sehen, dass eine derartige Behauptung ohne Einschraenkung nicht richtig ist. Es strechen vielmehr in dieser Aesserlich an scheinend unpaaren Vorwoelbung paarige bileterale und ein mittlerer unpaar Abschnitt.

ト聲明セルモ，而モ其ノ總括ニ於テハ肺原基ノ發生ハ有對トモ無對トモ斷言スル能ハズト結論ス．此 Robert Heiss 氏ノ矛盾シタル主張ハ何ニヨルヤ著者ノ見ル處ニテハ Heiss 氏ハ本問題ノ研究ニ就キテ最初ニ發表シタル 1912 年ノ業績中ニ前腸ノ腹側角ノ細胞增殖肥厚ハ後來胎兒ノ發育スルニ從ヒ右肺ノ中葉ヲ形成シ，タメニ右肺ハ頓ニ其ノ容積ヲ增ストノ謬見ニヨルモノト認ム．

第 4. 呼吸器母地ハ漸次其ノ廣袤ヲ增加シ殊ニ其ノ兩側壁ニ於ケル細胞ノ增殖肥厚ハ尾方ニ 2 箇ノ膨出ヲ初メ此膨出ハ前腸壁ノ尾背方ニ向ハントス．タメニ此胎兒發育ノ進ムニ從ヒ細胞增殖肥厚ニヨル肺原基ハ前腸ノ呼吸器溝 Darmrinne ノ兩側壁ニ於テ腹側角ヨリハ漸次尾方ニ達スルニ至ル．此時期ニ於テハ頭方ニ位セル切片面ニテハ單一ナル細胞ノ增殖肥厚ヲ呈シ尾方ニテハ左右兩側卽チ有對ナル細胞ノ增殖肥厚ヲ呈シ恰モ脫腸樣ノ膨出ヲ呈セントス．此時期ヲ見タル v. d. Brock, Weber 及ビ Buvignier 等ハ肺原基ハ有對ニ發生スト宣言セリ．

第 5. 以上記述シタル前腸ノ發育ニヨリ前腸ノ呼吸溝卽チ ventrale Damrinne ニ於ケル腹側角及ビ之ニ連接セル兩側壁ノ細胞ノ增殖肥厚ニヨリ 1 箇ノ中央ニ位セル部分ト左右 2 箇ノ部分トガ區別サレ此部分ニ於テ時間的ニ區別シ能ハザルモ事實ニ於テ相異ナレル發育上ノ三大變化ヲ惹起ス．

a. 呼吸器母地ヲナス部分卽チ所謂呼吸器原基 Anlage des Respirationsapparates ハ發育ノ進行スルニ從ヒ前額面ノ方向ニ於テ前腸ヨリ漸次分離シテ獨立シタル膨出トシテ前腸ノ腹側ニシテ尾方ニ突出ヲ始ム．此時機ガ His, Grosser, Flint 氏等ヨリ肺原基ハ unpaare ト見ラレタルナラン．

b. 前腸ヨリ分離シタル脫腸樣ノ膨出ハ漸次發育シテ其ノ兩側尾方ノ細胞ハ益々增殖肥厚シ有對ノ程度著明トナル．

c. 脫腸樣ノ膨出ヲ呈セル細胞ノ增殖肥厚ニヨル肺原基ハ矢狀面ニ於ケル頭方ニ向ヘル分離ニヨリ發育ノ進行スルニ從ヒ，其ノ右側ノモノハ左側ノモノニ比シ逐次其ノ大サヲ增ス．

d. 上記ノ脫腸樣膨出部ハ發育ノ進行スルニ從ヒ右 3 葉左 2 葉ニ漸次分離シ遂ニ成熟シタル肺臟ヲ形成ス．

以上ノ總括ニヨリ次ノ如ク結論ス．

（イ） 豚胎兒ニ於ケル肺原基ハ腮腸ノ尾方心塊ノ背方ニ於ケル內胚葉ヨリナル前腸ノ腹側ヨリ左右有對ニ發生ス．然レ共種々ナル發育時期ニヨリ或ハ有對ニ或ハ無對ニ認メラルルコトアリ．

（ロ） 豚胎兒ノ肺原基ハ左右兩側壁ヨリ有對ニ發生スルモ極ク初期ニハ兩原基 Symmetrisch ニシテ dichotomisch ナルモ，發育ノ進ムニ從ヒ右側ノモノ發育旺盛ニシテ左側ノモノニ比シ

先ヅ尾側方ニ向ヒ延長ヲ始メタメニ Asymmetrisch ニシテ Monopodisch トナル.

(ハ) 前腸ニ於ケル腹側角ヲナス左右兩肺原基ノ間ニ位スル Ventromedialerinne ハ從來 Respirationsrinne 又ハ Lungenrinne ナル名稱ヲ附セラレタルガ如キモ余ハ Trachealrinne ト稱スルヲ穩當ナラント思考ス.

終リニ臨ミ本研究ニ當リ終始懇篤ナル指導ト援助ヲ與ヘラレタル恩師敷波教授ニ謹ミテ衷心ノ謝意ヲ表シ, 尙ホ材料蒐集ニ當リ敷波教授, 同僚小坂成信, 兵庫縣衛生課長岡田良一, 兵庫縣衛生課技手山田獸醫ノ諸氏ノ與ヘラレタル援助ニ對シ深甚ノ謝意ヲ表ス. (3. 7. 25. 受稿)

文　　獻

1) Bender, Zur synthetischen Morphologie der Lungen, abgeleitet aus ihrer Entwicklungsgeschichte. Verhandl. d. anat. Gesellsch. Bd. 32. S. 97—111. 2) Broman, Diskussionsbemerkung zum Vortrag Heiss. Verhandlung d. Gesellsch. Ergänzungsband zum Anat. Anz. 54. 1921. 3) Ekehorn, Ueber die Entwicklung der Lunge und insbesondere des Bronchialbaumes beim Menschen. Zeitschr. f. Anat. u. Entwicklungsgeschichte. 62. 1921. 4) Flint, J. M. The development of the Lungs. Amer. Jour. Anat. Vol. 6, no, 7. 1907. 5) Grosser, Zur Entwicklung des Vorderdarmes menschlicher Embryonen bis zu 5 mm grösster Länge. Sitzungsbericht d. Akadem. 1911. 6) Derselbe, Die Entwicklung des Kiemendarms unb des Respirationsapparates. (Keibel-Mall, Handbuch. II Band. 1911.) 7) Heiss, Zur Frage nach den massgebeden Faktoren bei der Entwicklung der asymmetrischen Lunge des Menschen. Verhandl. d. anat. Gesellsch. Erg.-Heft. zu 54 des Anat. Anz. 1921. 8) Derselbe, Zur Frage nach den Massgebenden Faktoren bei der Entstehung der Asymmetrische Lunge des Menschen. Verhandl. d. anat. Gesellsch. Bd. 30. 152—162. 1921. 9) Derselbe, Ueber die fruehe Entwicklung der menschlichen Lunge, nebst einem Versuch einer mechanischen Begruendung der Lappen. Vorläufige Mitteilg. Anat. Anzeiger. 41. 1912. 10) Derselbe, Entwicklung der Lunge od. Entwicklung des Bronchialbaumes. Anat. Anz. Bd. 56. 338—349. 1922—23. 11) Derselbe, Zur Entwicklung u. Anatomie der menschlichen Lunge. Arch. f. Anat. u. Physiol. 1919. 12) Derselbe, Zur Entwicklungsgeschichte der menschlichen Lunge. Sitzungsberichte d. Gesellsch. f. Morphol. u. Physiol. 1914. 13) His, Die erste Entwicklung des Hunschens. 1868. 14) Derselbe, Die Anatomische Normenclatur. 1895. 15) Derselbe, Untersuchungen über die erste Anlage des Wirbelthierleibes. 1868. 16) Derselbe, Unsere Körpelform und das physiologischen problem ihrer Entstehung. 1874. 17) Derselbe, Anatomie der Menschenembryonen. 1882—1885. 18) Keibel, Normentafel zur Entwicklungsgeschichte der Wirbelthiere, Heft I. 1898. 19) Kölliker, Entwicklungsgeschichte des Menschen und der höheren Tiere. 1879. 20) van den Brock, Zur Kenntnis junger menschlicher Embryonen. Anat. Heft. Abt. 1. 44. 21) Weber, A., et Buvignier, A., L'origine des ebauches pulmonaires chez quelques vertébrés superieurs. Bibliographie anatomique. T. 12. 1903. 22) Corning, H. K. Lehrbuch der Entwicklungsgeschichte des Menschen 1921. 23) Oskar Hertwig, Elemente der Entwicklungslehre 6. Anflage 1920. 24) Ivar Broman, Grundris der Entwicklungsgeschichte des Menschen. 1. u. 2. Auflage 1921. 25) 敷波重治郎氏, 鳥類ニ於ケル肺原基ノ發生ニ就キテ. 大正8年 解剖學會ニ於ケル講演 (同年解剖學會報告)

附圖說明

Fig. 1. 豚胎兒. 22 Ursegmente.

(a) 自然大, 白横線ハ標本ノ連續切截方向ヲ示ス. (以下之ト同ジ)

(b) 象形複成術蠟板模型ノ前面觀 (100 倍).

1. Respirationsrinne. 2. Dottersack 移行部.

(c) 蠟板模型ノ左側面觀 (100 倍).

Fig. 2. 同上. 22 Ursegmente.

(a) 同上.

(b) 同上.

3. 左肺膨出部. 4. 右肺膨出部.

(c) 同上.

5. 肝臓原基.

Fig. 3. 同上. 22—23 Ursegmente.

(a) 同上.

(b) 同上.

3. 左肺. 4. 右肺.

(c) 同上.

Fig. 4. 同上. 25—26 Ursegmente.

(a) 同上.

(b) 同上.

3. 左肺. 4. 右肺.

(c) 同上.

6. 肝臓及ビ十二指腸部.

Fig. 5. 同上. 26—27 Ursegmente.

(a) 同上.

(b) 同上.

3. 左肺 4. 右肺. 6. 肝臓及ビ十二指腸部. 7. 第4腮囊.

(c) 同上.

Fig. 6. 同上. 30—31 Ursegmente.

(a) 同上.

(b) 同上.

3. 左肺. 4. 右肺. 7. 第4腮囊. 8. 氣管原基.

(c) 同上.

Fig. 7. 同上. 28—29 Ursegmente.

(a) 同上.

(b) 同上.

6. 肝臓及ビ十二指腸部. 7. 第4腮囊.

(c) 同上.

Fig. 8. 同上. 29—30 Ursegmente.

(a) 同上.

(b) 同上.

3. 左肺. 4. 右肺. 6. 肝臓及ビ十二指腸. 7. 第4腮囊. 8. 氣管原基.

(c) 同上.

Fig. 9. 同上. 30—31 Ursegmente.

(a) 同上.

(b) 同上.

3. 左肺. 4. 右肺. 7. 第4腮囊. 9. 胃原基.

(c) 同上.

Fig. 10. 同上. 30—31 Ursegmente.

(a) 同上.

(b) 同上.

3. 左肺. 4. 右肺. 7. 第4腮囊.

(c) 同上.

Fig. 11.—Fig. 20.

前記 Fig. 1.——Fig. 10. ノ象形複成術蠟板模型ニ應用セル連續切片ノ輪廓ヲ示ス (50 倍擴大), 上皮層ノ黑線部ハ肺原基ノ發生部位ヲ示ス.

谷 論 文 附 圖

Fig. 1.

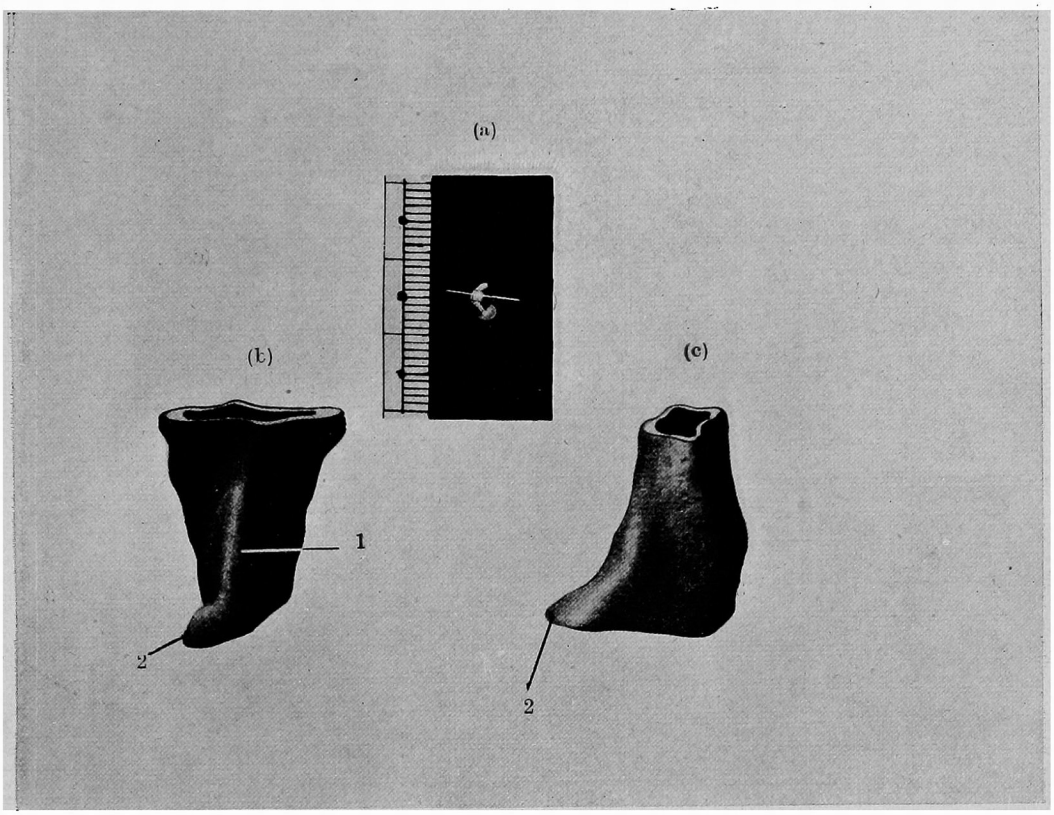

Fig. 2.

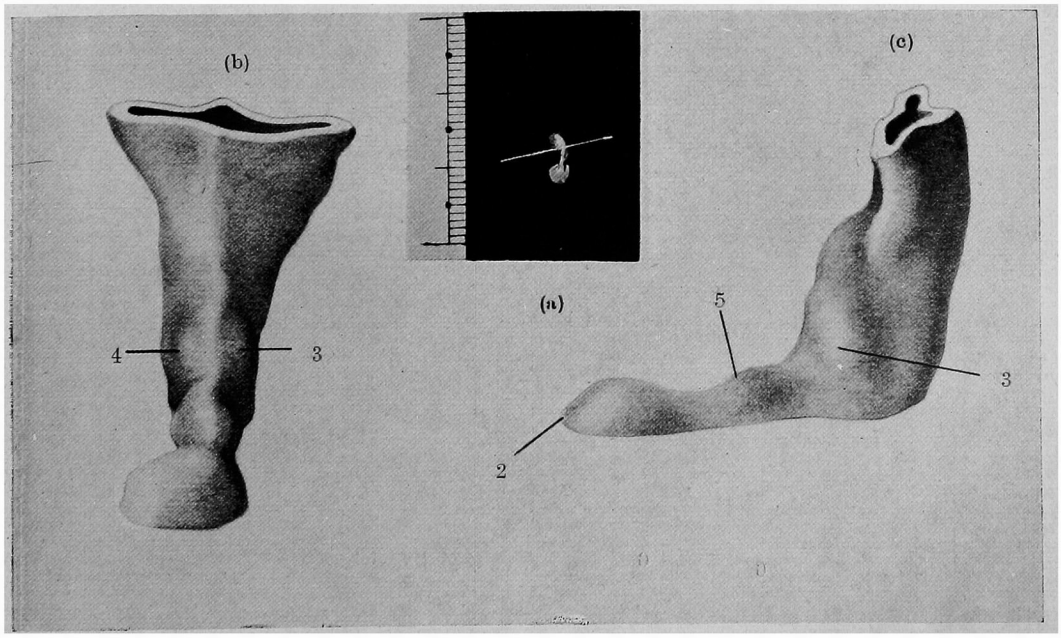

谷 論 文 附 圖

Fig. 3.

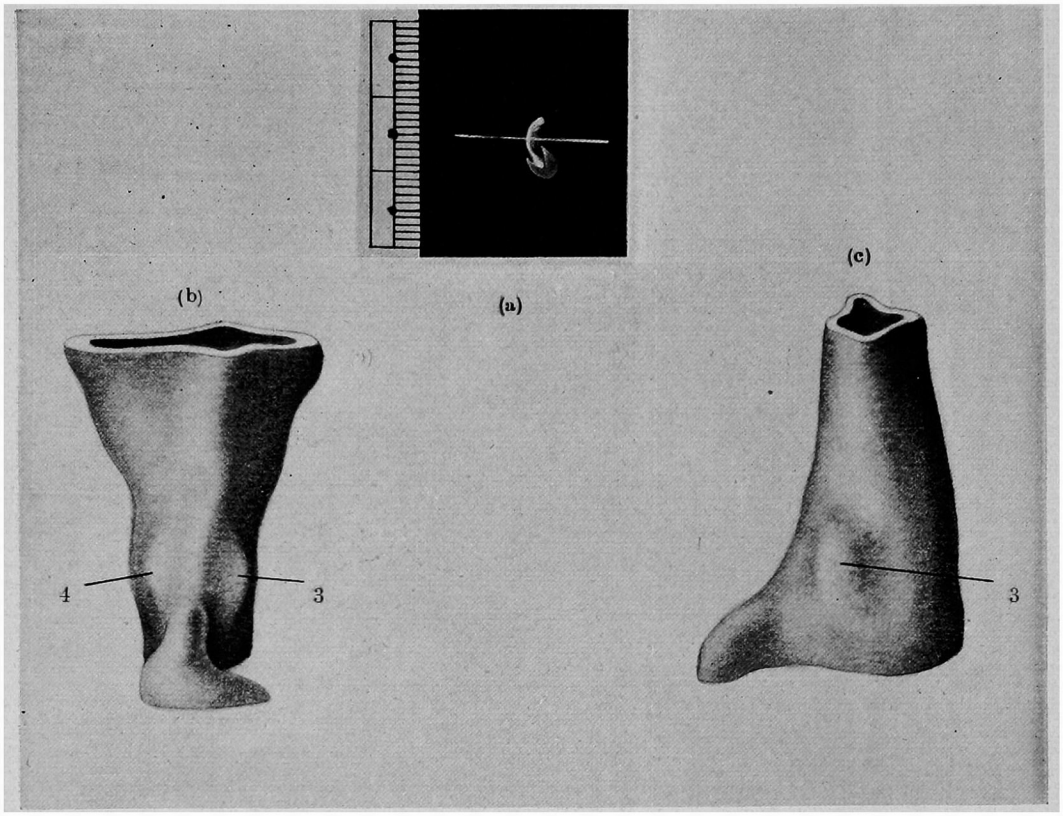

Fig. 4.

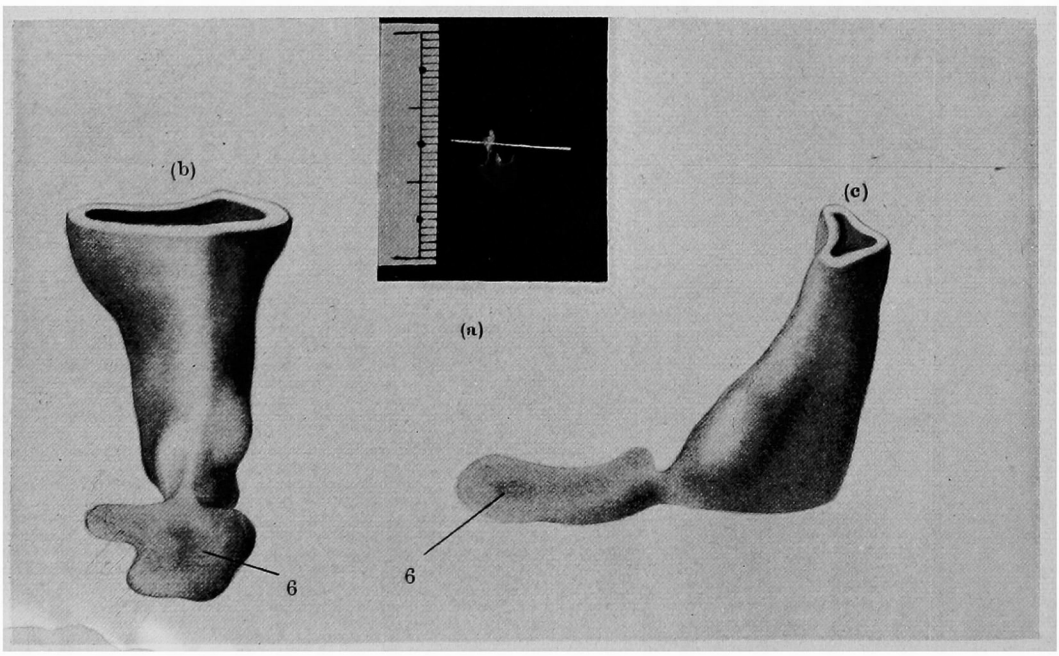

谷 論 文 附 圖

Fig. 5.

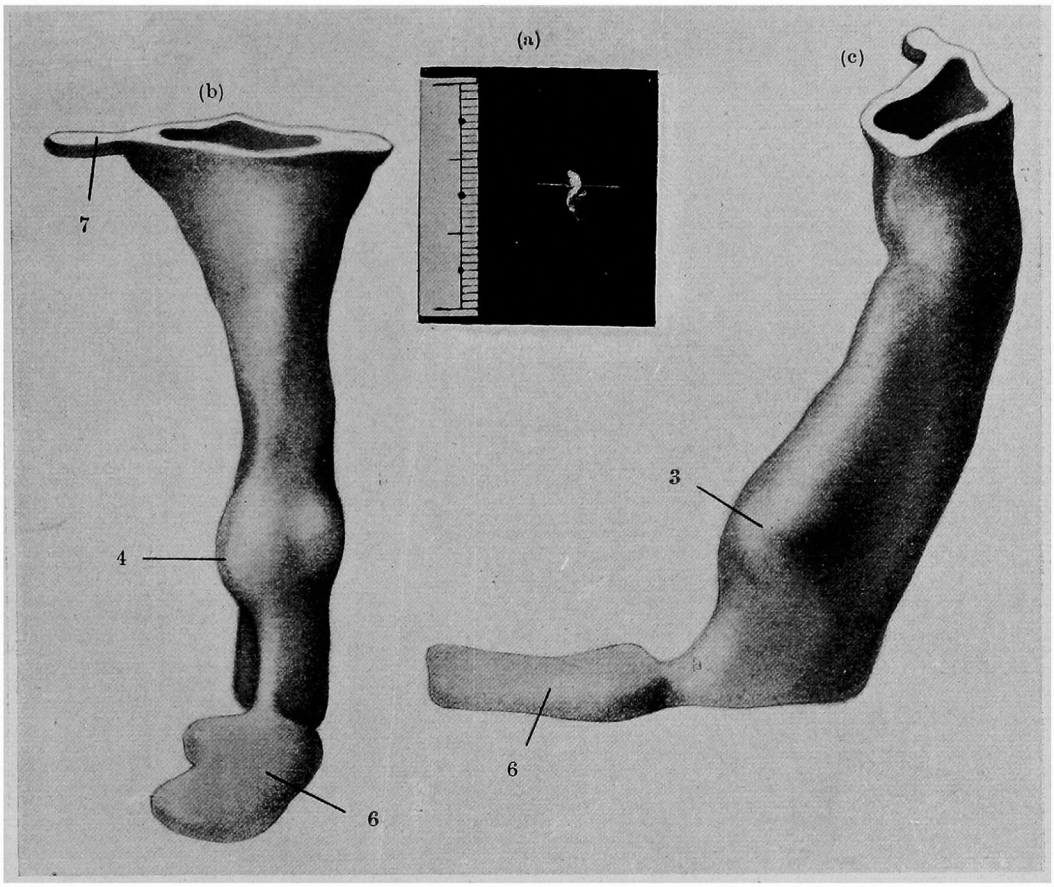

Fig. 6.

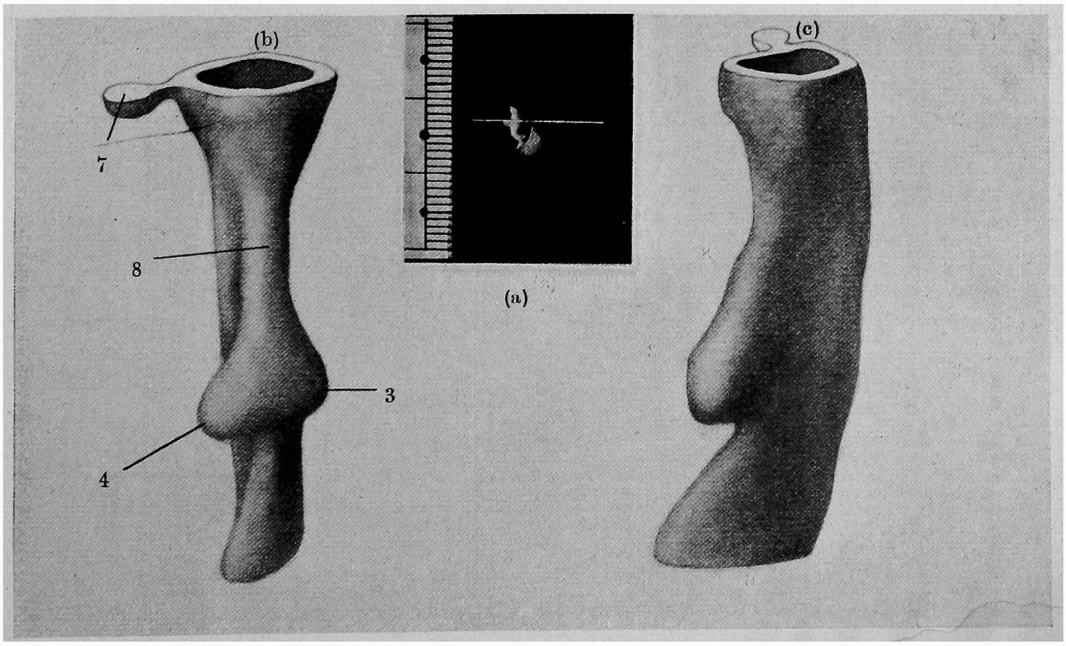

谷　論　文　附　圖

Fig. 7.

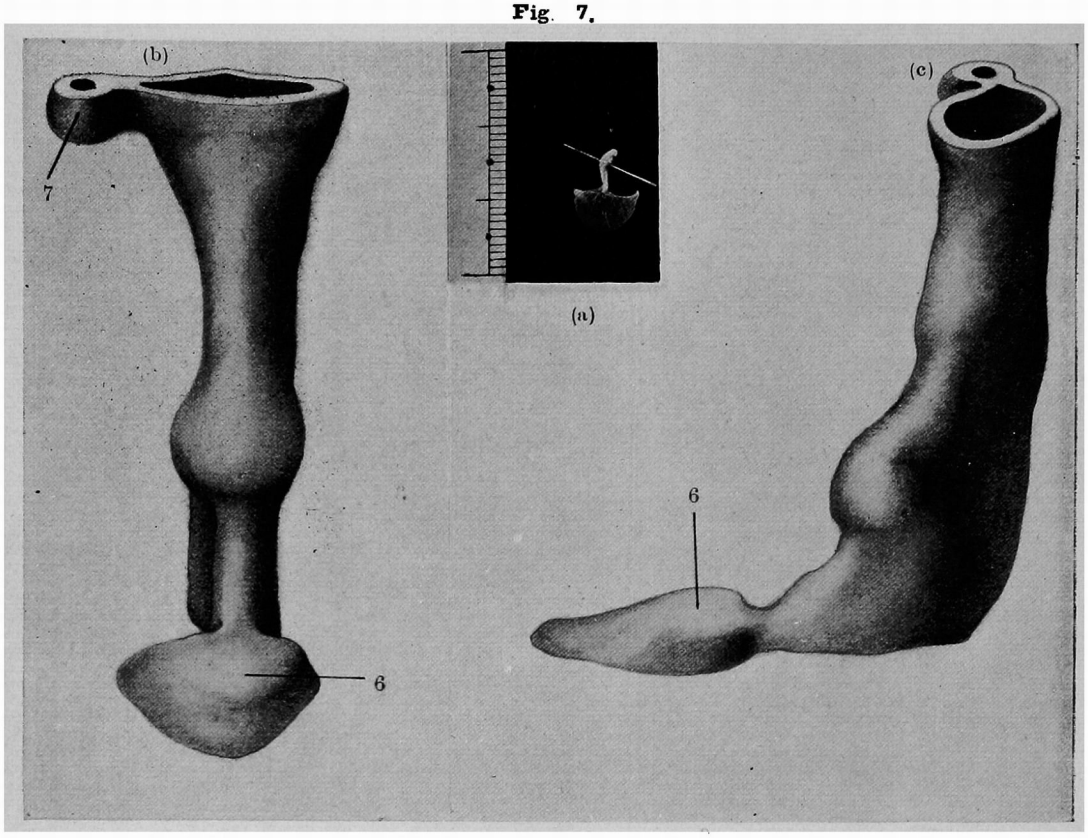

Fig. 8.

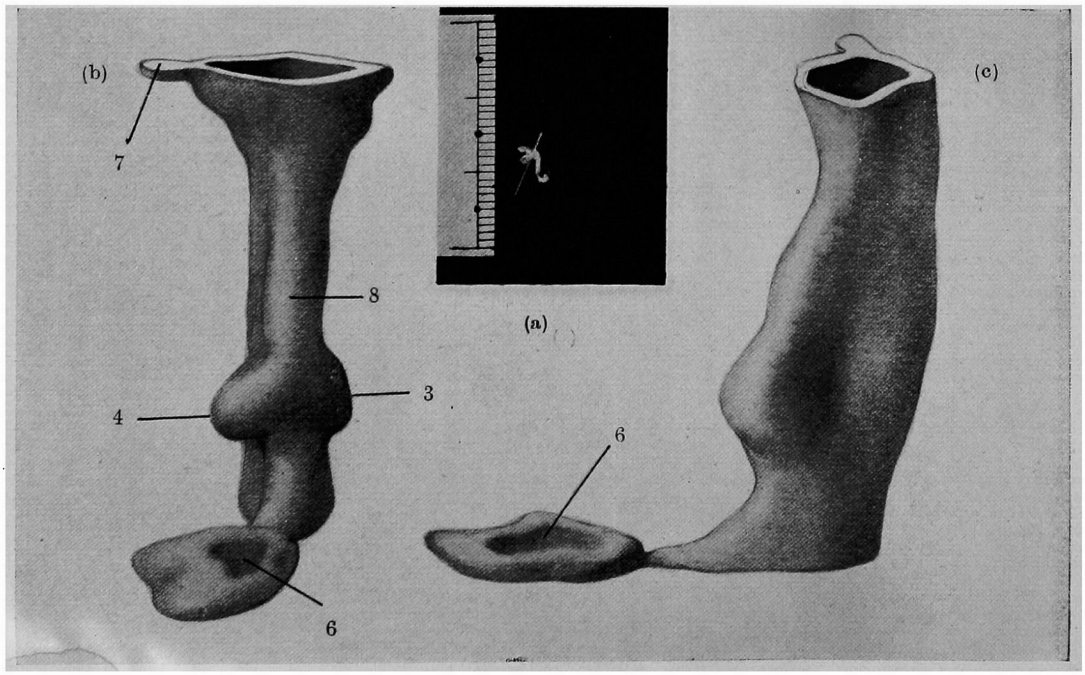

谷　論　文　附　圖

Fig. 9.

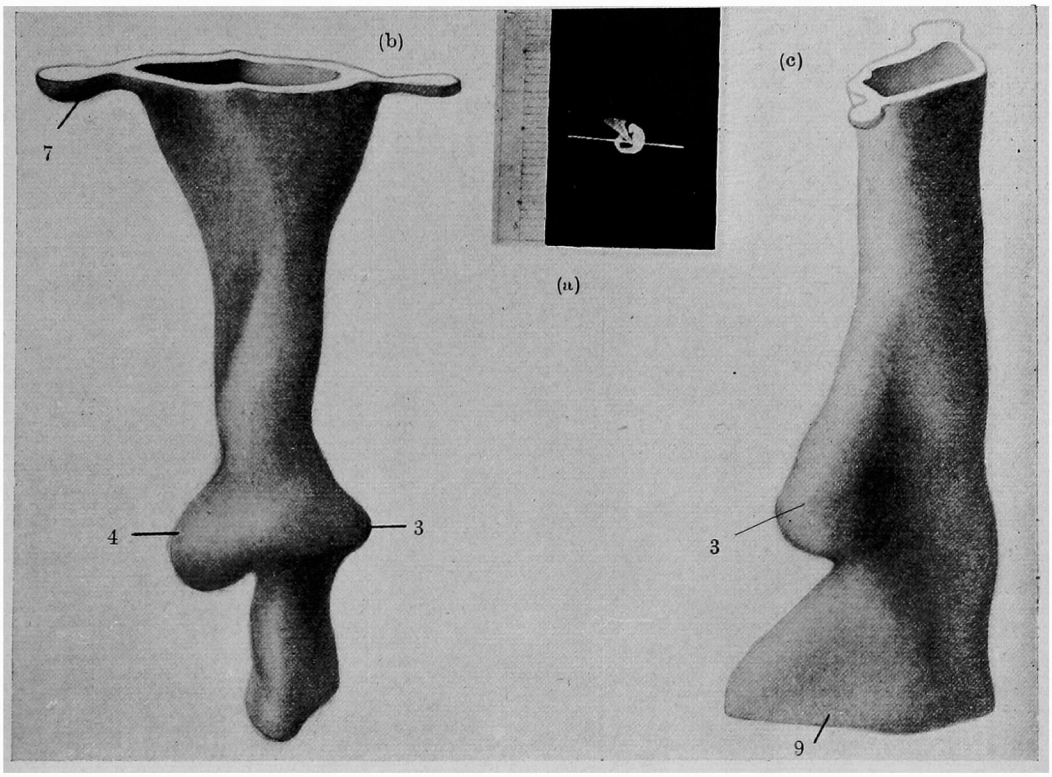

Fig. 10.

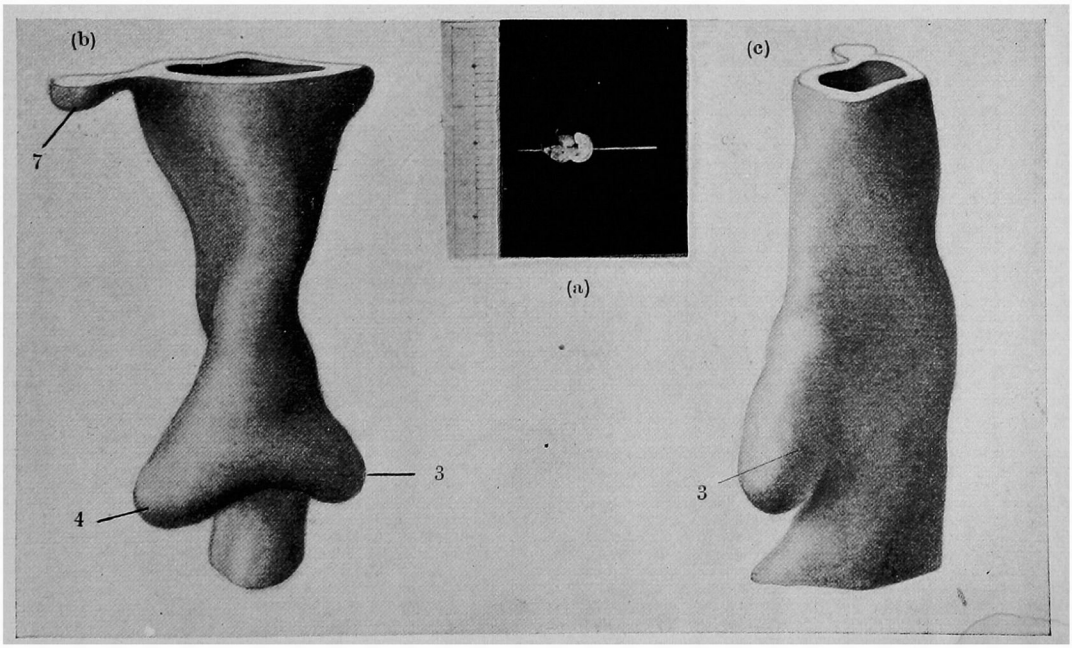

谷　論　文　附　圖

Fig. 11.

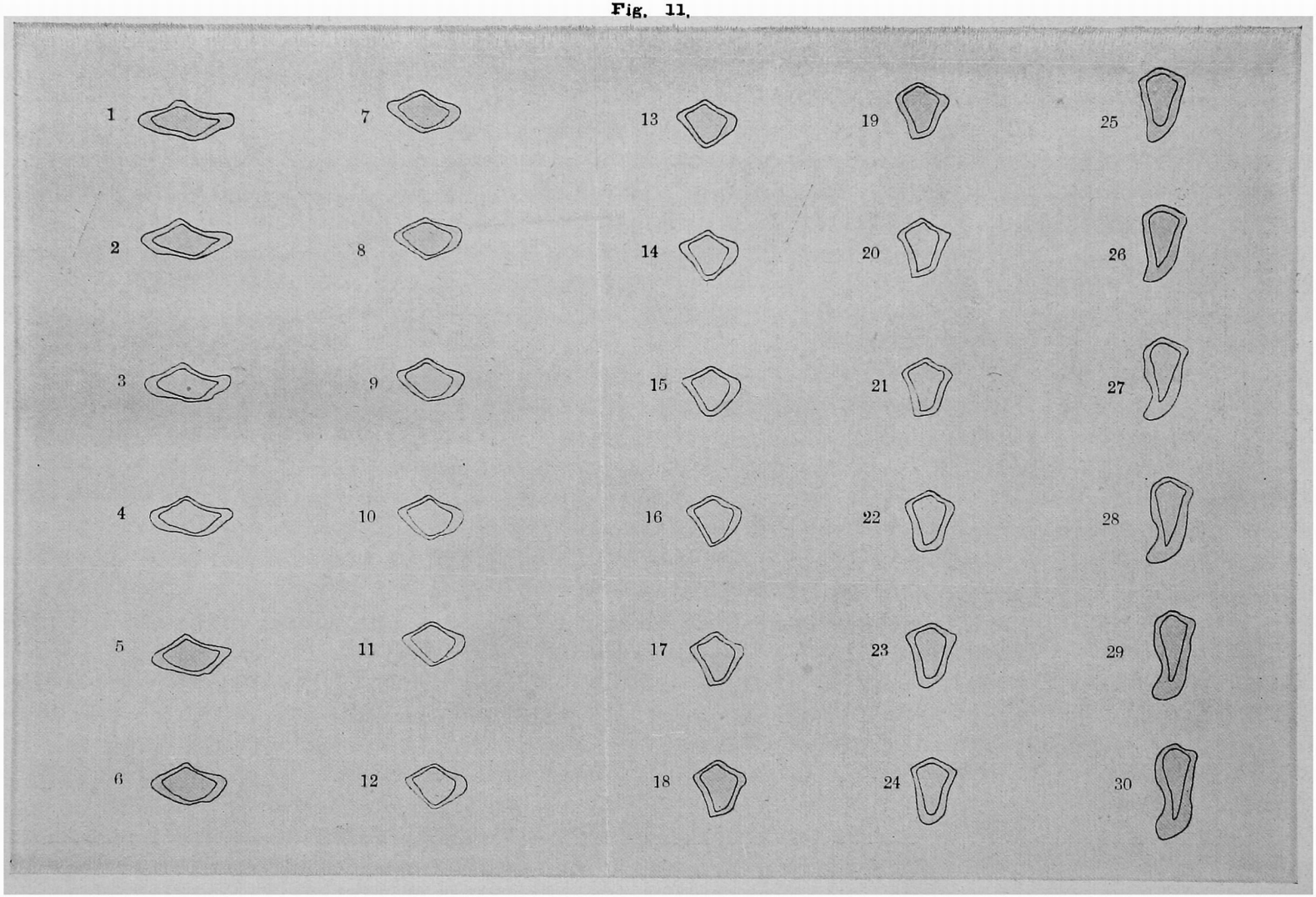
1
2
3
4
5
6
7
8
9
10
11
12
13
14
15
16
17
18
19
20
21
22
23
24
25
26
27
28
29
30

谷　論　文　附　圖

Fig. 12.

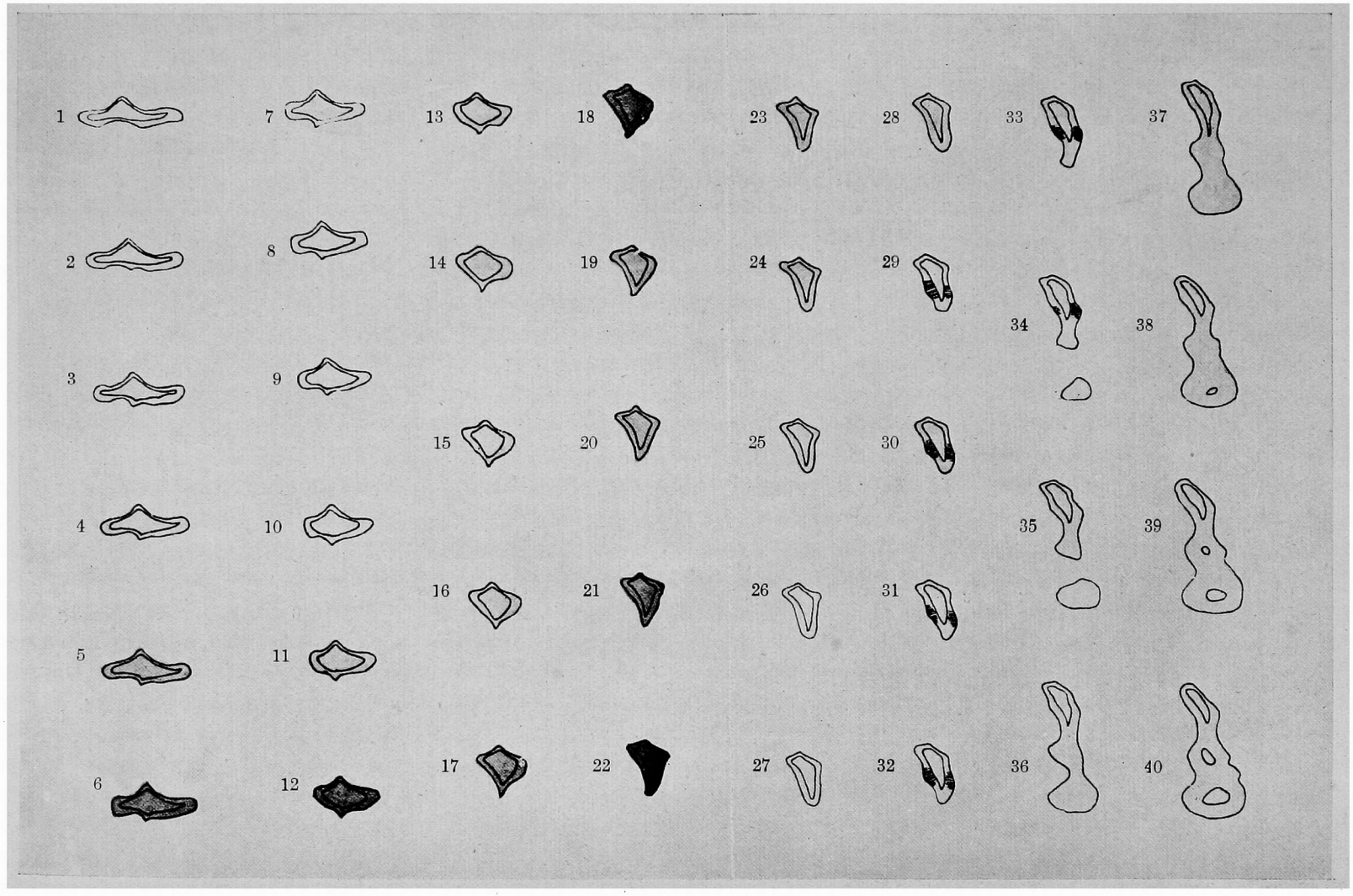
1
2
3
4
5
6
7
8
9
10
11
12
13
14
15
16
17
18
19
20
21
22
23
24
25
26
27
28
29
30
31
32
33
34
35
36
37
38
39
40

谷　論　文　附　圖

Fig. 13.

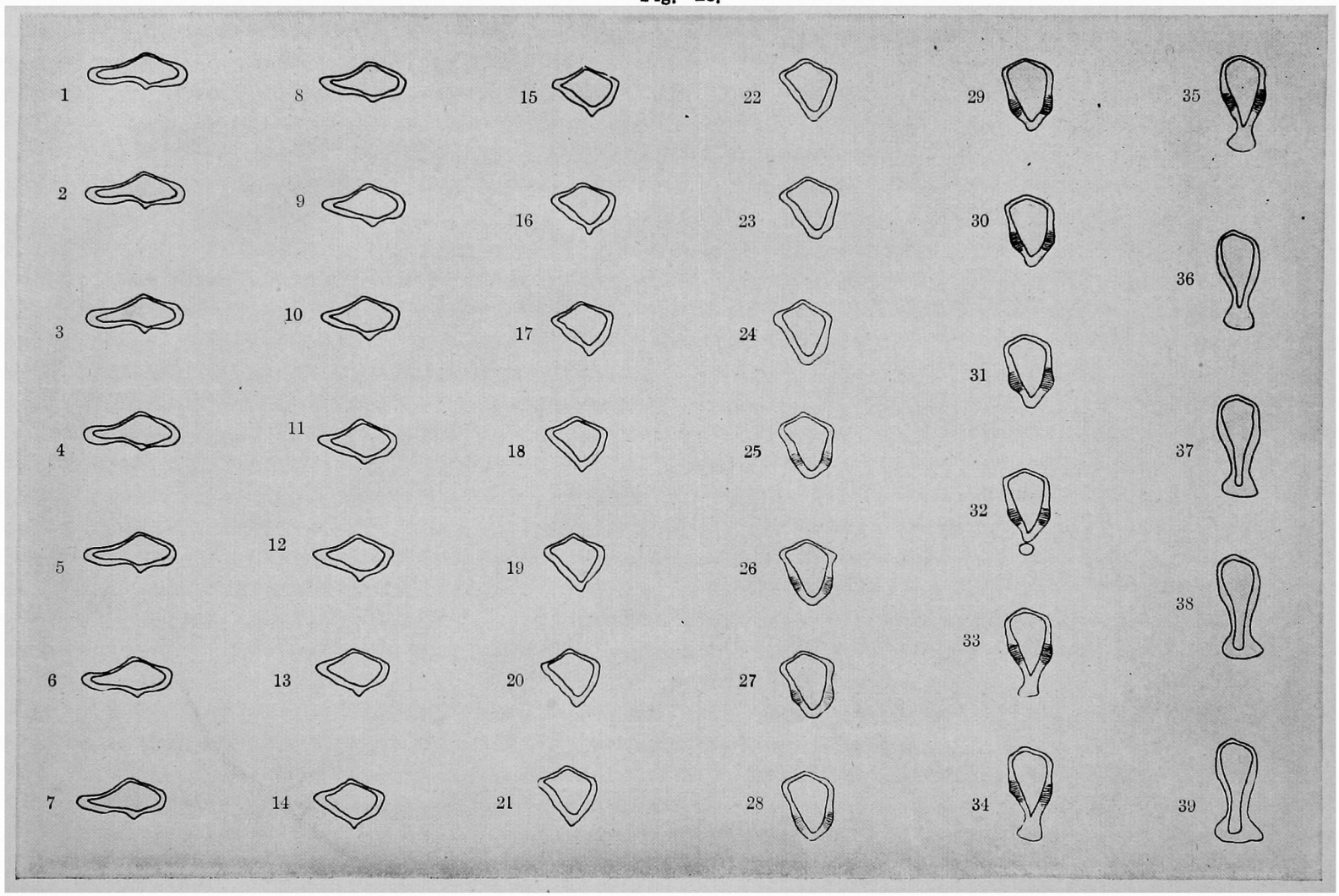
1
2
3
4
5
6
7
8
9
10
11
12
13
14
15
16
17
18
19
20
21
22
23
24
25
26
27
28
29
30
31
32
33
34
35
36
37
38
39

谷　論　文　附　圖

Fig. 14.

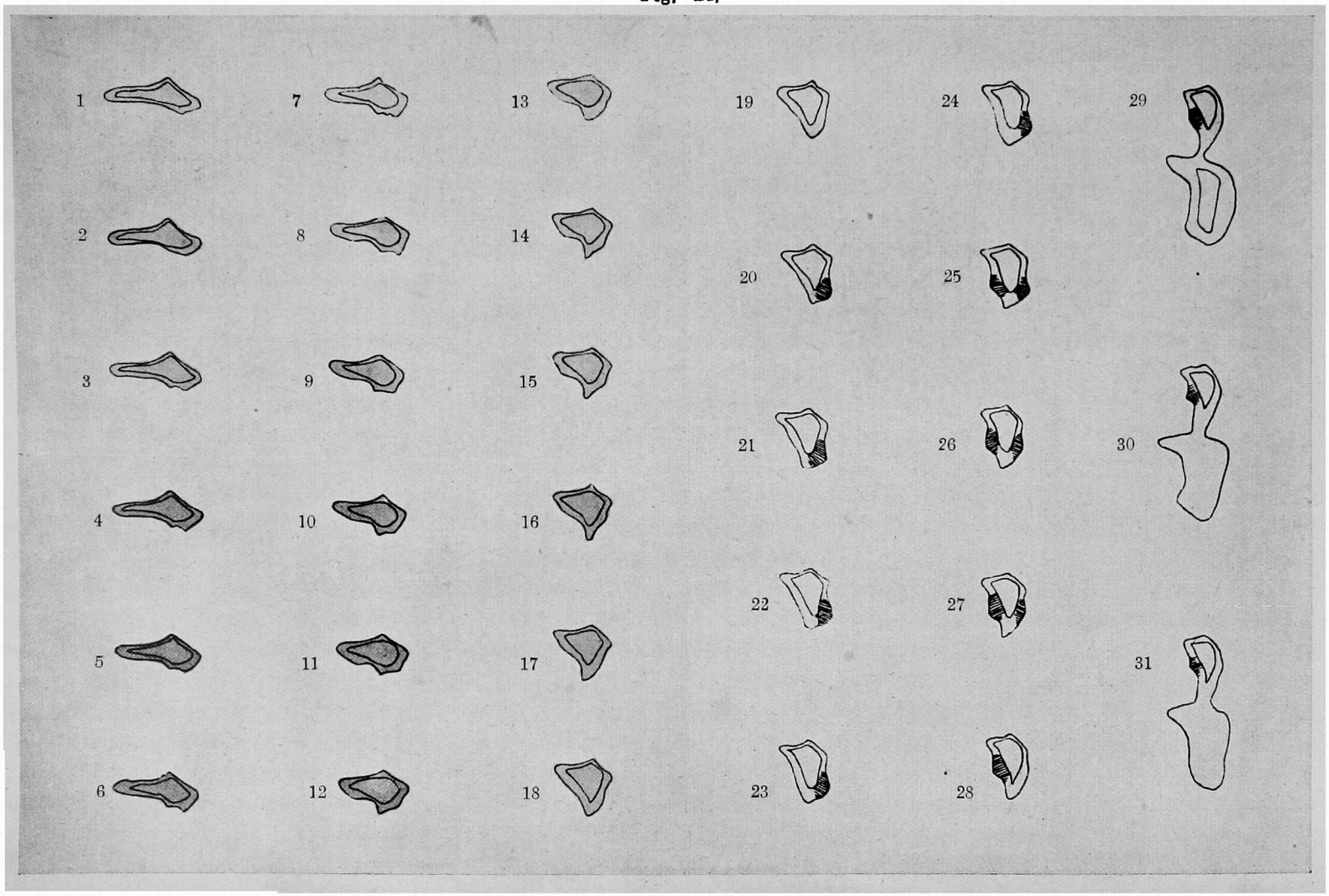
1
2
3
4
5
6
7
8
9
10
11
12
13
14
15
16
17
18
19
20
21
22
23
24
25
26
27
28
29
30
31

谷　論　文　附　圖

Fig. 15.

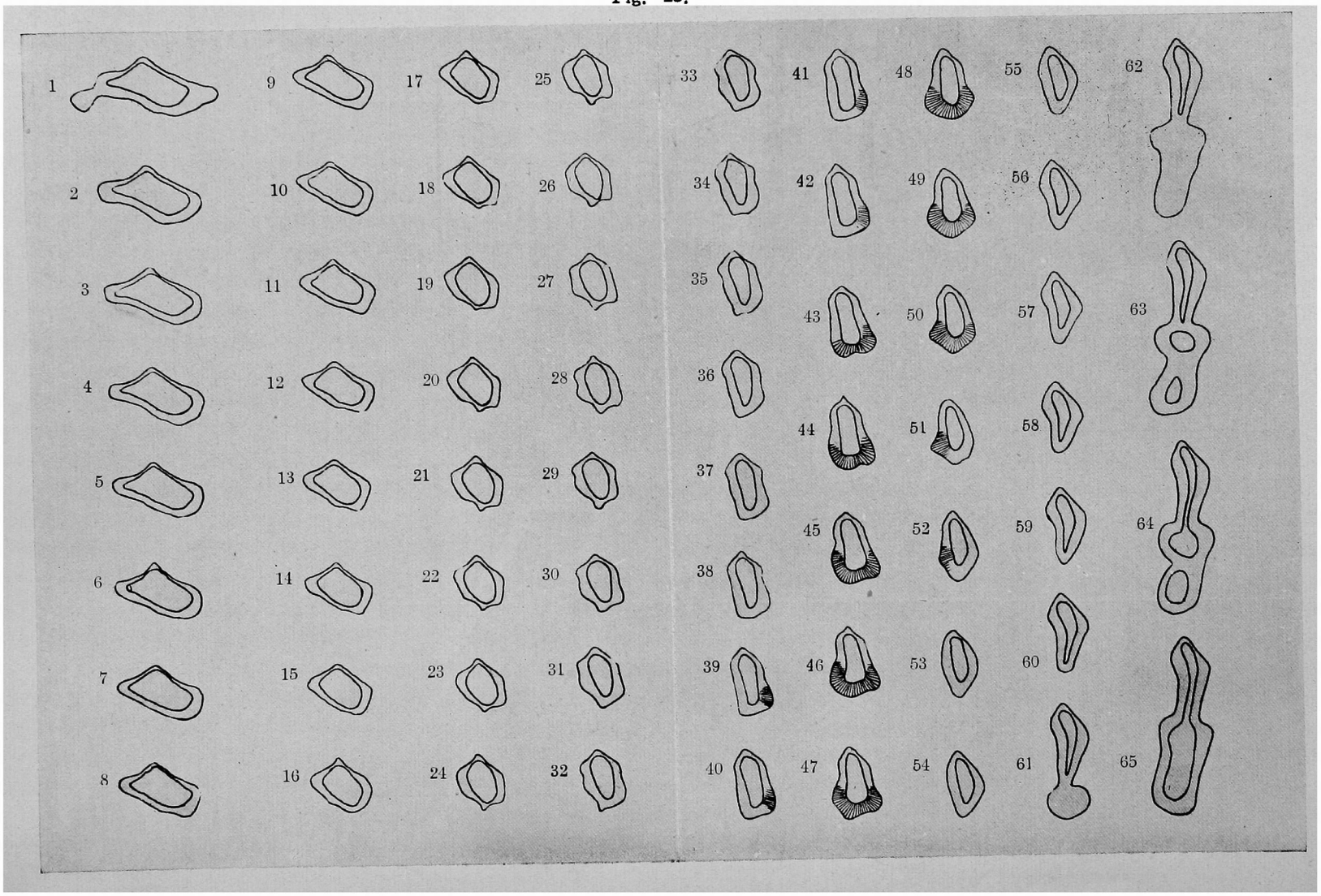
1
2
3
4
5
6
7
8
9
10
11
12
13
14
15
16
17
18
19
20
21
22
23
24
25
26
27
28
29
30
31
32
33
34
35
36
37
38
39
40
41
42
43
44
45
46
47
48
49
50
51
52
53
54
55
56
57
58
59
60
61
62
63
64
65

谷　論　文　附　圖

Fig. 16.

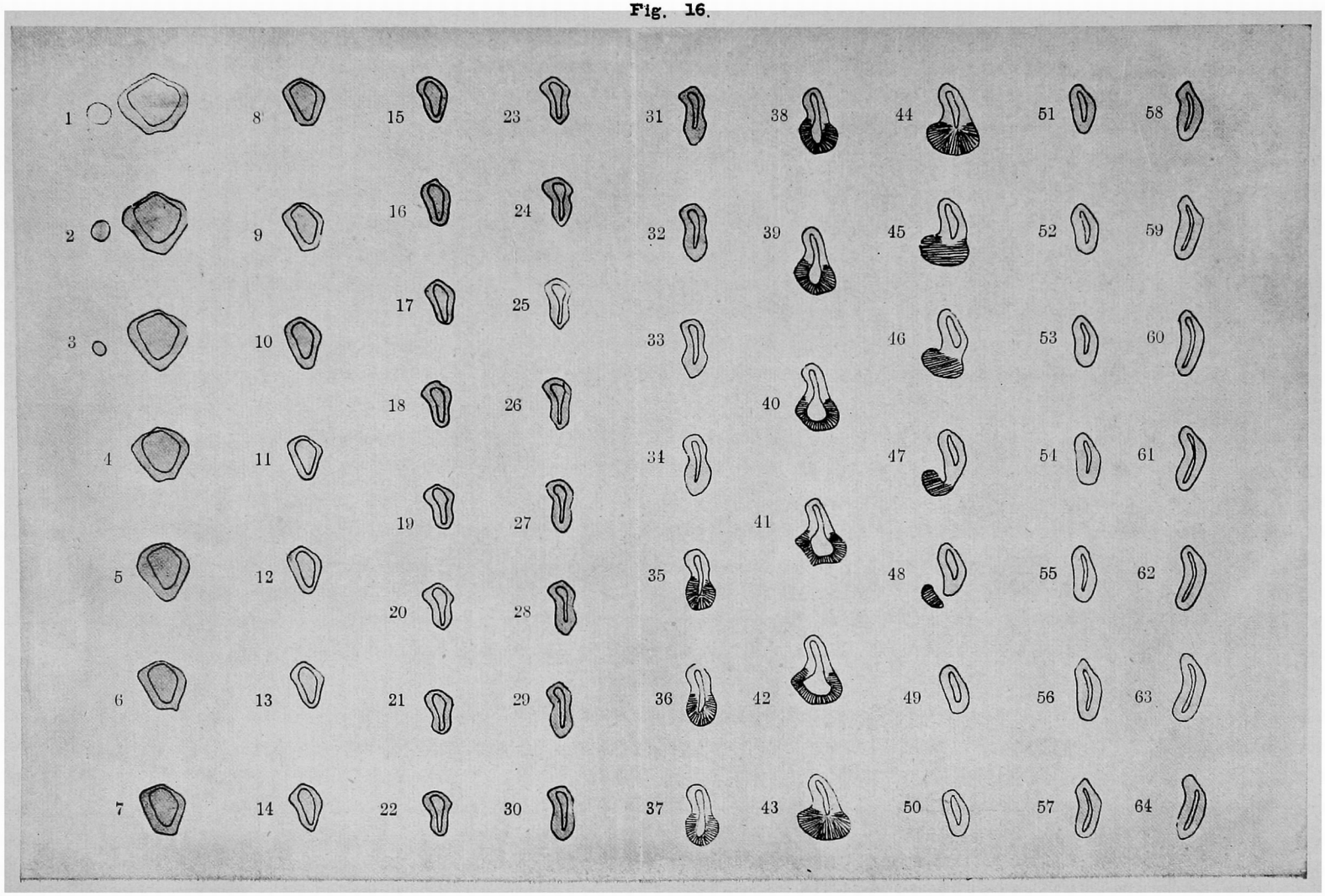
1
2
3
4
5
6
7
8
9
10
11
12
13
14
15
16
17
18
19
20
21
22
23
24
25
26
27
28
29
30
31
32
33
34
35
36
37
38
39
40
41
42
43
44
45
46
47
48
49
50
51
52
53
54
55
56
57
58
59
60
61
62
63
64

Fig. 17.

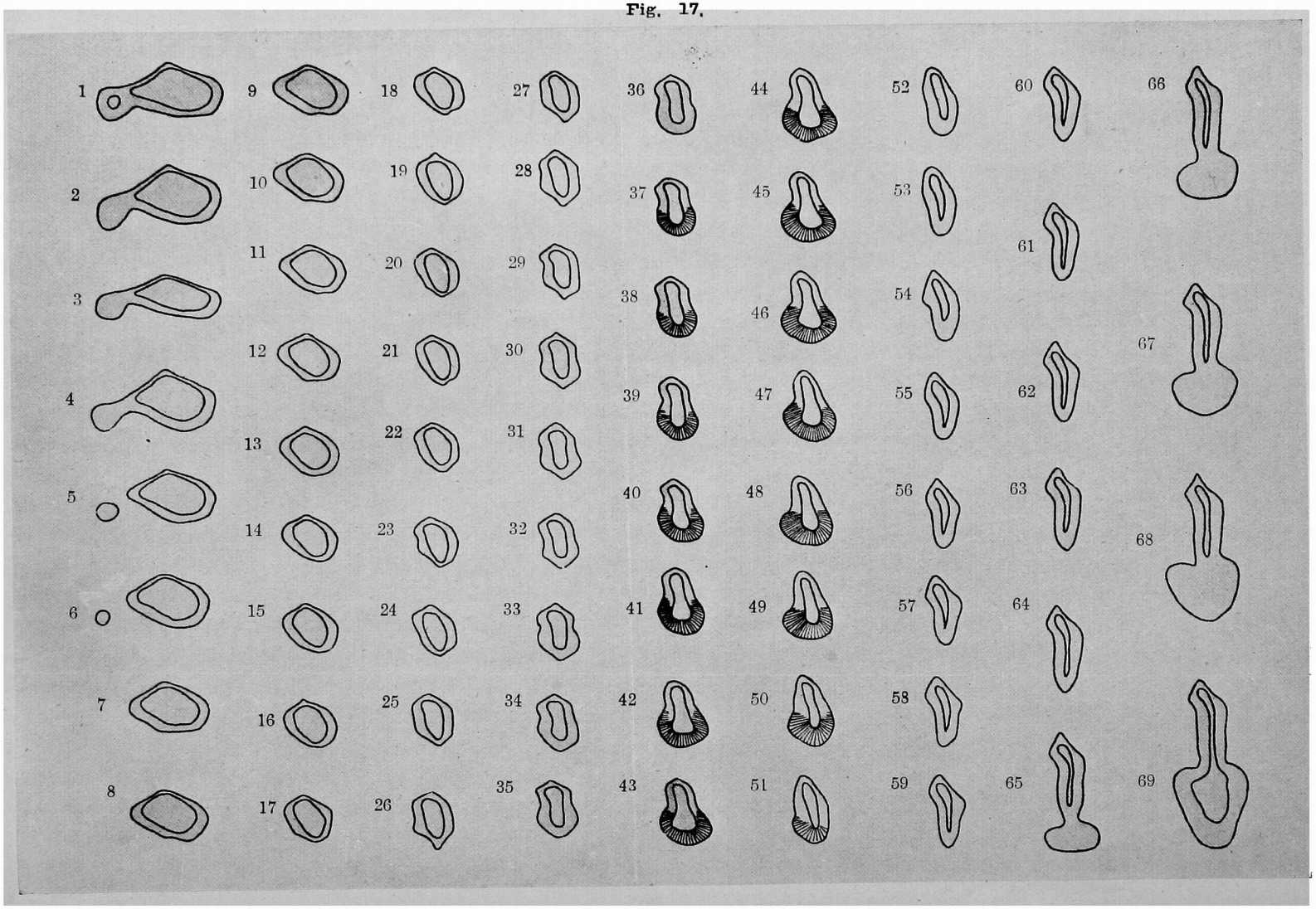
1
2
3
4
5
6
7
8
9
10
11
12
13
14
15
16
17
18
19
20
21
22
23
24
25
26
27
28
29
30
31
32
33
34
35
36
37
38
39
40
41
42
43
44
45
46
47
48
49
50
51
52
53
54
55
56
57
58
59
60
61
62
63
64
65
66
67
68
69

谷　論　文　附　圖

Fig. 18.

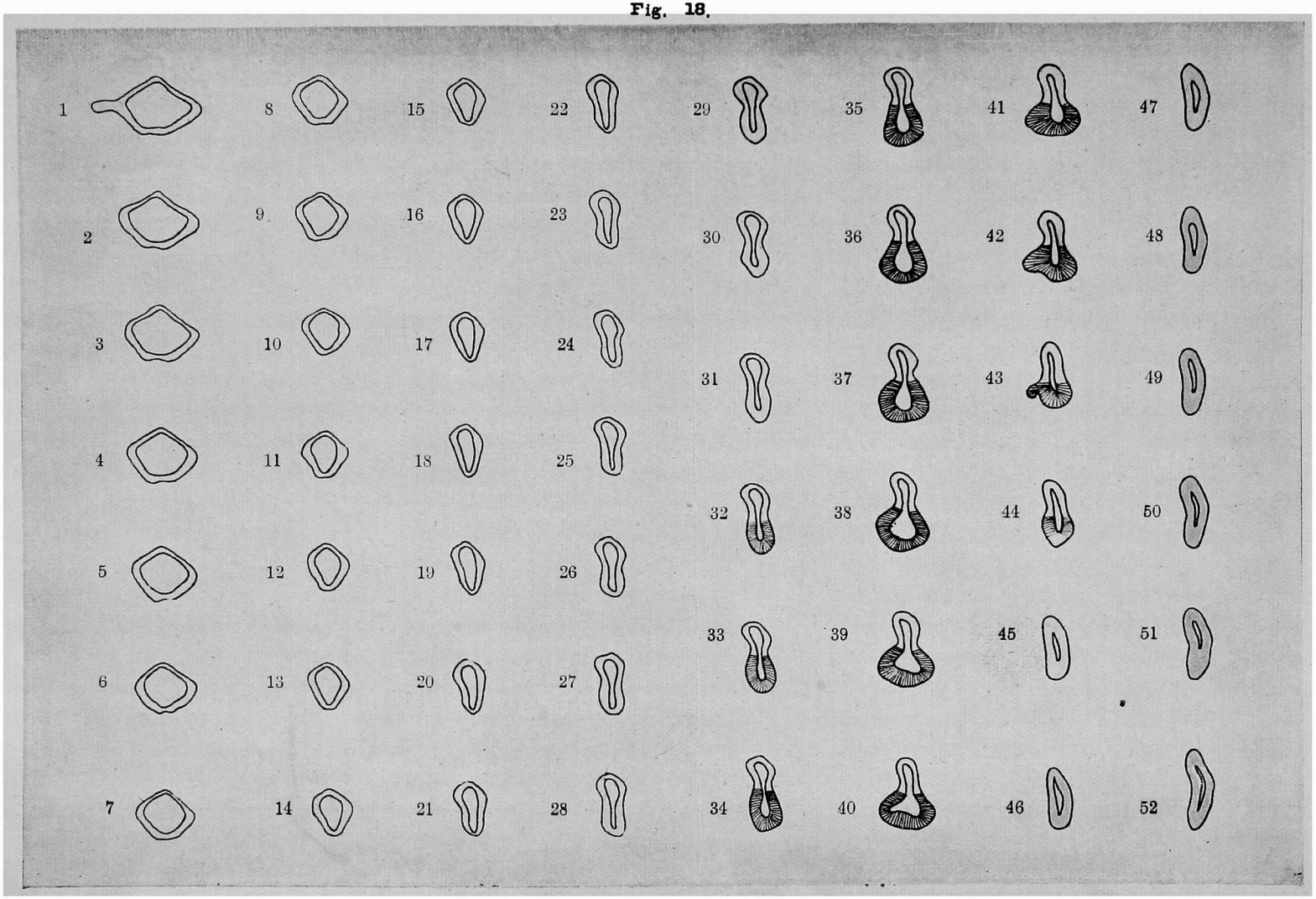
1
2
3
4
5
6
7
8
9
10
11
12
13
14
15
16
17
18
19
20
21
22
23
24
25
26
27
28
29
30
31
32
33
34
35
36
37
38
39
40
41
42
43
44
45
46
47
48
49
50
51
52

谷　論　文　附　圖

Fig. 19.

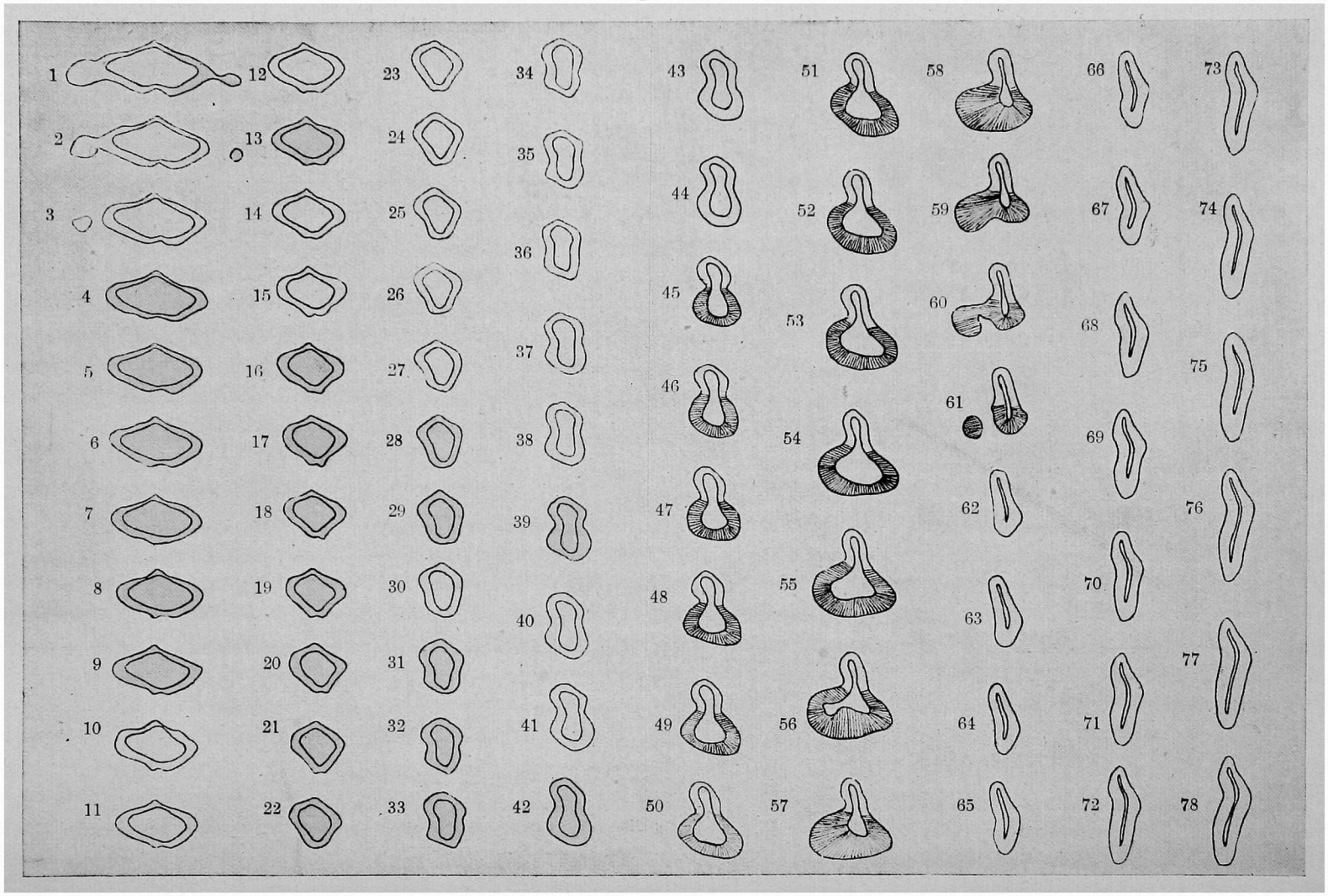
1
2
3
4
5
6
7
8
9
10
11
12
13
14
15
16
17
18
19
20
21
22
23
24
25
26
27
28
29
30
31
32
33
34
35
36
37
38
39
40
41
42
43
44
45
46
47
48
49
50
51
52
53
54
55
56
57
58
59
60
61
62
63
64
65
66
67
68
69
70
71
72
73
74
75
76
77
78

谷　論　文　附　圖

Fig. 20.

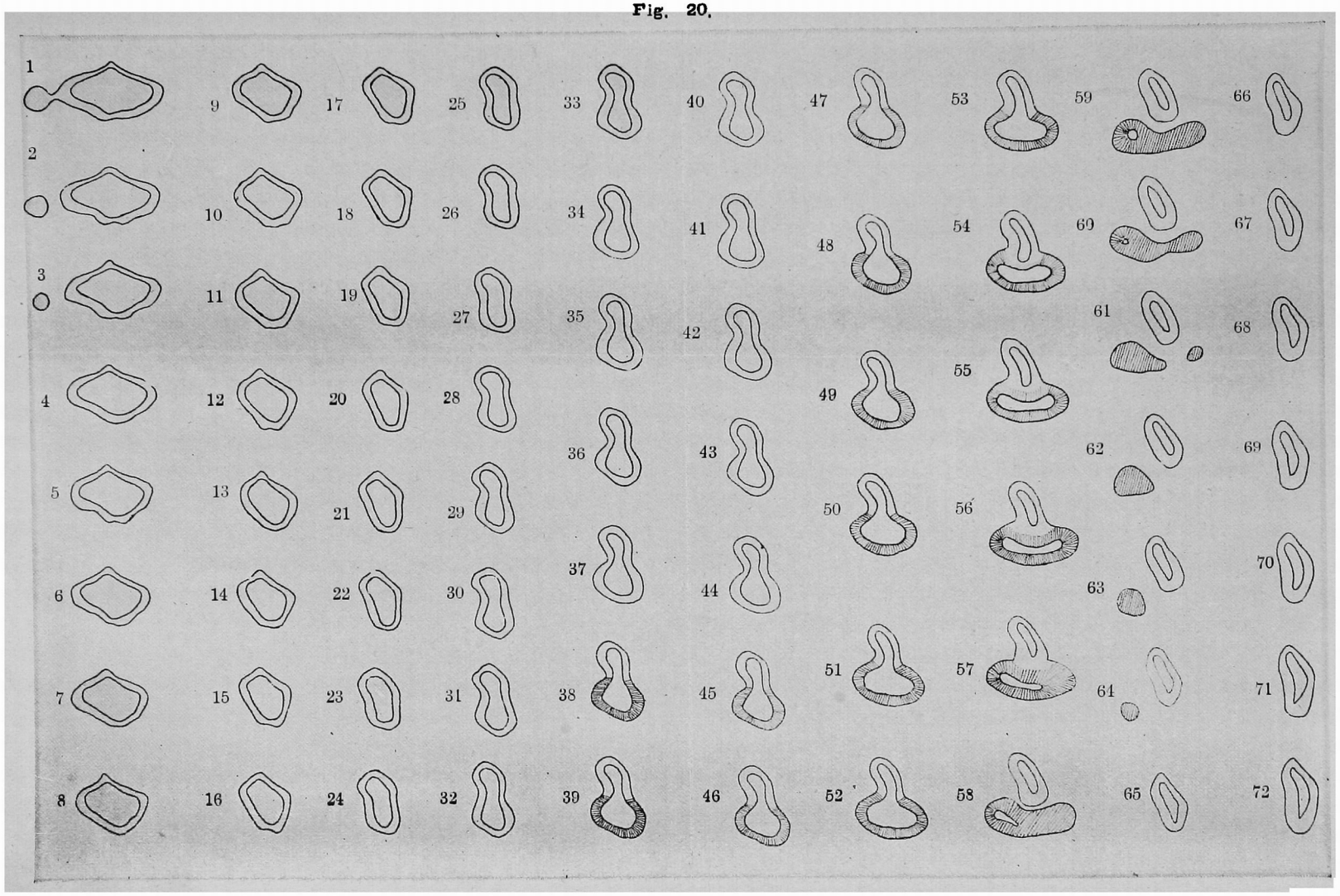
1
2
3
4
5
6
7
8
9
10
11
12
13
14
15
16
17
18
19
20
21
22
23
24
25
26
27
28
29
30
31
32
33
34
35
36
37
38
39
40
41
42
43
44
45
46
47
48
49
50
51
52
53
54
55
56
57
58
59
69
61
62
63
64
65
66
67
68
69
70
71
72

Kurze Inhaltsangabe.

Ueber die Entwicklung der Lungenanlage.

Von

Dr. med. Takasaburo Tani.

In dem anatomischen Institut der medizinischen Universität zu Okayama.
(*Prof. Dr. J. Shikinami.*)

Eingegangen am 25. Juli 1928.

Schon seit langer Zeit ist bekannt, dass die Lunge entdermaler Herkunft ist und als eine Ausstülpung der ventralen Seitenwand des Vorderdarmcanals entsteht.

Die Frage, ob die Anlage der Lunge paarig oder unpaar, symmetrisch oder asymmetrisch ist, ob sie dichotomisch oder monopodisch entwickelt sei, vorausgesetzt dass die Anlage paarig angelegt ist, ist von sehr vielen Autoren untersucht worden. Bei den Tetrapoden, Amphibien und Vögeln ist die Lungenanlage fast einwandfrei als paarig erwiesen worden, aber bei den Säugetieren und Menschen ist diese Frage von den Autoren noch nicht übereinstimmend beantwortet worden, so ist die Anlage von einigen Autoren (His, Grosser, Flint u. s. w.) als unpaar, von anderen Autoren (Weber, van den Brock, Buvigunier u. s. w.) als paarig hingestellt worden.

Um zu dieser Frage einige Beiträge zu liefern, habe ich seit 1½ Jahren Schweine gezüchtet. 12-20 Tage post Partum wurde das concipierte Schwein geschlachtet, der Uterus des Schweines sofort nach dem Tode geöffnet, und viele junge Embryonen wurden gesammelt.

Diese Embryonen habe ich in folgender Weise untersucht:

1. Verhärtung der Embryonen in der Zenker'schen Lösung oder in 10 % iger Formalinlösung.
2. Färbung der Embryonen mit Borax-Carmin.
3. Serienschnitt von 10 mikron Dicke mit Paraffineinbettung. Die Schnitte wurden in der Regel quer vorgenommen, und zwar wurde darauf gesehen, dass die Schnittebene die Gegend der Lungenanlage möglichst senkrecht zur Richtung der Darmachse traf.
4. 100 mal vergroesserte Zeichnung des Vorderdarmes mit Edingerschem Apparat auf Wachsplatten von 1 mm Dicke.
5. Rekonstruction des Vorderdarmes meist nach Bornscher Methode, einige Präparate nach Gibusergiesungs Methode, indem Kranialwärts der Kiemendarm, kaudalwärts die Leberanlage zusammen modelliert wird.

In solcher Weise habe ich folgende 27 Embryonen beobachtet:

1.	2 Embryonen	mit	21—22	U. W.	9.	2 Embryonen	mit	28	U. W.
2.	2 〃	〃	22	〃	10.	2 〃	〃	28—29	〃
3.	3 〃	〃	22—23	〃	11.	1 Embryo	〃	29	〃
4.	2 〃	〃	23—24	〃	12.	2 Embryonen	〃	29—30	〃
5.	1 Embryo	〃	24—25	〃	13.	1 Embryo	〃	30	〃
6.	2 Embryonen	〃	25—26	〃	14.	3 Embryonen	〃	30—31	〃
7.	1 Embryo	〃	26—27	〃	15.	1 Embryo	〃	32	〃
8.	3 Embryonen	〃	27—28	〃					

Bei dieser Beobachtung der Embryonen konnte ich folgende Etappen der Entwicklung feststellen:

1. Entwicklung des seitlich komprimierten caudalen Vorderdarmabschnittes und damit die Ausbildung der dorsalen und ventralen Darmrinne. Bei fortschreitender Entwicklung sieht man Wandung und Lumen des Oesophagotrachealrohres in zwei Teilen abgebildet: Ein vorderer Teil mit dicker Wandung und etwa spaltförmigem Lumen die Trachealanlage, und ein hinterer Teil mit bereitem Lumen und duenner Wandung, die Oesophagusanlage. Beide sind durch eine seitliche Oesophagotrachealrinne getrennt.

2. Entwicklung des Mutterbodens des Respirationsapparates durch Proliferation eines bestimmten Epithelbezirkes an der vorderen kante sowie an den anschliessenden Seitenwänden der ventralen Darmrinne. (unpaare Lungenanlage der Autoren His, Grosser, Flint u. s. w.)

3. der Mutterboden nimmt an Ausdehnung zu, und zwar entwickelt er an seinen seitlichen und unteren Rändern zwei Fortsätze, die in caudo-lateraler Richtung an den Seiten der Marmwand verlaufen. Der Boden des verdickten Epithels reicht also an den Seitenwänden der ventralen Darmrinne caudalwärts weiter als die vordere Kante. Die cranialen Schnitte zeigen einheitliche, die caudalen paarige Epithelverdickungen (paarige Lungenanlage der Autoren v. d. Brock, Weber, Buvigunier u. s. w.) In der weiteren Entwicklung entsteht aus der einheitlichen Epithelverdickung an der vorderen Kante des Vorderdarmes die Trachea, aus der paarigen seitlichen Epithelverdickung die Lunge. Infolgedessen kann man jetzt Trachea- und Lungenanlage deutlich wahrnehmen.

4. Entwicklung des hernienartigen Säckchens durch stärkeres Wachstum und Einrollung des caudalen Abschnittes des Mutterbodens. (unpaare Lungenanlage der Autoren His, Grosser, Flint u. s. w.)

5. An der einen unpaaren und zwei paarige, bilaterale Abschnitte umfassenden Anlage des Respirationsapparates setzen durch die weiteren Wachstums- und Differenzierungsvorgänge drei auffallende Erscheinungen ein:

a. Das cranialwärts fortschreitende Freiwerden der Anlage des Respirationsappatates vom Vorderdarme durch eine in der Frontalebene vordringende Falte.

b. Deutliche Ausprägung der Bilateralität durch vermehrtes, seitwärts gerichtetes Wachstum der frei gewordenen einheitlichen Anlage.

c. Spaltung der Anlage durch ein in der Sagittalebene cranialwärts vorwachsendes Septum in 2 Epithelsäckchen, deren rechtes in dem weiteren Entwicklungsverlaufe grösser wird als das linke.

6. Die so entstandenen, ungleich grossen Säckchen zeigen durch weiterverlaufende Wachstums- und Abfaltungsvorgänge rechts drei und links zwei horizontal übereinander geschichtete Portionen, die durch eine zirkumskripte Anordnung und Verteilung des Epithelmaterials zuerst struckturell unterscheidbar sind und zu denen auch äusserlich gegliederte Lungenlappen führen.

Robert Heiss (1919) hat einen beinahe gleichen Entwicklungsvorgänge bei den Menschenembryonen beschrieben wie ich ihn bei den Schweineembryonen gesehen habe, und er hat die Grosser'sche Behauptung, die die Lungenanlage als unparr betont, scharf getadelt aber in der Zusammenfassung seiner grossen Arbeit behauptet er, dass es unbestimmt bleibe, ob die Lungenanlage paarig oder unpaar sich entwickelt. Seine Behauptuug ist meiner Meinung darauf zurückzuführen, dass er (1912) daran glaubte, dass die Epithelverdickung an der ventralen Kante des Vorderdarmes bei der weiteren Entwicklung in die rechte Lungenanlage einbezogen wird und an der Bildung des rechten Lungenlappens der fertigen Lunge teilnehmen kann.

Als Abschluss meiner Beobachtung der Schweineembryonen möchte ich folgende Behauptungen aufstellen:

1. Die Lungenanlage ist bei verschiedenem Entwicklungsstadium als paarig oder unpaar wahrgenomen worden.

2. Die Lungenanlage bei dem Schweineembryo entwickelt sich als paarig aus der Seitenwand des Vorderdarmes.

3. Die Anlage ist in dem ganz frühen Stadium beiderseitig symmetrisch und dichotomisch entwickelt, in der weiteren Entwicklung erscheint sie asymmetrisch und monopodisch, indem die rechte Seite weiter caudalwärts entwickelt ist.