# 122.

616.613-006

# 興味アル腎盂乳嚢腫ノ1例ニ就テ

岡山醫科大學皮膚科泌尿器科教室（主任根岸教授）
副手　醫學士　和田雅之

[昭和13年7月6日受稿]

## 〔I〕緒言

著者ハ最近比較的稀有ナル腎疾患，腎盂乳嚢腫ノ定型的ノ1例ヲ經驗シタルヲ以テ，之ヲ報告シ，併セテ本邦ニ於ケル本症ノ報告例中著者ノ入手シ得タル文獻ニ就テ比較考察シ，其ノ結果ヲ次ニ述ベントス．

## 〔II〕症例

**姓名**．森○美○，59歳，男，無職．

**初診**．昭和12年5月25日．

**家族歴**．父母共ニ卒中ニテ死ス．兄弟ハ5人，內1人幼時ニ死ス．外ハ總テ健康．妻健康．擧子5人，何レモ健康．尙ホ癌腫，黴毒又ハ結核等ノ遺傳ナシ．

**既往歴**．18歳ノ時「チフス樣」疾患ニカカリタル外著患ヲ知ラズ．

**現病歴**．約2年前何等誘因無キニ赤褐色ノ尿ヲ排泄ス．當時醫師ヨリ血尿ナリト注意セラレ，同時ニ大腸菌性膀胱炎ナリトテ治療ヲ受ケタルモ著效ナカリキ．其ノ後約1箇月ヲ經タル頃突然尿閉來リ，腹部ニ强壓ヲ加フル事ニ依リ，尿ト共ニ血塊ヲ排出シテ事無キヲ得タリ．其ノ後暫クシテ血尿モ休止セリ．然レ共，爾來屢々血尿ヲ繰リ返シ，其ノ內數回ハ尿閉ヲ伴ヒ，前記ノ如ク腹部ニ壓ヲ加ヘタルモ放尿シ得ズ，導尿ヲ餘儀ナクセラレタリト云フ．尙ホ發病當時ヨリ尿ハ渾濁シ血塊排出後ハ尿道ニ輕度ノ排尿痛有リ．放尿回數ニハ異常無シ．時折膀胱部ニ疼痛ヲ訴ヘ，腰部ニ引キシメラレルガ如キ感有リ．疼痛ハ上脚ニ向ツテ放散スル事多ケレ共，時トシテ左腎部ニ向ツテモ放散シ，再ビ之ガ下方ニヒビクガ如キ事モ有リシト云フ．最後ノ發作ハ本年4月1日ニシテ，其ノ後ハ血尿休止セズ，加フルニ屢々尿閉ヲ伴ヒ，腹痛モ增惡シテ不安ト苦痛ニ堪ヘ得ズ，遂ニ當科ニ治療ヲ乞フニ至レリ．

入院時ニ於ケル全身所見．同日直チニ入院ス．體格强健，榮養中等度．皮下脂肪組織モ老人ニシテハ可成リ良好ニ保タレ居レ共，長時日ニ亘ル血尿ノ爲顏色稍々蒼白ナリ．然レ共一見シテ特ニ悄衰セリトハ思ハレズ．言語動作大體正常ナリ．體溫モ亦正常．食慾ハ旺盛ナリト．其ノ外上記以外ノ訴ヘヲ聞カズ．脈搏正常．皮膚ニ特記ス可キ發疹又ハ變化ヲ認メズ．眼瞼及ビ球結膜稍々貧血ス口腔粘膜，扁桃腺正常，舌ニ苔ナシ．心臟ハ第II號動脈音及ビ大動脈音著シク强盛ナルモ雜音ナク，心臟ノ大キサハ打診上左側ニ稍々肥大セリ．血壓ハ165—85．肺ニ特記ス可キ變化ヲ認メズ．皮下淋巴腺，腱反射モ亦正常．全身ニ浮腫ナシ．Pirquet 24時間デ微陽性．黴毒反應（Browning，村田，M.K.R. II）總テ陰性．

腹部及ビ泌尿生殖器所見．腹部ハ少シク陷沒シ，腹壁ハ弛緩シ兩側腎ヲ容易ニ觸診シ得ルモ呼吸ニ際シ滑カニ上下シ，其ノ表面ハ平滑ニシテ壓痛モナク，特ニ腫大セリトモ思ハレズ．卽チ觸診

上病的所見ナシ．輸尿管及ビ膀胱部ニモ異常ナク，其ノ他ノ腹部ニモ亦異常ナシ．攝護腺ハ稍々大ナルモ病的トハ認メラレズ．性器ニ異常ナシ．

尿所見．赤葡萄酒色，中等度濁濁，酸性，多核及ビ單核白血球强陽性，尿路ノ表皮モ多少有リ．細菌陰性．腫瘍細胞ヲ認メズ．蛋白强陽性，糖陰性，赤血球多數，圓壔ナシ．

綜合的腎臟機能檢査．

a) 水試驗．水1L．ヲ早朝空腹時ニ飲用セシメシニ4時間ニ1095 cc 排泄，最低比重1002（飲水後2時間目）．試驗前ノ比重（1013）．

b) Phenolsulfonphthalein 試驗（1.0 cc 靜脈內注射）．血尿ニテ不確實ナレ共，30分デ40%，次ノ30分デ30%，計大約70%排泄セリ．

膀胱鏡檢査及ビ輸尿管 Katheterismus．

5月26日薦骨麻醉（0.5% Tutocain 20 cc）ノ下ニ施行．膀胱容量ハ460 cc 以上．膀胱粘膜及ビ輸尿管開口部ハ正常ナルモ左側輸尿管開口部ヨリ定期的ニ濃キ血尿ノ排泄セラルルヲ認メタリ．直チニ Katheterismus ヲ行フニ兩側共ニ Katheter ノ挿入容易ナリキ．殊ニ患側ニ於ケル Katheter 尿ハ挿入部位ノ上下何レノ部分ニ於テモ血尿ナリ．從ツテ表ノ如ク輸尿管開口部ヨリ20 cm 以上上方ニ於テ少ク共1出血瘤有ルヲ知ラル可シ．分離尿所見及ビ各側ニ於ケル Indigocarmin（0.4% 5.0 cc 靜脈內注射）排泄時間又ハ其ノ後ニ行ヒタル Pyelographie ニ於ケル空氣及ビ15% NaJ 注入量等ハ次表ニ示スガ如シ．

第 1 表

| 檢査＼側 | 右 | 左 |
|---|---|---|
| 尿量（比率） | 5 | 1 |
| 澄濁 | 透明 | (卄) |
| 色調 | 琥珀色 | 赤葡萄酒色 |
| 反應 | 弱酸性 | 酸性 |
| 蛋白 | (±) | (卅) |
| 圓壔 | (−) | (−) |
| 糖 | (−) | (−) |
| 粘液 | (−) | (+) |
| 赤血球 | 極少數 | (卅) |
| 白血球 多核 | (−) | (卅) |
| 白血球 單核 | (−) | (卅) |
| 表皮 | (−) | (+) |
| 細菌 | (−) | (−) |
| 腫瘍細胞 | (−) | (−) |
| Katheter | Nr.V 23 cm | Nr.V 20 cm |
| Lurz 氏現象 | (−) | (−) |
| 0.4% (5.0 cc) Indigocarmin 初發 | 2′20″ | 3′15″ |
| 0.4% (5.0 cc) Indigocarmin 濃青 | ナラズ | ナラズ |
| 空氣注入量 | 18 cc | 20 cc |
| 15% NaJ 注入量 | 8.0 cc | 8.0 cc |

即チ右側尿ニハ病變ナク左側ニハ多數ノ赤血球及ビ膿球有リ．然レ共腫瘍細胞ラシキモノハ認メ得ズ．又 Indigocarmin 排泄時間モ惡カラズ．濃青色トナラザリシハ Katheter ト輸尿管ノ間カラ膀胱ヘ直接排泄セラレタルモノノ如シ．

Pyelogramm ノ所見．

先ヅ上表ノ如ク空氣ヲ右左ニ夫々18 cc 20 cc 注入シテ撮影セルニ結石像ヲ認メズ．

次ニ15% NaJ ヲ表ノ如ク兩側ニ8.0 cc 宛注入シテ撮影セリ．

右側ハ全ク健康ニシテ言フ可キ事ナシ．

左側ノ腎影像ハ著シキ腫大ヲ示サザルニ，腎盂及ビ腎盞ハ甚シク擴大シ，全ク正常ノ形狀ヲ認メズ．且其ノ大キサハ右側ノ約2倍ノ面積ヲ示シ，特ニ上部ニ向ツテ擴張甚シ．然レ共，上腎盞ハ何物カニヨリテ下方ニ壓迫セラレ居ルモノノ如ク，殊ニ內上部ノ境界ハ弓形ニ腎盂內ニ膨隆セリ．中及ビ下腎盞ハ其ノ移行部不明トナリ，擴張シテ合同ス．尙ホ又腎盂部上緣ニ當ツテ，今1ツ腎盂內ニ向フ膨隆アルカノ如ク．上腎盞ニ於ケルト同樣內部ニ向ツテ半圓形ノ影像缺損有リ．次ニ影像ノ濃淡ヲ見ルニ，健側ニ比シ全體トシテ著シク淡ク，且平等ナラズシテ不規則ナル濃淡有リテ網狀ヲナシ其ノ緣邊ハ何レノ部分モ凹凸甚シク Zickzack

第 1 圖

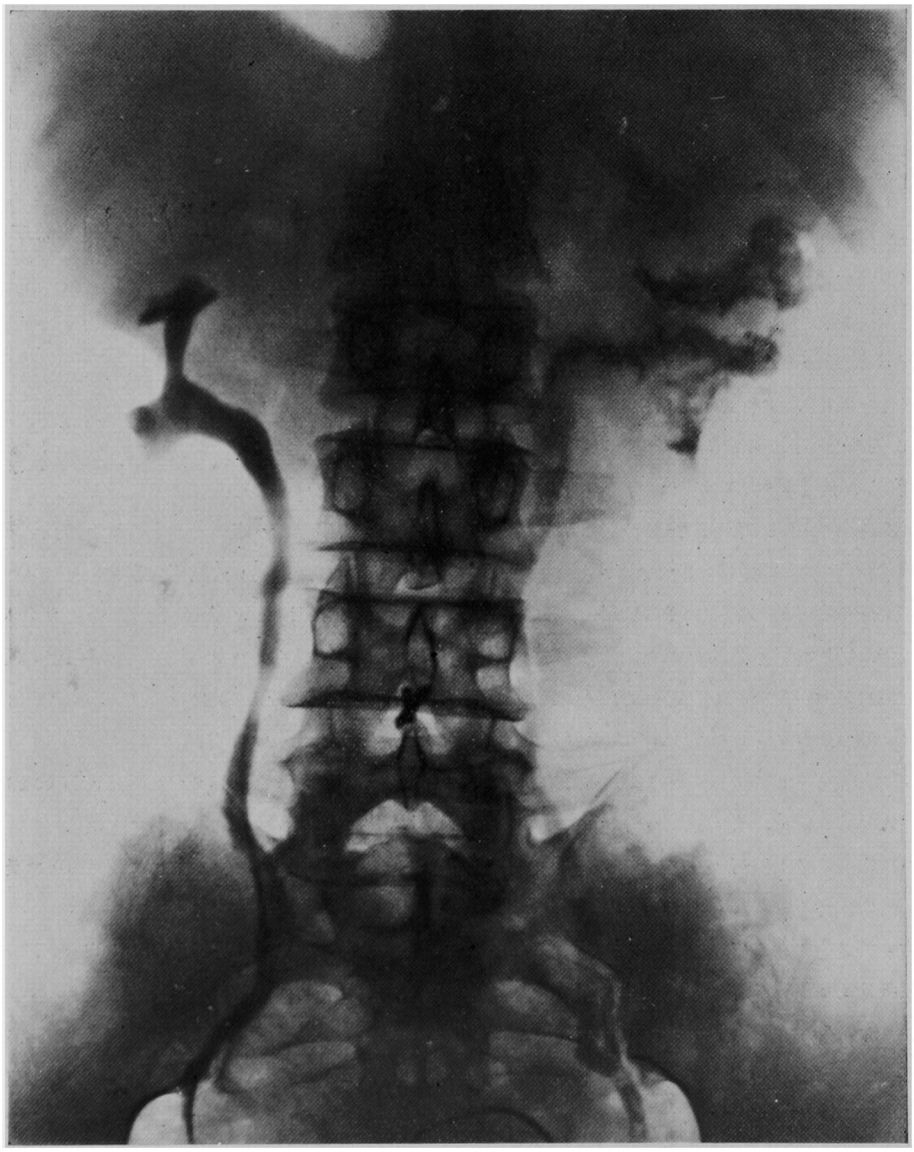

トナリ腎盂輸尿管移行部ノ邊リニ至ツテ初メテ正常ノ平滑ナル像ヲ現ハセリ．是レ卽チ腎盂，腎盞ノ粘膜面ヨリ內部ニ向ツテ無數ノ小突起ヲ出シタルモノカ又ハ之等ノ粘膜ニ無數ノ小陷沒有リテ之ニ NaJ ガ注入セラレタルカノ何レカナル可シ．尙ホ又影像ノ內部ニ於テ不規則ナル影像缺如ト共ニ陰影ノ濃淡有リテ像全體網狀ニ見ユルハ卽チ腎盂內ニ多クノX線ヲ通過セシムル異物ヲ混入シタル爲 NaJ ハ腎盂內ニ一樣ニ行キ渉ラザリシモノナル可シ．此兩者ヲ綜合セバ，何物カガ粘膜周壁ヨリ無數ノ小突起ヲ出シ之ガ腎盂內ニ可成リ密ニ充實サレ，其ノ壓ニ依リ腎盂ハ擴張シタルモノナラント考ヘラル．然レ共尿其ノ物ハ高度ノ血尿ヲ示スト共ニ多數ノ膿球ヲ混入シ同時ニ結石疝痛ノ如キモノヲ訴ヘ居ルヲ以テ，最初結核又ハ結石ニヨル膿腎ヲ考慮ニ入レ居タルモ，疝痛樣發作ハ血

塊ニヨル輸尿管閉鎖ニ依テモ起リ得可ク，又Pyelogramm ニハ結石像ナク，輸尿管ニ結核性變化ヲ認メラレズ，尙ホ又本例ノ腎盂ノ所見ハ之等ノモノヲ考ヘテハ說明シ得ザルモノ有リ．從ツテ本例ハ臨牀上腎盂ニ生ジタル絨毛腫ヲ考ヘルガ最モ妥當ナル可ク，シカモ腫瘍ハ可成リ高度ニ發達シ腎盂，腎盞ヲ充塡シ，更ニ腎實質ヲ壓迫セルモノト考ヘラレ，且又腎臟自身觸診上餘リ肥大シ居ラザル點ヨリ考ヘテ恐ラク腎實質ハ腫瘍ノ壓ニヨリテ萎縮シアタカモ腫瘍ヲ包ム袋ト化シタルモノナル可シ．而シテカカル變化ハ腎盂ノミニ止マリ，同側輸尿管ハ全ク正常ナリ．以上ノ想像ハ6月8日腎摘出ヲ行ヒテ大體一致セル事ヲ知リ得タリ．

手術及ビ手術時ノ所見ノ概要．以上ノ臨牀診斷ノ下ニ6月8日根岸敎授御指導ノ下ニ左側腎摘出ヲ行フ．「スクロカイン」ニ依ル腰椎痲醉ヲ行ヒBergmann-Israel 氏後腰斜切開ニヨリ開始ス．腎臟周圍ニ癒着ナク異常血管ノ發育モナク又腎臟其ノ物モ餘リ肥大セズ，容易ニ摘出スルヲ得タリ．唯腎門部ニ於ケル脂肪組織ノ特ニ著シク發達セルニ氣付キタリ．

第2圖　別出腎(表面)

別出腎ノ肉眼的所見．

長サ12 cm，幅7 cm，厚サ4 cm，重量225 g．其ノ形ハ正常腎ト稍々異ナリ一見異樣ノ感有リ．寫眞ニヨリテ大體明カナレ共此形ヲ極端ニ圖示スレバ次ノ如シ．

第3圖

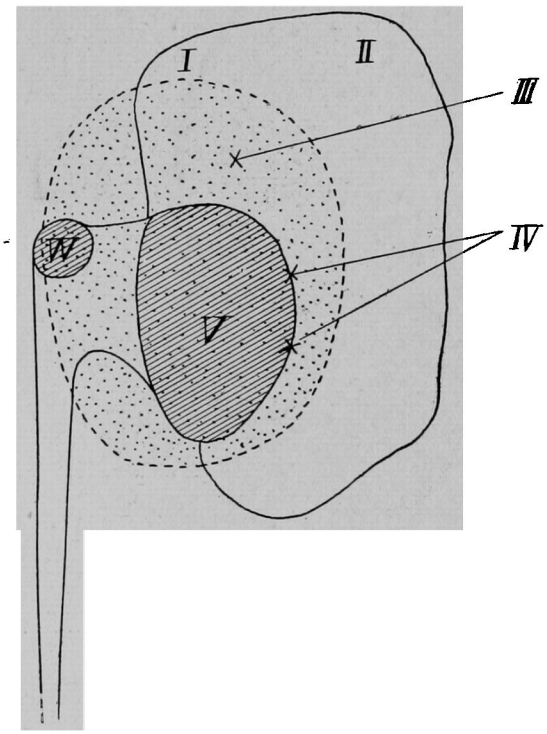


卽チ上極ニ於テIIIノ及ビIIノ邊リハ可成リ著シク滑カニ膨隆シ角ノ取レタ4角形ノ2隅ノ如シ．中，下極ハ形ノ上カラハ著變ナシ．次ニ腎門部ヲ中心トシテ可成リ肥厚セル脂肪組織附着セリ(III)．剝離稍々困難ナリ．之ヲ取リ除ケバ著シク擴大セル腎門ヲ認メ(IV)コレニ突入セル腎盂ハ著シク强大ニシテ腎門ノ殆ド全部ヲ占領セルガ如キ感有リ．VI及ビVノ部ハ膨隆シテ特ニ容積大ナリ．爲ニ腎實質ニ比シ腎盂ハ著シク大ニシテ特ニ異樣ニ見ユ．硬度ハ何レノ部分モ軟カク特ニ腎實質ハ波動ヲ觸レ特ニ軟カクアタカモ强度ノ膿腎ヲ觸ルルガ如シ．之ヲ縱斷スルニ中ヨリ汚穢ナル血膿尿

流出シ同時ニ腎臓内ニ充實セル腫瘍ハ腎實質ノ强壓ヨリ開放セラレテ外部ニ溢出シ一部ノ腫瘍片ハ千切レテ尿ト共ニ逸出セリ．割面ヲ輕ク水洗シテ之ヲ觀察スルニ中，下部ハ見事ナル黄白色珊瑚樹狀ヲナセル絨毛腫ニシテ腎盂粘膜ヨリ發生シ本來ノ腎盂ハ認メ得ズ．尙ホ特ニ注目セラルルハ上極ニシテ同部ニハ小鷄卵大ノ大體球形ヲ呈シタル血塊有リ其ノ中ニ下部同樣ノ樹枝狀ノ絨毛腫ヲ混ズル事ナリ．恐ラク同部ガ今回ノ出血竈ナル可ク同時ニ惡性變化ヲ起シ居ルモノニ非ズヤト思惟セラレ尙ホ又檢査時既ニ同部ニ此血塊ヲ混ズル腫瘍有リテ Pyelographie ノ際ニ NaJ ノ侵入ヲ防ギ，爲ニ弓形ノ充盈缺損ヲ示シタルモノト見ラル．腎實質ハ所ニヨリテ厚薄有レ共大體 1—⅓ cm ノ厚サヲ殘スノミニテアタカモ腫瘍ヲ包ム袋ト化シタリ．次ニ輸尿管ニ沿ヒテ縱斷シ腫瘍ノ發育範圍ヲ探ルニ，腎盂輸尿管移行部ノ邊リヨリ大約 2cm 位ニテ止マレリ．腫瘍ノ硬度ヲ檢スルニ强ク觸ルレバ軟カク，輕ク觸ルレバ其ノ表面ハザラザラシテ粗ナル感有リ．卽チ腫瘍ノ根柢ニ癌性浸潤ノ如キ硬サナケレ共，腫瘍其ノ物ハ稍々硬クパチパチシタルモノナリト云フ可シ．

第 4 圖　別出腎(割面)

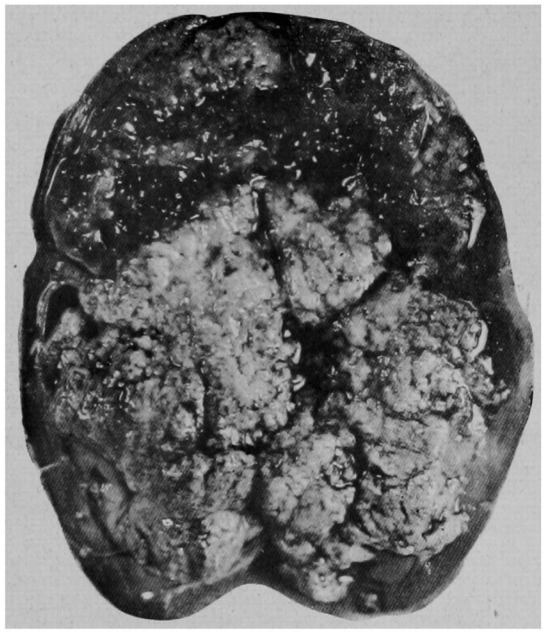

第 5 圖　別出腎(輸尿管ヲ切開)

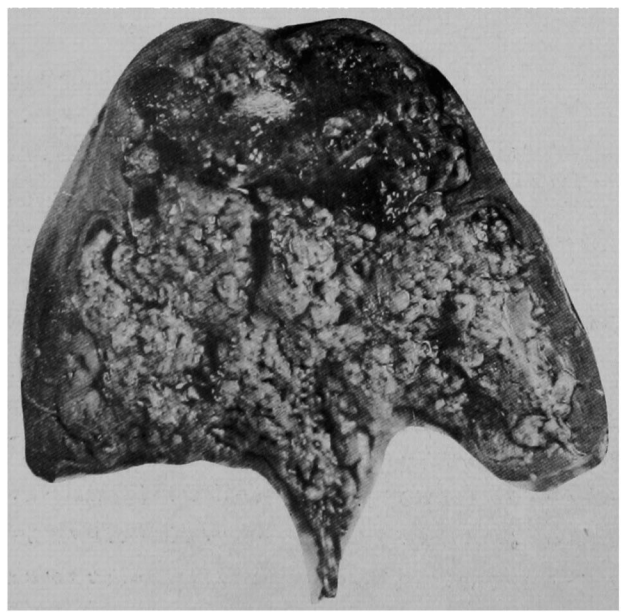

以上ノ肉眼的所見ヲ Pyelogramm ノ所見ト比較考按スルニ，大體ニ於テ前記ノ想像ト一致セリ．然レ共上腎盞及ビ腎盂ノ上緣ニ於ケル2箇ノ充滿缺損ハ手術前ハ同部ニ於テ他ノ部分ト異ナル性質ノ2箇ノ腫瘍，例ヘバ癌變性ヲ起シタル部分ノ如キモノ有ルニ非ズヤト思ヒシニ，摘出腎ニ就テ之ヲ檢スルニ，上極ニ近キモノハ乳嘴腫ヲ包ム血塊ナリシ事明カナレ共，下部ニ於ケル半圓形ノ充滿缺損ニ相當スル變化ハ認メ得ズ．然レ共檢査當時其處ニ何等カノ變化有リタルハ確實ニシテ，之ガ手術時迄ニ消失シタルモノト見ル可ク，然ラバ上極ニ於ケル血塊ニヨル變化ヨリ想像シテ下部ノ半圓形ノ影像缺損モ亦恐ラク檢査當時血塊有リタルモノト考ヘ，之ガ檢査ヨリ手術迄ニ10日餘ヲ經タレバ，其ノ間ニ同部ノ出血止リ血塊ハ流レ去リタルモノト解ス可キカ．又同部ノ組織的所見ヲ見ルモ腫瘍ノ髓ニ於テ他ノ部ニ比シテ大ナル血管アリテ之ヲ中心トシテ放射狀ニ排列スル腫瘍細胞ガコノ大ナル血管ニ比シ其ノ層僅々數層有ルノミナルハコノ部分ガ自然ニ止血セラレテ腫瘍細胞ガ新生シ血管ヲ包ミタルモノトモ考ヘラル．

第6圖　組織標本(×23)
(上極出血竈)

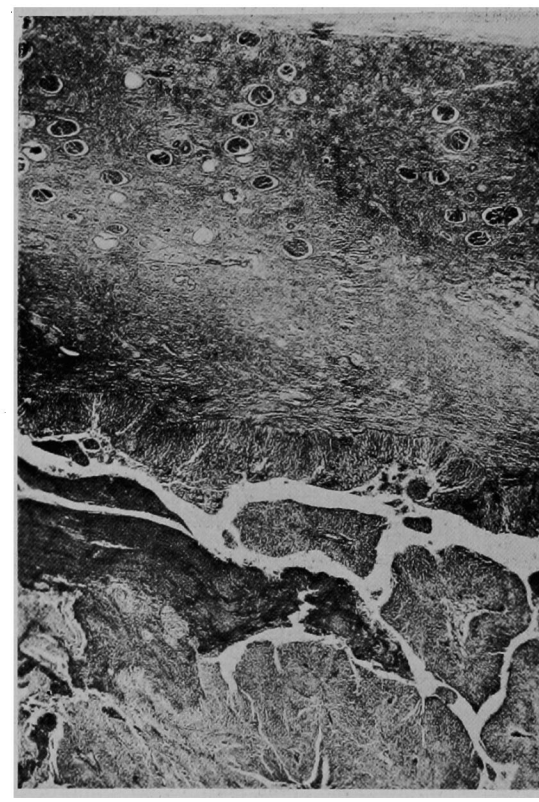

組織學的所見．

上極ノ血塊部，中部及ビ腎盂ノ上部ノ3箇所ヨリ組織片ヲ採リ型ノ如ク「パラフイン包埋」ヲ行ヒ Hämatoxylin-Eosin 2重染色ヲ行ヒ檢索セル結果下記ノ如キ所見ヲ得タリ．

a) 上極血塊部．

腎實質ハ極度ニ萎縮シ中ニ正常ナル絲毬體ヲ散見スレ共多クハ荒廢シ其ノ大部分ハ硝子樣變性ニ陷レリ．特ニ病竈ニ近ヅクニ從ツテ其ノ程度著シクナリ．次第ニ健康ナル絲毬體ハ影ヲ沒スルニ至ル．細尿管ノ萎縮モ亦著明ニシテ，病竈ニ近ヅクニ從ヒ結締織ノ著シキ發達ト相マツテ遂ニ之ヲ認メ得ザルニ至ル．然レ共一部ノ細尿管ハ特ニ擴大シ管腔著シク大トナレルモノ有リ．尙ホ實驗內ニ可成リ大ナル血管ノ發育セルヲ見ル．結締織ハ腫瘍部ニ近ヅクト共ニ發達高度トナリ遂ニ病竈トノ境界ニ至リテ突起ヲ出シ時ニハ樹枝狀ニ分岐シ之ニ比較的大ナル血管ヲ伴ヒテ腫瘍ノ中軸ヲ形成スルヲ認ム．圓形細胞浸潤ハ至ル所ニ認メラレ所々ニ大集團アリ．然レ共一般ニ腫瘍ト實質ノ境界ニ當ル著シキ結締織ノ增殖セル部分ニ比較的其ノ數多ク之ガ腫瘍ノ中軸ニ迄波及セル所モ有リ．次ニ血管及ビ結締織ヲ中軸トシテ之等ト明瞭ニ境セラレタル上皮細胞層有リ．此細胞ハ美シク整然ト放射狀ニ配列シ多キ部分ハ20—30層，少ナキハ數層重疊シ中軸ニ近キモノハ高キ圓柱形ニシテ表層ニ至ルニ從ツテ其ノ高サヲ減ズルモ全ク扁平トハ成ラズ依然トシテ圓柱形ナリ．核ハ總テ楕圓形ナルモ細胞ノ形ニ從ツテ表層ニ近キモノハ略ボ圓形ヲ

示シ一般ニ Chromatin ニ乏シク Mitose ハ認メ得ザリキ．尙ホ之等腫瘍細胞ハ全ク單一ニシテ圓形細胞浸潤ナシ．次ニ之等樹枝狀細胞群ハ母體ヨリ千切レテ遊離セルモノ有リ．之等ノ細胞塊ノ附近ニ於テ中ニハ血管ノ露出セル母體ノ突起ヲ見，カカル部分ニ於テハ夥シキ赤血球塊有リ之ニ種々ナル程度ニ圓形細胞ヲ混入セルモノ有リ．卽チ出血竈ナリ．尙ホ又之等腫瘍細胞ト之ニ隣接セル結締織トノ境界ハ明瞭ナル區別有リテ腫瘍細胞ハ腎實質ハ元ヨリ境界ヲナセル結締織ヘモイササカモ侵入セズ．右ハ本腫瘍ガ組織學的ニ良性ナルヲ示スモノナリ．

b) 中部．

此部ニ於テモ前同樣ノ所見ヲ認メラルルモ唯前標本ノ如キ出血竈ハ認メラレズ一見病狀ハ輕度ニ見ユルモ又一部ニ於テハ腎實質ノ萎縮前ヨリ甚シク絲毬體ハ廣範圍ニ亘リ硝子樣變性ヲ起シ細尿管ハ多クハ荒蕪ニ歸シタルモ一部ニ於テハ極度ニ擴大セラレ其ノ壁ハ菲薄トナレリ．尙ホ又腫瘍ノ部分ニ於テハカヘツテ前標本ヨリモ髓血管太クカカル部ノ結締織ハ菲薄ニシテ將ニ大出血ノ直前ヲ思ハシムルモノ有リ．圓形細胞ノ浸潤範圍ハ前ト大體一致シ髓ニ迄及ベリ．

c) 腎盂部．

本標本ニ於テモ前2者ト大同小異ナリ．腫瘍ノ分岐ハ前者ヨリ著シ．中軸ノ殊ニ根部ニ近ク圓形細胞浸潤有リ．出血竈ハ認メラレズ．腫瘍ノ根柢ヲナスハ前同樣厚キ結締織ニシテ，之ニ少數ノ圓形細胞ヲ混ジ，コレヨリ外部ハ概ネ無核ノ組織卽チ結締織ノ硝子樣變性ヲ來シタルモノニ取リ圍マレ，更ニ其ノ外部ニハ殊ニ著シキ圓形細胞浸潤ヲ認ム．之等ノ內特ニ著シキ部分ハ淋巴濾胞ノ如キ

第7圖　組織標本(×200)
(中　部)

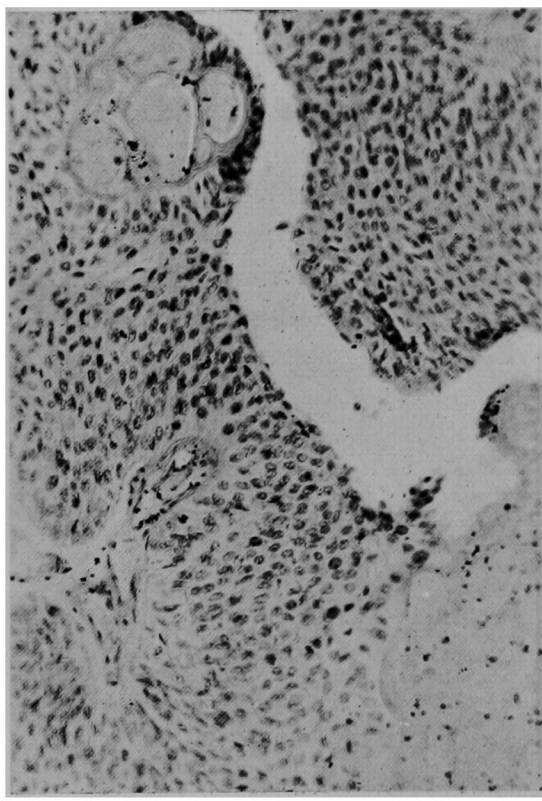

第8圖　組織標本(×35)
(腎盂部)

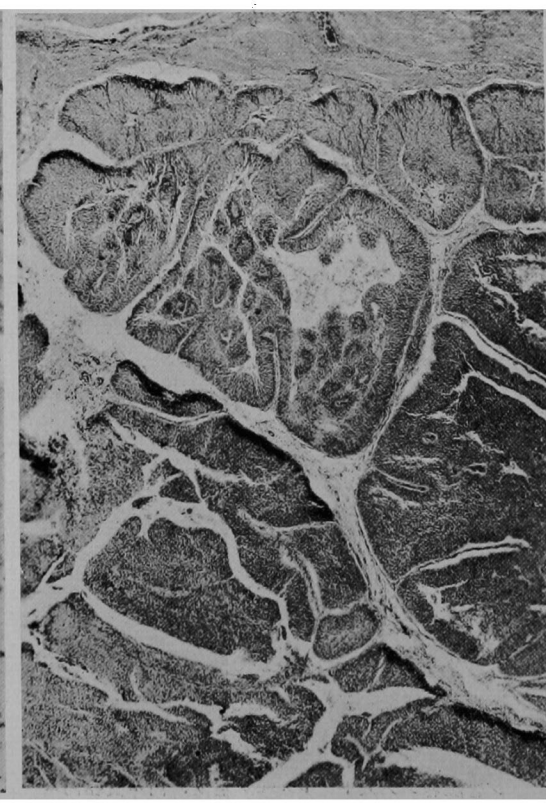

# 第 2 表

| 番號 | 報告者 | 患者年齢 | 性別 | 本症ノ家族中ノ有無 | 發病（約） | 主訴 | 其ノ他ノ自覺症狀 | 初發症狀 | 患側 | 傳播部位 | 患腎觸否 | 尿所見 赤血球 | 尿所見 白血球 | 尿所見 表皮 | 尿所見 腫瘍細胞 | 尿所見 細菌 | 膀胱鏡檢査 粘膜 | 膀胱鏡檢査 患側輸尿管開口部 | 膀胱鏡檢査 患側「インヂゴカルミン」排泄時間 | Katheterismus 挿入難易 | Katheterismus 挿入距離 | Katheterismus 患側分離尿所見 赤血球 | Katheterismus 患側分離尿所見 白血球 | Katheterismus 患側分離尿所見 腫瘍細胞 | Katheterismus 患側分離尿所見 細菌 | Pyelogramm | 剔出腎ノ肉眼的所見 表面 | 剔出腎ノ肉眼的所見 斷面 | 組織學的所見 | 手術後ノ經過 | 遠達成績 |
|---|---|---|---|---|---|---|---|---|---|---|---|---|---|---|---|---|---|---|---|---|---|---|---|---|---|---|---|---|---|---|---|
| 1 | 阿久津 Ⅰ | 55 | ♂ | (−) | 7 J. | 間歇性血尿 | 貧血(高度). 大小不定ノ腫瘤. 臀部牽引痛 | 血尿 | 左 | 輸尿管開口部ニ至ル | (+)波動 | (卅) | (−) | (+) | (+) | (−) | 貧血 | 出血. 腫瘍突出ス | | 易 | | 卅 | | + | | | 12×7.5×7 cm 凹凸不平 | 實質萎縮. 多數ノ空洞. 血塊. 有莖隆起物ノ群生. 部正常粘膜ヲ認メズ. 軟 | 良性 | 35日デ殆ド治癒 | |
| 2 | 〃 Ⅱ | 54 | ♂ | (−) | 4 J. | 〃 | 略ボ同上 | 〃 | 〃 | 〃 | (+)索狀ノ輸尿管 | (卅) | (卄) | (+) | (−) | (−) | 正常 | 〃 | | | | | | | | | 13×5×7 cm | 同上. 程度高ク健康粘膜ナシ. 軟 | 〃 | 9 箇月餘デ全治 | 同時ニ伴ヘル膀胱乳嘴腫ノ剔出ヲ受ク以下不詳 |
| 3 | 〃 Ⅲ | 56 | ♂ | (−) | 3 M. | 〃 | 無シ | 〃 | 右 | 腎盂ノミ | (+) | (+) | (−) | (−) | (−) | (−) | 〃 | 出血 | | | | | | | | | 大キサ正常 | 梅實大(腎盂下半部). 實質粘膜健全. 有莖. 桑實樣. 軟 | 〃 | 2 箇月デ全治 | |
| 4 | 〃 Ⅳ | 60 | ♀ | (−) | 2 J. | 〃 | 貧血. 尿線中絶血塊排出 | 〃 | 左 | 輸尿管迄 | (+)正常 | (+) | (−) | (−) | (−) | (−) | 〃 | 〃 | | | | | | | | | | | 〃 | 20日デ殆ド治癒 | |
| 5 | 〃 Ⅴ | 54 | ♂ | (−) | 1.5 J. | 〃 | 無シ | 〃 | 右 | 腎盂ノミ | (+)腫大 | (卄) | 少 | 少 | (−) | (−) | 〃 | 檢鏡ニヨリ出血ヲ知ル一見正常 | | | | | | | | | 13×11×7 cm | 輸尿管最高部ヨリ稍々上ニ鷄卵大ノ乳嘴狀腫瘍. 實質萎縮 | 〃 | 約1箇月デ全治 | |
| 6 | 伏島 | 82 | ♂ | | 數年 | 全身浮腫尿失禁 | | | | 膀胱ニ至ル | | | | | | | | | | | | | | | | | | | | | |
| 7 | 星野 | 44 | ♂ | (−) | 3 J. | 間歇性血尿 | 患部疼痛. 貧血 | 血尿 | 右 | 腎盡ノミ | (+)腫大壓痛 | (卅) | (卅) | (卅) | (+) | (−) | | | | | | | | | | | 12×9×8 cm, 236 g 滑ラカナル凹凸, 腎盂擴張 | 實質萎縮. 數箇發生 | 良性 | 約2箇月デ全治 | 少ク共1年餘ハ健康 |
| 8 | 木下 | 47 | | | 4 M. | 〃 | 尿線中絶 | 〃 | 〃 | 膀胱ニ至ル | 〃 | (+) | (卅) | (卅) | (+) | (−) | 乳嘴腫外ハ正常 | 腫瘍突出 | 20′ 出ズ | | | | | | | | 正常ノ約4倍 | 腎水腫. 實質萎縮. 多發性. 輸尿管全長ニ及ブ | 〃 | 全治 | 再發 |
| 9 | 下村 蠻 Ⅰ | 54 | ♂ | (−) 肝癌 | 1 J. | 〃 | 尿頻數. 全身倦怠 | 尿頻數 | 左 | 腎盂ノミ | (−) | (卅) | (卅) | (卅) | ? | (−) | 正常 | 紡錘狀. 大. 出血 | 25′ 出ズ | | | | | | | | 13×9×6.5 cm, 250 g 平滑波動有リ. 固シ | 腎盂萎縮. 群生. 健康粘膜無シ | 〃 | 2.5 箇月後死亡 | |
| 10 | 〃 Ⅱ | 40 | ♂ | (−) 癌 | 3 M. | 持續出尿(有消長) | 無シ | 血尿 | 右 | 〃 | (−) | (卅) | (卅) | ? | (−) | (+) 大腸 | 〃 | 周期的出血 | 12′ 出ズ | | | | | | | | 22.2×11.2×8.5cm 650 g 平滑. 腎盂擴大 | 十數ノ嚢腫. 纖毛多發 | 〃 | 100 日デ全治退院 | 膀胱再發 死亡 |
| 11 | 藤井 | 55 | ♂ | (−) | 4 J. | 間歇性血尿 | 〃 | 〃 | 〃 | 輸尿管開口部迄 | (−) | | | | | | | 乳嘴腫 | 稍々不良 | | | | | + ? | | 指頭大ノ陰影 | 75 g | 腎盂後壁. 軟 | 〃 | 20日デ全治退院 | 膀胱再發 |
| 12 | 森 | 40 | ♂ | (−) | 3 J. | 〃 腹部腫瘍 | 腰痛 | 〃 | 〃 | 〃 | (+) | | | | | | | 〃 | | | | | | | | | | 腎下極. 小兒手掌大 | 惡性變化 | | |
| 13 | 山本 | 55 | ♀ | (−) | 2 J. | 〃 | 無シ | 尿蛋白 | 〃 | 腎盂ノミ | (+)壓痛硬シ | (卅) | (+) | 少 | (−) | (−) | 〃 | 正常 | | 難 | 3 cm | 採取不能 | | | | 不能 | | 群生 | 〃 | | |
| 14 | 北川 | 62 | ♂ | (−) | 1.5 M. | 持續血尿 | 〃 | 血尿 | 左 | 〃 | (+)大隆起 | (+) | (卄) | (+) | (− | (卄) 大腸 | 〃 | 〃 | 8′ 出ズ | 易 | 20 cm | 尿ノ排出ナシ | | | | 腫瘍ノ陰影 | 18×7.1×4.2 cm, 259 g 平滑. 半球狀隆起. 波動. 軟 | 輸尿管移行部ニ鷄卵大ノ腫瘍1箇 | 良性 | 11日未治退院 | |
| 15 | 尾關 | 69 | ♂ | | 5 J. | 間歇的血尿尿濁濁 | 局部壓痛 | 〃 尿濁濁 | 右 | 〃 | (+)〃壓痛 | | | | (+) | | | | | | | | | | | | 165 g | | | | |
| 16 | 佐藤 | 50 | ♂ | (−) | 2 M. | 持續血尿 | 尿頻數. 局所鈍痛 | 血尿 | 左 | 〃 | (−) | (+) | | 少 | (−) | | 〃 | 血尿 | 5′ 出ズ | 易 | | | | | | 充滿缺如. 陰影稀薄. 形狀不規則. 濃淡ノ差著シ | | 腎盂輸尿管ニ渉ル | 良性 | | |
| 17 | 石原 | 42 | ♂ | | 1 M. | 〃 | 無シ | 〃 | 〃 | 〃 | | | | | | | | 〃 | 正常 | | | | | | + | | 左腎盂上極ノ影像不鮮明不定形 | 大キサ正常 | 櫻實大 | 〃 | | |
| 18 | 秋間 | 52 | ♂ | (−) 肝癌 | 3 J. | 間歇性血尿 | 局所疼痛. 腫瘍. 發熱 | 〃 | 〃 | 膀胱ニ至ル | (+)壓痛硬シ | | (卅) | (+) | (−) | (+) 大腸 | 〃 | 近邊ニ腫瘍アリ | 30′ 出ズ | 不能 | | | | | | | 11.5×7.0×4.5cm, 200 g 凹凸不平. 腎盂擴張 | 小纖毛密生 | 〃 | 26日デ全治 | 全治後2週ノ後肺炎デ死亡 |
| 19 | 田中 原田 | 51 | ♂ | (−) | 3 J. | 〃 | 局所疼痛. 尿線中絶. 血塊排出 | 〃 | 〃 | 輸尿管迄 | (−) | (卅) | (卅) | (+) | (−) | (+) | 〃 | 指壓デ溢血 | 10′ 出ズ | 可能 | | 尿ヲ得ズ | | | | 影像缺如 | 11×6×5 cm, 198 g 出血性梗塞 | | 惡性變化 | | |
| 20 | 高橋 Ⅰ | 55 | ♂ | | 4 J. | 血尿 | | 〃 | 右 | 腎盂ノミ | | | | | | | | | | | | | | | | 腎盂擴張. 不規則ナ充滿缺如. 濃淡ノ差有リ | | | | | |
| 21 | 〃 Ⅱ | 69 | ♂ | | 5 M. | 〃 | | 〃 | 〃 | 〃 | | | | | | | | | | | | | | | | 變形. 上腎盡ノミウスクウツル | | | | | |
| 22 | 〃 Ⅲ | 50 | ♂ | | 2.5 M. | 〃 | | 〃 | 左 | 〃 | | | | | | | | | | | | | | | | 不規則ナ陰影ノ濃淡及ビ充滿缺如. 腎盂擴張 | | | | | |
| 23 | 〃 Ⅲ | 51 | ♂ | | 1 J. | 〃 | | 〃 | 〃 | 〃 | | | | | | | | | | | | | | | | 腎盂. 腎盡ノ影像ヲ缺如ス | | | | | |
| 24 | 和田 | 59 | ♂ | (−) | 2 J. | 間歇性血尿 | 尿閉. 血塊排出. 局所疼痛 | 〃 | 〃 | 〃 | (+)正常 | (卅) | 卅 | (+) | (−) | (−) | 〃 | 周期的出血 | 3′15″ 初發濃. 青トナラズ | 易 | 20 cm | 卅 | 卅 | − | − | 極度ノ腎盂擴張. 網狀ノ陰影. 充滿缺如. Zigzag ノ緣邊 | 12×7×4 cm, 225 g 表面平滑. 軟. 波動有リ. 腎盂擴張 | 粘膜全體ニ渉ル腫瘍ノ群生 健康ナル粘膜ナシ. 實質萎縮 | 良性 | 19日後全治 | 1箇年後ノ現在迄ハ健康 |

群落ヲ形成ス.

以上ノ所見ヲ綜合スルニ，組織學的ニハ全ク良性ノ腫瘍ニシテ，而モ癌變性ヲ伴ハザル腎盂乳嘴腫ナル事明カナル可シ.

手術後ノ經過. 6月8日手術. 同9日尿ハ殆ド透明トナル. 同11日「ゴムドレン」拔去. 同13日尿ハ全ク透明トナル. 同24日瘻孔ハ閉鎖ス. 同27日手術創全ク癒エタルヲ以テ同日退院セリ. 即チ手術後19日目ナリキ. 其ノ後現在ニ至ル迄ニ著者ニ數次來信有リタレ共何等病的ノ訴ヘヲ聞カズ. 1年後ノ現在至ツテ健康ニ生活シ居レリト云フ.

## 〔III〕 總括及ビ文獻的觀察

以上ノ如キ症例ナルガ，之ヲ本邦ニ於ケル諸報告例中著者ノ入手シ得タル23例ト比較スレバ大體別表ノ如シ. 本表ニ就テ色々ノ點ヨリ觀察ス可シ.

(1) 年齡. 最高ハ82歳，最低ハ40歳，平均ハ54歳强ニシテ，80歳臺1，60歳臺4，50歳臺14，40歳臺5例トナリ著者ノ例ハ59歳ニシテ最モ多ク見ラルル年齡ナリ. 即チ本症ハ中等以後ニ多ク見ラルル所ナリ.

(2) 性別. 記載有ル23例中女子ハ僅ニ2例ニシテ男子ノ症例著シク多シ.

(3) 家族歷. 遺傳的關係ナシ. 然レ共記載アル16例中3例ハ家族ニ癌腫ヲ認メ，其ノ內2例ハ肝臟癌ナリ.

(4) 患側. 左11例，右11例，本例ハ左側ニシテ其ノ間差ヲ認メズ. 即チ兩側共殆ド同率ナリ.

(5) 初發症狀ヨリ初診迄ノ日數. 最長7年ヨリ最短1箇月ナリ. 之ヨリ見テモ本症ハ自覺的症狀ノ激シカラザルヲ知リ得可シ.

(6) 主訴. 24例中伏島氏ノ1例ヲ除キテ他ノ總テハ血尿ニシテ，其ノ內間歇的血尿15例，持續的血尿4例，血尿トノミノ記載4例ニシテ，此外腹部ノ腫瘍又ハ尿濁濁ニ氣付キタルモノ各々1例有リ. 即チ一般ニ主訴ハ血尿ニテ，其ノ多クハ間歇的ナル事疑ヒナク，之等ノ內持續的血尿ヲ訴フル例ハ表ニヨリテ明カナル如ク，初發ヨリ初診迄ノ日數短カキモノニシテ1—3箇月ヲ經テ初診セラレタルモノノミナリ. 從ツテ之等ノ例モ長ク放置セバ，恐ラク自然ニ一時ハ止血サレ間歇的ニ血尿ヲ繰リ返スガ如クナルモノト思ハル.

(7) 自覺的症狀. 初發症狀ハ記載アル23例中21例ハ血尿ニシテ，外ニ尿蛋白ニ氣付キタルモノ有レ共恐ラク之ハ輕微ノ血尿有リテ尿中ニ赤血球ノ混ジタル爲ノモノト考ヘラルルヲ以テ22例ハ總テ血尿ニ始マリ，僅カ1例ノミ尿頻數ヲ認メタリ. 次ニ初診時ノ自覺症狀トシテハ先ニ述ベタル血尿ハ勿論ナルガ，此外貧血，大小ヲ變ズル局所ノ腫瘍，尿線中絕，血塊排出，患部ノ疼痛，尿頻數，全身倦怠，腰痛，尿閉等種々ノ症狀ヲ訴ヘ居レ共，之等ヲ通觀スルニ局所ノ腫瘍以外ハ總テ一貫セル症狀ト見ラレ，即チ之等ハ總テ血尿ノ種々ナル程度ニヨリ伴ヒ得ルモノナル事ヲ知ラル可シ. 從ツテ本症ノ本來ノ自覺的症狀ハ血尿ヲ主トシ時ニ腫瘍ヲ觸ルル以外ニナキ事ヲ知ラル.

(8) 患腎ノ觸否. 觸ルル場合モ有リ，然ラザル場合モ有リ，又時ニハ波動ヲ觸ルルガ如キ程度トナレルモノモ有リ. 一般ニ患腎ノ觸否ハ診斷上餘リ價値有ルモノニ非ザルハ明カナリ.

(9) 尿所見. 記載有ル總テニ於テ赤血球ヲ認ム. 然レ共本症ハ間歇的血尿ヲ示スモノナルヲ以テ，其ノ時期ニ依リ赤血球數ハ種々ノ程度ヲ示セリ. 白血球ハ症例ノ約半數ニ於テ認メラレ多クハ夥シキ數ニ上レリ. 即チ2次的ニ炎症ヲ起セルモノ甚ダ多シ. 尿路ノ表皮モ亦多數ニ認メラル. 之ハ他ノ腎疾患，例ヘバ結核又ハ結石ニ比シ著シク多ク又形モ多岐ニ亙ルヲ常トス. 腫瘍細胞ハ約½ニ於テ認メラレタリ. 細菌ハ偶然ノ合伴トシテ3例ニ於テ大腸菌ヲ認メタリ.

(10) 診斷. 以上種々ナル點ヨリ記述セルガ，本症ニ特有ナルハ尿中ニ腫瘍細胞ヲ發見スルニ在

リ．之ニヨリテ泌尿器系ノ乳嘴腫ナル事ヲ確定シ得ト云ヘ共，多クノ場合其ノ發見ハ困難ナルト同時ニ腫瘍細胞ノ鑑別モ可成リ困難ナル可ク，加フルニ其ノ發生部位ヲ知ラント欲セバ勢ヒ膀胱鏡檢査，進ンデハ「輸尿管カテーテリスムス」，更ニ Pyelographie ニ依ラザル可カラズ．今表ニヨリテ明カナル如ク，之等ノ症例中多クハ兩腎分尿所見ノ記載ナク，Katheterismus ヲ試ムト云ヘ共，尿ヲ得ラレザル場合ノ多キ事ヨリ見レバ Pyelographie ノ如何ニ必要ナルカヲ知ラル可シ．次ニ患側ニ於ケル Indigocarmin ノ排泄時間ヲ見ルニ石原氏ノ例及ビ著者ノ例以外ハ總テ程度ノ差コソアレ，障碍セラレ居ルヲ認メラル．著者ノ例ハ前ニ述ベタルガ如ク，腎盂，腎盞ニ亘ツテ健康ナル粘膜ハ全ク見ラレザルニ，機能ノ全ク犯サレザルハ不思議ニ感ゼラル．

(11) Pyelogramm ノ所見．Pyelogramm ノ所見ハ最モ重要ナルヲ以テ，診斷ノ項ヨリ獨立セシメテ述ブ可シ．前項ニテ述ベタルガ如ク，本症ニ於テハ可成リノ腎機能障碍有ルヲ以テ，Pyelographie ハ上行性ヲ良シトスルハ勿論ナリ．現在迄本邦ニ於テ本症ノ Pyelogramm ハ多カラズ．先年高橋教授ニヨリ腎臓腫瘍ニ於ケル Pyelogramm ニ就キ東京醫事新誌ニ簡明且詳細ニ述ベラレタル所ナレバ，著者ガ此處ニ改メテ繰リ返ス要ナケレ共，念ノ爲上記諸例ノ文獻中 Pyelogramm ニ關シテ感ジタル點ニ就テ概說ス可シ．本症ニ於ケル Pyelogramm ノ所見ヲ綜合セバ次ノ如シ．

(a) 腎盂ノ擴張．

(b) 充盈缺損．

(c) 陰影緣ノ不規則ナル事，陰影ニ濃淡アル事及ビ網狀ノ陰影．

(d) 陰影全體ノ淡キ事．

(a) 多クノ場合腎盂擴張ヲ認ム．卽チ腎盂腔ニ腫瘍ガ充盈シ，又ハ大出血ニヨリ血塊ガ輸尿管ヲ閉鎖スルガ如キ場合必然起ル可キ所見ナル可シ．

(b) 充盈缺損モ多ク見ラルル所見ナレ共，從來 Pyelogramm 上ニ於ケル影像缺如ヲ餘リニ重視セラルルニ非ズヤト考ヘラル．元來腎盂乳嘴腫ハ癌又ハ Grawitzc 氏腫瘍ノ如キ發生方法ヲ採ラズシテ，前記諸症例ニ徵スルモ多クノ場合，樹枝狀ニ分岐群生シ，又ハ唯1箇ノミニテ大ナル桑實樣有莖腫瘍トナルカ，或ハ又之等ノ中間ヲ行クガ如キ發生經過ヲ採ルヲ以テ，一般ニ前記2腫瘍ノ場合ノ如ク明瞭ナル影像缺損ハ得難カル可シト考ヘラル．

(c) 從ツテ本症ノ Pyelogramm ニ於テハ，寧ロ像ノ緣邊ノ不規則ニシテ Zickzack ナル事及ビ陰影ニ濃淡ノ差有リ又ハ網狀ノ像ヲ示スガ如キ所見ノ方ガ遙ニ特有ナル可シ．特ニ腎盂像ノ內部ニ網狀ノ部分ヲ認ムル事ハ重要ナル所見ナリト考ヘラル．然レ共之ハ特殊ノ形狀ヲ有スル腫瘍ニヨル充盈缺損ニヨリテカカル像ヲ得ラルルモノナルヲ以テ，一種特有ノ影像缺如ナリトモ云ヒ得可シ．著者ノ例ニ於テハ2箇ノ影像缺如部ヲ認メタリトハ云ヘ之ハ血塊ニ依テ生ジタルモノニテ，寧ロ診斷ノ助ケトナルヨリ却ツテ邪魔ニナリタルカノ觀有リ．要スルニ之等ノ2事項ハ特ニ重要ナル所見ナリト思考セラルルハ乳嘴腫ノ發生狀態ヨリ考ヘテ自明ノ理ナル可シ．卽チ腎盂粘膜ニ群生シ之等ノ小腫瘍ガ分岐セバ前記2所見ヲ認ム可ク，1箇ノ腫瘍ガ莖ヲ以テ粘膜ヨリ發生セル場合其ノ大キサ一定度ニ達スレバ陰影ニ濃淡ヲ認メ得可キモ，カカル場合粘膜ノ大部分ハ健康ナル故陰影ノ緣邊ハ平滑ナル可シ．

(d) 陰影ハ全體トシテ淡キ場合アルハ腎盂ノ擴張ト中ヲ充タス腫瘍ノタメ當然起リ得可キ所見ナル可ケレ共，必發ノ所見トモ思ハレズ．然レ共著者ノ例ニ於テハ左右ノ陰影ヲ比較スルニ其ノ濃淡ニ著シキ差異有ルヲ認メタリ．

(12) 剔出腎ノ肉眼的所見．記載例ノ總テニ於テ患腎ハ多少共肥大セリ．腫瘍ハ膀胱ニ認ムルガ如キ美シキ乳嘴腫ニテ著シキ特長アリ，一見シテソレト判定サル．腎實質ハ腫瘍ノ發達程度ニ從ツ

テ被壓萎縮スルモノノ如シ．尙ホ又腫瘍ハ Pyelogramm ノ項ニ述ベタルガ如ク，肉眼的ニ一定ノ型ヲ認メラル．即チ (a) 有莖ニシテ1箇ナルモノ，(b) 小腫瘍群生シテ細カク分岐スルモノ，(c) 有莖ノ可成リ大ナル腫瘍ガ2—3箇散在スルモノ，(d) 無莖ニシテ廣キ基底ヲ有スルモノ，(e) 之等ノ何レカノ移行型．表記ノ諸症例ハ之等ノ何レカニ相當ス可ク，カカル種々ナル形ヲトル爲 Pyelogramm ニ於ケル所見モ色々トナリ，一見本症ニ特有ナル Pyelogramm ハ得ラレザルガ如キ觀ヲ呈ス．然レ共以上ノ如キ型ヲ想像セバ Pyelogramm ニ於ケル所見モ大體ニ於テ想像セラル可シト思惟ス．

(13) 發生範圍ト發生時日ノ關係．(a) 腎盂，輸尿管及ビ膀胱ニ乳嘴腫ヲ認ムルモノ3例有リ．第1ハ數年前發病，2ハ4箇月，3ハ3年ヲ經タリ．(b) 腎盂ヨリ輸尿管開口部迄發生セルモノ4例，1例ハ7年，2ハ4年，3ハ4年，4ハ3年ヲ經タリ．(c) 腎盂ヨリ輸尿管ノ途中迄發生セルモノ2例，1例ハ2年，2ハ3年ヲ經タリ．(d) 腎盂又ハ腎盞ニノミ發生セルモノ15例中1例ハ3箇月，2例1.5月，3ハ3年，4ハ1年，5ハ3月，6ハ2年，7ハ1.5月，8ハ5年，9ハ2月，10ハ1月，11ハ4年，12ハ5月，13ハ2.5月，14ハ1年，15(本例)ハ2年ヲ經タリ．之等ヲ一括スレバ次ノ如シ．

(a) 腎盂→膀胱．最長數年，(5年トス) 最短4箇月，平均33.3箇月トナル．

(b) 腎盂→輸尿管開口部．最長7年，最短3年，平均54箇月トナル．

(c) 腎盂→輸尿管．最長3年，最短2年，平均30箇月トナル．

(d) 腎盂又ハ腎盞ノミ．最長5年，最短1箇月，平均15.7箇月トナル．

即チ大體ニ於テ發生部位ノ廣サハ發病以來長年月ヲ經タルモノノ方ガ廣キモ，一概ニ然ラズ．4箇月ニシテ既ニ膀胱ニ迄及ベルモ有リ，亦4,5年ヲ經過シ尙ホ腎盂ノミニ止マルモ有リ．何レニセヨ發病ヨリ來院迄ニ大約平均25.5箇月ヲ經タル點ヨリテ本疾患ニヨル患者ノ苦痛ノ比較的少ナキヲ知ラル．

(14) 惡性變化．記載アル18例中癌變性ヲ伴フモノ3例有リ．即チ全體ノ1/6ニ當リ，何レモ2—3年ヲ經過セルモノニシテ發生範圍ハ腎盂ノミノモノ1，輸尿管ニ迄及ベルモノ2例トナル．即チ癌變性ハ特ニ發生期間ノ長キモノ及ビ特ニ短カキモノニ之ヲ認メズシテ，其ノ中間ノモノニ認メラルル點ヨリ察シテ本症ニ於テ癌變性ヲ起ス可キモノハ2—3年ニシテ變性シ，起サザル性質ノモノハ何時迄放置スルモ變性セザルニ非ズヤト思惟サル．

(15) 治療及ビ經過．別出以外ニナシトセラル．手術後ノ經過ハ結核ニ於ケルヨリ著シク良好且速カニ治癒セルハ表ニ依リテ察セラル可シ．

(16) 遠達成績．本症ガ臨牀的ニ惡性ナリトセラルルハ遠達成績ノ不良ナル爲ナリ．即チ現在腎盂ノミニ發生セルモノニ有リテモ屢々輸尿管又ハ膀胱ニ再發シ，又ハ癌變性ヲ伴フ爲ナル事ハ早クヨリ知ラレタリ．以上述ベタル諸症例ニ就テ之ヲ見ルニ，遠達成績ノ述ベラレタルハ少キモ表ノ如ク約半數ノ3例ハ既ニ膀胱ニ再發シ居レリ．其ノ内1例ハ報告前既ニ再發ノ爲死ノ轉歸ヲトレリ著者ノ例ハ1年後ノ今日迄ハ幸ニシテ健康ニ生活シツツ有リ．

## 〔IV〕 結 論

著者ハ爰ニ59歳男子ノ腎盂全體ニ亙ル左側腎盂乳嘴腫ヲ報告シ更ニ本邦ノ報告例ト比較對照ヲ試ミ1,2私見ヲ述ベタリ．幸ヒ本例ニ於テハ輸尿管 Katheterismus 其ノ他ノ諸檢査ニ依テ，手術前適確ニ診斷シ，又手術ノ經過モ良好ニシテ，更ニ1年餘ノ今日迄健康ヲ保持シツツ有リ．

附記．稿ヲ終ルニ臨ミ御懇篤ナル御指導ト御校閲ヲ賜リタル恩師根岸教授ニ深謝ス．

## 文 獻

1) 阿久津, 泌尿器病集錄, 85頁. 2) 伏見, 皮泌誌, 第22卷, 第2號, 179頁. 3) 木下, 皮科紀要, 第10卷, 第1號, 106頁. 4) 下村, 蟹澤, 皮科紀要, 第2號, 183頁. 5) 藤井, 皮泌誌, 第29卷, 第1號, 92頁. 6) 森, 日外誌, 第30回, 428頁. 7) 山本, 皮泌誌, 第30卷, 第11號, 1244頁. 8) 北川(正), 尾崎, 日泌誌, 第22卷, 第1號, 30頁. 9) 尾關, 皮泌誌, 第36卷, 第4號, 517頁. 10) 佐藤, 皮泌誌, 第37卷, 第1號, 112頁. 11) 石原, 日泌誌, 第24卷, 第3號, 195頁. 12) 石津, 佐藤, 皮泌誌, 第38卷, 第2號, 372頁. 13) 秋間, 日醫雜誌, 第7卷, 第3號, 285頁. 14) 高橋(明), 日醫新報, 第722號, 2391頁. 15) 田中, 原田, 皮泌誌, 第40卷, 第4號, 187頁. (報告順)

---

*From the Dermato-Urological Clinic of the Medical College Okayama*
*(Director: Prof. Dr. Hiroshi Negishi).*

# A Case of Papilloma of the left Calyx.

By

Dr. Masayuki Wada.

*Received for publication 6. July 1938.*

The patient was a fifty-nine year-old man. Abaut two years ago, he had a sudden attack of haematuria, but after several days was completely cured by medical treatment.

One month later, the attack of haematuria was repeated and this time with complete retention of urine, which was however smoothly drawn off by catheterisation. From that time onward, these fits were repeated, and on several of these occasions he complained of severe pains in the left upper abdomen, or in the bladder region. About two months before his case came before us, namely, at the end of April, 1937, the last attack occurred and was treated as usual, but could not staunch the flow of blood. In adition to this, it was apparent that his anaemia continued to increase.

As to his past history, he had, at eighteen years of age, suffered from typhoid. fever. Apart from this he had enjoyed excellent health.

He was a well-developed man and well-preserved for his age. The conjunctiva palpebrae et bulbi were anaemic on account of the heavy haemorrhage. His abdomen was apparently normal. Both kidneys were easily palpable, and moved freely with his respiration, and there were no painful parts in the kidney and ureter region. Besides this, there were no other abnormal parts to be seen.

Syphilitic reactions were negative (Browning, Murata, M.K.R. II). Blood pressure was 165-85. Pirquets reaction was faintly positive in twenty-four hours.

Urine: — Colour, dark red; appearance, two plus cloudy; reaction, acidic; pus cells, three plus; red blood cells, also three plus; micro-organismus, negative.

A mixed phenolsulphonephthalein test showed an output of 70% in one hour.

He discharged 1095 cc of urine during a period of 4 hours from 1000 cc of water which he had drunk. The specific weight of his urine before he had drunk the water was 1013, and its minimum specific weight after he had drunk was 1002.

Cystoscopy and pyelography, performed on May 26th, 1937, showed a completely normal bladder. The right ureteral orifice was also completely normal, but from the left orifice periodic excretion of bloody urine like red wine was noted. There were no obstacles to the passage of the catheter to either ureter. Urine from the right kidney was normal, but urine from the left side contained many red blood cells and pus cells, as was seen from spontaneous urine. The partial-kidney-function-test of indigocarmin was almost entierly satisfactory as to both kidneys.

Pyelogramm of air in both kidneys showed no shadow of calculus.

Pyelogramm of iodnatrium: Right side was normal. The shadow of the left side revealed a remarkable change; namely, (1) enlargement of the calyx to twice the size of the right one, (2) the margin of the shadow of the calyx was not plain, but it showed a zigzag con figuration, (3) the density of the shadow was not equal, its appearance seemed reticulate, (4) two round defects of shadow at the upper edge were noted, (5) the shadow of the ureter was normal, (6) generally, the density of shadow on the left side was thinner than on the right.

An operation was performed on June 8th lumbar anaesthesia of scurocaine. Incision was made by Bergmann-Israels method. There were no adherations anywhere, so that the kidney was easily picked out.

Pathological examination: length 12 cm, breath 7 cm, thickness 4 cm, weight 225 g The surface of the kidney was almost plain, but at the upper part of the kidney, two round tumours protruded somewhat. The kidney was rather tender, and felt wavy. On the cutting surface, there were many beautiful coralline papilloma which covered all the mucous membrane of the calyx. At the upper part of the calyx there was a clot of blood about the size of a small hens egg. The parenchym of the kidney itself was thin (about 0.5 – 1.0 cm in breadth) on account of the pressure of the tumour. It seemed as if a sack enveloped the papilloma. Microscopical examination showed a typical papilloma specimen. In the region of the kidney parenchym, many atrophic tubuli and glomeruli mixed with healthy ones were noted.

Nineteen days after the operation, the patient was uneventfully cured.

About one year after the operation, I got a letter from him, enjoying a healthy life.

*(Autoreferat)*