骨傷生物學に關する實驗的研究

第 I 編

骨移植に及ぼす前駆骨折並に甲状腺或は上皮小体摘出の影響に関する実験的研究

岡山大学医学部病理学教室（指導　田部教授）

油原憲一郎

〔昭和28年6月12日受稿〕

緒　言

第I編に於て私は正常白鼠及び骨折白鼠の皮下に骨組織の移植実験を行ひ，骨折白鼠に移植した移植骨組織の化骨機転が正常白鼠のそれに比し，はるかに促進されている事実から，骨折動物の体液中には正常動物に比し骨生成を促進する物質の増強される事を立証した．この骨生成を促進する物質の本態については，我が教室の田部教授，岡（順），中村，岡（宏）等が明にした骨折時に伴ふ内分泌臓器の対応的組織学的変化から考へて，内分泌臓器より分泌されるべき分泌物が其の重要要素であることが考へられる．私は以上の考察を明にするため，田部教授の命により，骨折白鼠並に骨折治癒経過中に甲状腺或は小皮小体を摘出した白鼠に肋骨組織の同種移植実験を行ひ，移植骨組織の組織学的所見を，骨折のみを行つた白鼠に於けるを対照として比較検索し，一定の成績を得たので，その成績を報告する．

實驗方法

体重 100g. 前後の雄性白鼠を使用し，予め1週間準備飼育の後，1側前膊骨，他側大腿骨中央部を非観血的に皮下骨折を施し，固定を施すことなしに放置した．骨折のみを行つた1群と骨折11日後に甲状腺或は上皮小体を摘出した3群に分け，骨折2週日後に，それぞれ肩胛骨間の皮下に無菌的に長さ約1.5cm.の有骨膜新鮮な肋骨組織の同種移植を行ひ，移植1週後に屠殺し，検索に便なるやう移植骨組織を軟部組織と共に取り，Orth 氏液に固定後，5％硝酸で脱灰，Paraffin 包埋後，法の如く切片を作製，Haematoxylin-Eosin 染色，必要に応じて，Van-Gieson 氏染色を施し，移植骨組織の組織学的所見を，骨折のみを行つた白鼠に於けるを対照として比較検索した．

上皮小体摘出法．

白鼠を背位に固定し，頸部正中切開を行ひ，諸頸筋肉を排除し，甲状腺に達し，甲状腺外側中央部に光沢ある粟粒大の隆起として存在する上皮小体を眼科用鑷子，鋏を用ひて，出来得るかぎり甲状腺を損傷しないやう注意して摘出した．

甲状腺摘出法

前同様，甲状腺に達し，上皮小体摘出後，甲状腺を全摘出し，上皮小体を頸筋間に再移植した．尚ほ上皮小体の不明なものは本実験例より除外した．

實驗成績

各例を総括的に記述し，他は表示する．

I　骨折のみを行つた白鼠に於ける移植肋骨組織所見（對照）

（骨折2週日後に移植，移植後1週）

移植原骨皮質は稍萎縮状で骨細胞の染色性は不良となる．移植骨周囲に結締織の増殖，白血球浸潤がある．外骨膜性骨新生は旺盛で移植骨皮質の1～2倍の厚さに達し，大部分は珊瑚樹状に骨梁の形成あり，石灰塩沈着が明に認められ，新生骨梁周囲には造細胞配列

して骨質添加を営む，骨梁間の一部には已に骨髄細胞の新生がある．一部には軟骨組織多量に形成せられて，軟骨内化骨の像あり，一部には少数ではあるが破骨細胞の出現あり，骨質吸収を営む．切断端に近い骨髄の一部は線維性となる．

Ⅰ 甲状腺摘出白鼠に於ける移植肋骨組織所見

（骨折11日後に甲状腺を摘出，骨折2週日後に移植，移植後1週）

移植原骨皮質は稍萎縮状で，骨細胞の染色性不良となる．移植骨周囲に結締織の増殖，白血球浸潤がある．外骨膜性骨新生は極めて不良で，移植原骨に沿ひ部分的に軽度に幼若な類骨様組織或は類軟骨様組織の形成があるが珊瑚樹状になつたものはなく，添加現象も認められない．1例に於ては軽度の外骨膜の肥厚のみで骨新生が認められない．

Ⅱ 上皮小体摘出白鼠に於ける移植肋骨組織所見

（骨折11日後に上皮小体を摘出，骨折2週日後に移植，移植後1週）

移植原骨皮質は萎縮状で骨細胞の染色性は不良となる．移植骨周囲には結締織の増殖，白血球の浸潤あり，外骨膜性に軽度の骨新生あるが大部分は類骨様組織である．一部珊瑚樹状となるも，骨梁周囲に於ける添加現象は不良で，造骨細胞自体萎縮細小である．石灰塩の沈着は不良である．1例に於ては類軟骨組織比較的多量に形成されたが，軟骨内化骨の像は認められない．

骨折2週日後白鼠に同種移殖．1週日後の移殖肋骨組織所見

動物番号	移殖前の処置	例号	体重 骨折時	体重 摘出時	体重 移殖時	体重 屠殺時	骨新生 骨芽増殖	骨新生 軟骨形成	骨新生 骨質形成	骨改造 添加	骨改造 吸収	備考
1	骨折のみ	1	100		115	110	＋	⧻	⧻	＋	±	新生骨梁，珊瑚樹状となる．軟骨内化骨あり，骨髄一部線維性となる
2		2	90		118	110	＋	⧻	⧻	⧺	－	同上
3		3	80		100	100	＋	－	⧻	⧺	±	新生骨梁，珊瑚樹状となる．骨髄細胞，新生す
4		4	100		100	108	＋	－	⧻	⧺	－	部分的であるが新生骨梁珊瑚樹状となる
5	甲状腺を摘出 骨折十一日後に	5	89	100	100	90	±	±	＋	±	－	幼苦な類骨様組織
8		6	90	100	90	80	±	±	±	－	－	幼苦な類骨様組織 線維性仮骨
10		7	80	82	90	70	±	－	－	－	－	外骨膜軽度肥厚するのみで仮骨を作らず
11		8	90	82	90	70	±	⧺	±	－	－	類骨様組織　軟骨内化骨不良
12	上皮小体を摘出 骨折十一日後に	9	80	85	90	80	±	±	⧺	＋	－	大部分幼若類骨様組織 造骨細胞萎縮
13		10	110	120	120	115	＋	－	⧺	±	－	一部珊瑚樹状骨梁を形成，但し造骨細胞萎縮
15		11	115	115	115	90	＋	－	⧺	＋	－	同上
16		12	82	98	98	85	±	⧺	±	－	－	類軟骨組織，軟骨内化骨像なし

±極めて軽度　＋軽度　⧺中等度　⧻旺盛　⧻極めて旺盛

総括並に考按

骨折のみを行つた白鼠の移植肋骨組織の仮骨形成は極めて旺盛で，外骨膜性に珊瑚樹状をなした類骨梁或は軟骨仮骨多量に形成され，

一般に石灰塩沈着良好で，軟骨内化骨の像もよくみられる，改造機転亦良好であり，化骨機転の促進が認められた．之に反し骨折経過中，甲状腺或は上皮小体を摘出した，摘出群への移植骨組織の仮骨形成は不良で量的にも，質的にも化骨機転の遅延がみられた．即ち，甲状腺摘出群に於ては1例に於ては全然仮骨の発生なく，他は僅に幼若な類骨様組織，類軟骨組織で線維性の性質をおび，添加現象は未だ現はれていない．上皮小体摘出群に於ては甲状腺摘出群に比するとやゝ良好であるが，骨折のみを行つたものに比較すると仮骨の発生，改造共に著しく不良で，主として類骨様組織で，一部珊瑚樹状となるも，石灰塩の沈着不良で，造骨細胞の萎縮がみられた．

甲状腺機能低下と骨再生現象に就ては1896年 Hanau が骨折治癒現象は甲状腺摘出により著しく障碍せられると発表して以来，多数学者の研究あり，Thompson, Swarts, Marsiglia は甲状腺摘出により骨折治癒現象は何等影響されないと発表し，小川は甲状腺摘出は仮骨の生成を促進すると発表した．然し Steinlin, Veillon, Ser, Palleri, Morgani, Bayon, 村上，古川等は甲状腺摘出によりて骨折治癒機転は遅延するとなし，最近山田は甲状腺摘出の骨折治癒に及ぼす影響を組織学的に検索し，内外骨膜共に仮骨の生成は量的に少く，質的にも又障碍せられて線維性の性質をおび，骨改造機転も亦遅延し骨折治癒は明に遅延するとのべている．

上皮小体摘出の骨折治癒に及ぼす影響に就ても多数学者の研究あり．Canal, Morel, Erdkeim 等は上皮小体摘出により，軟骨仮骨の化骨遅延のため，骨折治癒は防げられるとなし，小川，名倉，兵頭等は仮骨の発生及び形成遅延し，化骨を遅滞せしめるとなし，Bürbling は造骨細胞の減少，兵頭は造骨細胞る異常，奈良橋は亦造骨細胞の萎縮を報告し，乃木は仮骨の発生，吸収の遅延を報告している．

第I編に於て私は骨折並に正常（非骨折）白鼠への骨移植実験に於て骨折動物への移植骨組織の骨生成機転は正常動物に於けるそれに比し，はるかに促進されている事を組織学的に立証し，骨折動物に於ては正常動物に比し，体液中に骨生成を促進する物質が増強されることを明にした．而してこの骨生成促進物質の本態に関しては，田部教授，岡（順），中村，岡（宏）等が解明した骨折治癒機転に伴ふ内分泌臓器の対応的組織学的変化を併せ考へ，内分泌臓器より分泌されるべき分泌物がその重要要素であらうと推測した．従つて骨折のみを行つた動物に於ける骨生成機転の促進は之等腺臓器よりの分泌物が体液中に多く含まれ能動的に作用するためであらうことは容易に憶測し得るところである．而して本実験の成績では，骨折治癒経過中，甲状腺或は上皮小体を摘出した摘出群に於ては移植骨の骨生成機転が骨折のみを行つた白鼠のそれに比してはるかに遅延していることが認められた．この事実は骨折のみを行つた動物に比し，摘出群に於ては体液中に骨生成促進物質が減少していることを物語るものであり，減少のよつて来るべき原因は，上皮小体，或は甲状腺の摘出により，これ等内分泌腺の機能が廃絶し，これ等の腺臓器を含む諸多内分泌腺の「ホルモン」分泌が直接，間接に障碍又は変調を来したためであると解せられるのである．

要之，甲状腺及び上皮小体は骨生成現象に重要な役割を演ずる臓器であり，その分泌物は骨折時に増強される骨生成促進物質の重要な一要素であることは疑ひなく，田部教授，岡(順)，中村，岡（宏）等が解明した骨折治癒機転に伴ふ，内分泌諸臓器の対応的組織学的変化は，骨折治癒機転に伴ふ之等腺臓器の機能的変化の表現に他ならず，これ等の腺臓器が多腺性に固有の機能を営為しつゝ骨生成に関与する全身性治癒機転の実在性は本実験の立場からも立証された．

結　　論

1）骨折治癒経過中に甲状腺或は上皮小体を摘出した白鼠の体内に同種骨移植を行ふと，

その移植骨組織に於ける骨生成は内分泌腺を摘出しない骨折白鼠に於けるに比し，はるかに遅延する．

2) 甲状腺及び上皮小体は骨生成現象に重要な役割を演ずる臓器であり，その分泌物は骨折治癒過程の個体内に増強されている骨生成促進物質の重要なる一要素である．

稿を終るに臨み終始御懇篤なる御指導と御校閲を賜はつた恩師田部教授に深甚の謝意を表す．

文　献

1) Axhausen ; Arch. f. klin. Chirurg. Bd. 88. 1908.
2) Bahhs, G ; Bruns Beitr. z. klin. Chirurg. Bd. 166. 1937.
3) Barth ; Zieglars Beitr. z. Path Anat. Bd. 17. 1895.
4) Brooks Barney a. Handson William A. ; Arch. of. Surg. Vol. 1. 1920.
5) Borst ; Aschoff's Lehrbuch auf "Transplantation„
6) Bier ; Munch. Med. Wochenschrift. 76 Jg. 1929.
7) Bürbling. zit. n. Nakamura.
8) Canal, Erdheim ; zit. n. Nakamura.
9) Fraenkel ; Arch. f. klin. Chirurg. Bd. 150. 1928.
10) 堀内 ; 日本外科学会雑誌. 25回. 1924.
11) 藤木 ; 日本外科学会雑誌. 23回.
12) 古川 ; 日本外科学会雑誌. 30回.
13) Fontaine R. u. a., Die Med. Jg. Nr. 27, 28, 1952.
14) Hanau ; zit. n. Furukawa.
15) 兵頭 ; 東京医学会雑誌. 46巻 昭7.
16) 石原 ; 福岡医科大学雑誌. 29巻 昭11.
17) Ito K., 岡山医学会雑誌. 13年.
18) 加藤 ; 日本外科学会雑誌. 30回 昭4.
19) 河村 ; 最新医学. 1巻 3号 昭21.
20) Lauber ; Med, Welt. 1936.
21) Lorin-Epstein ; Arch. f. klin. Chirurg. Bd. 144. 1927.
22) 間島 ; 大阪医学会雑誌. 31回 昭7.
23) 光武 ; 長崎医学会雑誌. 14巻 昭11.
24) Marsiglia, Morgani ; z. n. Furukawa.
25) Morel ; zit. n. Furukawa.
26) 中村俊雄 ; 岡山医学会雑誌. 49年 昭12.
27) 中村，岡 ; 岡山医学会雑誌. 48年 昭11.
28) 奈良橋 ; 大阪医学会雑誌. 31巻 昭7.
29) 名倉 ; 日本整形外科学会雑誌. 6巻 昭6.
30) 中村一郎 ; 大阪医学会雑誌. 29巻 昭6.
31) 中隆 ; 十全会雑誌. 47巻 昭17.
32) 乃木 ; 北越医学会雑誌. 54巻 昭14.
33) 岡宏 ; 岡山医学会雑誌. 50年 昭13.
34) 岡宏 ; 岡山医学会雑誌. 51年 昭14.
35) Ollier ; z. n. Brooks Barney.
36) 小山田 ; 日新医学. 22年 昭8.
37) 小川 ; 日本外科学会雑誌. 26回 大14.
38) 太田 ; 熊本医学会雑誌. 19巻 昭18.
39) Palleri ; z. n. Furukawa.
40) 酒井 ; 愛知医学会雑誌. 41年 昭9.
41) 鈴木 ; 千葉医学会雑誌. 3巻 大14.
42) Ser ; z. n. Furukawa.
43) 杉山 ; 京都府立医科大学雑誌. 51年 昭27.
44) 澁沢 ; 診断と治療 41巻 3, 4, 号 昭28.
45) Steinlin ; Arch. f. klin. Chirurg. Bd. 60, 1900.
46) 高橋 ; 日新医学. 20年 昭5.
47) 東条 ; 福岡医科大学雑誌. 8巻.
48) Thompson, a. Swarts ; z. n. Furukawa.
49) 土屋 ; 日本整形外科学会雑誌. 13巻 昭13.
50) 山根 ; 日本整形外科学会雑誌. 6巻 昭6.
51) 山田 ; 化学療法研究所彙報. 4巻 昭25.
52) 山田 ; 日本病理学会会誌. 39巻 昭25.
53) Veillon ; z. n. Furukawa.

油 原 論 文 附 圖

Fig. Ⅰ 骨折2週日后白鼠に同種移殖
1週日后の肋骨組織の骨生成
(動物番号3)

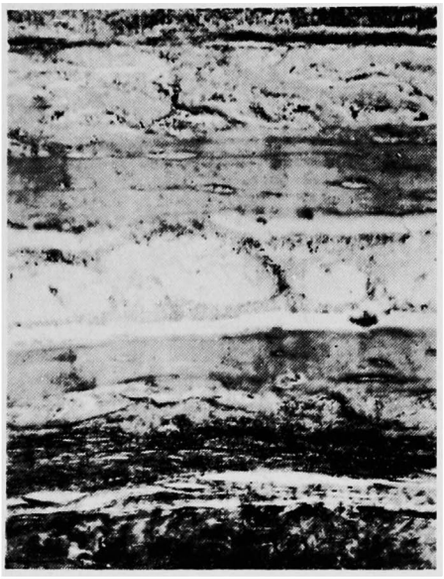

Fig. Ⅱ 骨折11日后に甲状腺摘出.
骨折2週日后に同種移殖, 1週日后の
肋骨組織の骨生成 (動物番号11)

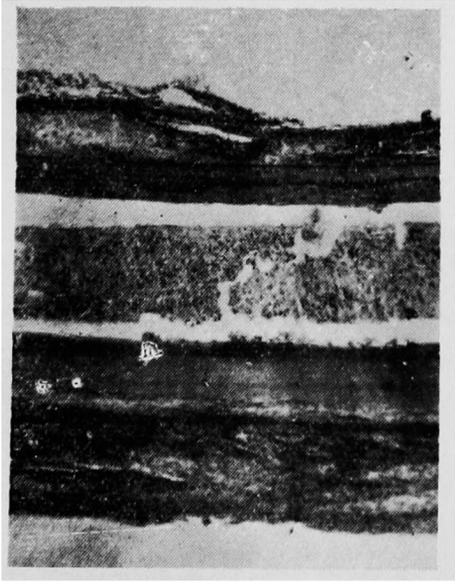

Fig. Ⅲ 骨折11日后に上皮小体摘出
骨折2週日后に同種移殖, 1週日后の
肋骨組織の骨生成 (動物番号13)