616.314-008.854 : 576.312

口腔剝離細胞における性染色質の研究

岡山大学医学部口腔外科教室（指導：渡辺義男教授）

中　谷　昌　慶

（昭和38年12月25日受稿）

緒　　論

1949年 Barr & Bertram[8] が猫の神経細胞核研究中，舌下神経の核小体に隣接して染色質の小体が雌にかぎり認められることを発見し，つづいて Barr et al.[9] は更に猫の各領域の神経細胞休止核について同様の事実を認めた．

最初この小体は Nucleolar Satellite[8][9] と仮称されたが，性との関連性が一層想像されるにいたつて Sex Chromatin（以下 SC と略す）と呼称された．

人類における SC の研究は，Moore, Graham & Barr (1953)[54] の皮膚表皮細胞についての研究に始まり，翌年 Moore & Barr[50] は人間の各種の組織および器官について調査し，性別により SC の発現率に著明なる差異を認めた．

その後人間を含めた各種哺乳類や他の動物の諸組織についての研究により，最近では一部を除く多くの哺乳類および鳥類に，核による形態学的差異が認められるが，爬虫類，両棲類には認められないと言われている[49]．

一方SCの検索法は直ちに臨床方面に応用され，性分化異常[12][18][19][32][36][43][54]や，羊水中の脱落細胞による胎児[3][28][31][71]の性別判定法には，簡略で価値ある画期的な補助診断法として賞用され，又死体の性別判定等の法医学的方面[1][23][56]にも応用されている．

さて腫瘍においては，SC は如何なる態度を示すのかという問題は興味深いが，これに関する研究は．Hunter & Lennox (1954)[24], Cruickshank (1955)[14] 等の奇形腫についての研究に始まり，ついで Moore[48]，その他の研究者[13][22][51][67][70][75][77][79][80] の報告が認められる．

しかるに口腔領域の腫瘍についての SC の検索は私の渉猟した範囲においては見あたらない．

そこで私は最初正常口腔粘膜剝離細胞について SC を種々検索した後，口腔領域の各種腫瘍の剝離細胞について調査し，又少数例ながら性分化異常および性器異常の患者に遭遇し，SC を検索する機会を得たので，その成績とを合せ，いささか興味ある知見を得たのでここに報告する．

I　正常口腔粘膜

実験材料

検査対象は岡山大学医学部口腔外科教室を訪れた外来患者および当科入院患者のうち性別の明かな正常口腔粘膜を有する80例（男性40例，女性40例，年令1才6月～69才）である．

実験方法

60例（男性30例，女性30例）について，同一人の頬粘膜，歯肉（下顎第1大臼歯頬側），舌縁を鋭匙にて軽く擦過して標本を採取．清拭せる載物ガラスに可及的に薄く均等に塗抹し，直ちに95％ Ethyl alcohol・ether 等量混合液にて2～24時間固定した．

染色は Moore[52] 等の Cresyl echt violet 染色法に従つた．その方法は以下の如くである．

1) 70％ Ethyl alcohol
2) 50％ Ethyl alcohol
3) 蒸溜水
4) 1％ Cresyl echt violet solution

以上いずれも約5分宛

5) 95％ Ethyl alcohol　2回分別
6) Absolute alcohol
7) Xylene
8) Balsam で封入

作製せる標本を油浸装置の下に，1500倍（対物鏡×100，接眼鏡×15）で鏡検した．

核濃縮や壊死に陥入り，核内構造の不明瞭な核は除外し，核膜明瞭で核内構造の鮮明なる核のみを対象とし，各々の核について顕微鏡の微動装置を操作して入念に照準を合わせながら，無作為に核100個数え，そのうちにSCを有する核の百分率を算定した．

SC の大きさの測定を行つたが，その計測法は1500倍（対物鏡×100，接眼鏡15）の油浸装置にして，載物卓子に載せガラス測微計を載せ，接眼鏡を

廻転して，載せガラス測微計および接眼測微計を平行になし，載せガラス測微計の1目盛が，接眼測微計の丁度10目盛に一致することを確認した後，載せガラス測微計を除去した．

なお載せガラスおよび接眼測微計はオリンパス製で，載せガラス測微計は 1mm を100等分せるものである．

顕微鏡は日本光学 STR 型を使用した．

実験成績

作製標本にみられる細胞は扁平上皮細胞で，細胞形質の染色されたものや，或は裸核の状態のものなど認められ，核は全体的に赤紫色に染色されていた．核膜はやや濃染され，染色質は赤紫色の微細顆粒として核内に比較的密に存在し，時には網状を呈した．

核小体は殆んど全ての核において目立たず，染色質顆粒とは区別不能であつた．

その他，淡赤色に染つた赤血球や，暗紫色に濃染した口腔内雑菌の認められる標本も散見された．

SC は核膜の内面に附着して存在し，その形態はⅠ型（三角型），Ⅱ型（平坦凸起型），Ⅲ型（扁平型），Ⅳ型（不定型）の4型に分類し得た．図1はこれらを模型的に示したものである．

各型いずれも突出面は核内方に向つていた．

図1　SC の形態（模式図）

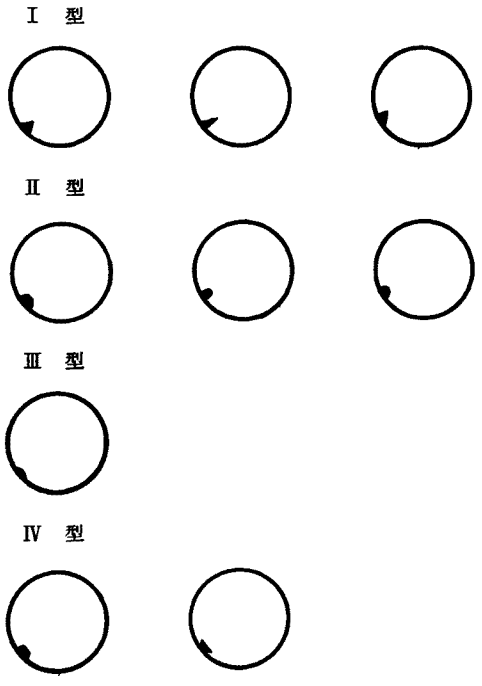

1. 女性（表1）

30例，年令1才6月～55才．

表1．女性の部位別による SC 発現率とその形態

部位＼頻度，形態	平均値	不偏分散	Ⅰ型	Ⅱ型	Ⅲ型	Ⅳ型
頬粘膜	23.5	42.25	63.5	22.1	13.9	0.5
歯肉	22.0	31.92	75.6	11.2	10.8	2.4
舌	21.6	33.06	78.0	11.0	11.0	0

註　不偏分散を除き，数値は%を示す．

(1) 頬粘膜

標本にみられた核をその最大径により大（14μ 以上），中（13～9μ），小（8μ 以下）の3型に大別すると，多くは中型であり，又核形は楕円形が大多数を占めた．

SC 発現率は12～38%，平均23.5%であつた．

形態はⅠ型が最も多く63.5%，ついでⅡ型22.1%，Ⅲ型13.9%，Ⅳ型0.5%の順でみられた．

SC の大きさは平均1.4×0.9μ（2.1×0.3μ）を示した．

なお SC の大きさは最大，最小径を以て表わし，（ ）内は最大および最小値を示す．

(2) 歯肉

頬粘膜におけると同様に中型の楕円核が最も多く認められた．

SC 発現率は12～34%，平均22.0%であり，形態はⅠ型が最も多く75.6%，ついでⅡ型11.2%，Ⅲ型10.8%，Ⅳ型2.4%等がみられた．

大きさは平均1.4×1.0μ（2.0×0.5μ）であつた．

(3) 舌

中型の楕円核が最も多く標本にみられた．

SC 発現率は13～36%，平均21.6%であつた．

Ⅰ型（78%），Ⅱ型（11%），Ⅲ型（11%）はみられたが，Ⅳ型は存在しなかつた．

大きさは平均1.5×1.0μ（2.2×0.5μ）であつた．

なお各部位における SC 発現率は正規確率紙においてそれぞれ略々直線をなしたので，信頼度95%における棄却限界を求めてみた．

公　式

$$\bar{x}+\mu\sqrt{\frac{N+1}{N}F_0}\geqq x_0\geqq\bar{x}-\mu\sqrt{\frac{N+1}{N}F_0}$$ 73)

$\bar{x}$：大きさはNの試料の標本平均

μ^2：不偏分散

N：例数

F_0：F表より　F^1_{29} (0.05)

上記の公式を用いて次の如き数値を得た.

頬粘膜　$10.04 \leqq x_0 \leqq 36.96$

歯　肉　$10.30 \leqq x_0 \leqq 33.70$

舌　　$9.70 \leqq x_0 \leqq 33.50$

2. 男性（表2）

30例，年令3～69才.

表2．男性の部位別による SC 発現率とその形態

部位＼頻度，形態	平均値（%）	不偏分散	Ⅰ型	Ⅱ型	Ⅲ型	Ⅳ型
頬粘膜	0.27	0.06	5	3	0	0
歯肉	0.13	0.01	2	0	0	2
舌	0.20	0.05	3	2	0	1

註形態における数値は30例中の SC の個数を示す.

SC 発現率は頬粘膜，歯肉および舌共に女性に比較して非常に低率を示し，0～2%であつた.

形態はⅠ型，Ⅱ型，Ⅳ型がみられたが，Ⅲ型は全く認められなかつた.

大きさは頬粘膜で平均1.3×0.7μ (1.8×0.4μ)，歯肉で平均1.4×0.8μ (1.6×0.5μ)，舌で平均1.4×0.8μ (2.0×0.4μ) であり，各部位による大きさの差異は認められない.

3. Feulgen 染色

SC の成分が DNA よりなるといわれている事実を確認するため本染色を実施した．すなわち正常口腔粘膜を有する20例（男性10例，女性10例，年令 8～46才）について，その頬粘膜を鋭匙にて軽く擦過して材料を採取．塗抹標本を作製.

その固定および染色法は以下の如くである.

1) 火焔固定
2) 加水分解（1規定 HCl 溶液にて 50°C，10分間）
3) Schiff 試薬　　1時間30分
4) 亜硫酸で洗滌　10分間宛　5回
5) 蒸溜水で洗滌
6) 脱水
7) Xylene
8) Balsam で封入

標本にみられる核は薄赤紫色に染色され，染色質は微細顆粒として核内に比較的緻密に存在し，核小体および細胞形質は認められなかつた．核小体の位置したと思われる部は小円形の無染色領域として核内に認められる場合もあつた.

SC は暗紫色乃至赤紫色に染色され，核膜の内面に位置し，その染色濃度，位置，形態より常染色質とは容易に鑑別出来た.

SC の算定法は前掲と同様である.

発現率は女性で13～30%，平均20.7%，男性で 0～2%，平均0.5%であつた.

SC の形態はⅠ型が最も多く，ついでⅡ型，Ⅲ型であり，その各頻度は Cresyl echt violet 染色の場合と殆んど変りはなかつた.

なおこの染色法では核小体が染色されぬため，核内に遊離の状態で存在する SC を染色濃度，大きさ，形態等を指標として入念に調査したが，それとおぼしき顆粒は核内に認められなかつた.

Ⅱ　口腔領域の腫瘍

実験材料

昭和36年10月より昭和38年10月までに，岡山大学医学部口腔外科教室に於て，外来および入院患者として取扱つた腫瘍患者のうち70例（良性腫瘍35例，悪性腫瘍35例）について SC を検索した.

性別は男性39例，女性31例，年令は9～76才である.

実験方法

口腔内に患者の病巣が直視可能なる場合は，その病巣表面より壊死組織等を綿球にて除去清掃後，鋭匙にて擦過し，又直視不可能なる場合は，外科的手術により摘出された腫瘍組織より鋭匙にて擦過し，清拭せる載物ガラス上に可及的に薄く均等に塗抹した．塗抹後乾燥せしめることなく直ちに95% Ethyl alcohol・ether 等量混合液にて2～24時間固定した後，前掲の Cresyl echt violet 染色を施行した.

核濃縮や核膜極端に肥厚せるもの，濃染して核内構造の不明瞭なる核は対象より除外した.

SC の鏡検法，判定規準，百分率算定法，大きさの測定法等は正常口腔粘膜におけるものに準じた.

実験成績

1. 良性腫瘍（表3，4）

男性17例，女性18例で，年令は5～65才である.

歯根嚢胞（男性8例，女性7例）

多くの場合細胞形質はみられず裸核の状態で，核は赤紫色に染色され，核膜および核内構造は明瞭である.

核小体は一般的に認められないが，時には著明なる核小体が存在する症例もあつた.

標本には大きさ中型の楕円核が最も多くみられた

表 3. 女性の良性腫瘍における SC の発現率，形態，大きさ

No.	症例	性	年令(才)	組織診	発現率(%)	形態				大きさ(μ)	備考
						I型	II型	III型	IV型		
1	宮坂	♀	26	歯根嚢胞	25	9	12	4	0	1.6×1.2(2.5×1.0)	
2	伏見	♀	52	〃	17	6	8	2	0	1.4×1.1(2.0×1.0)	A
3	長尾	♀	24	〃	13	6	4	3	0	1.3×0.8(1.6×0.5)	
4	渡辺	♀	58	〃	20	10	4	6	0	1.5×0.9(2.2×0.7)	
5	谷口	♀	16	〃	17	10	0	7	0	1.4×0.8(2.0×0.6)	
6	森山	♀	38	〃	30	18	4	4	4	1.3×0.8(2.0×0.6)	
7	橋本	♀	32	〃	26	12	12	0	2	1.7×1.3(2.5×0.8)	
8	山根	♀	9	濾胞性歯嚢胞	17	10	3	3	1	1.2×1.0(1.5×0.8)	
9	堺井	♀	36	〃	20	16	0	4	0	1.4×0.8(2.0×0.3)	
10	木山	♀	18	〃	6	3	0	2	1	1.4×0.9(2.0×0.7)	
11	館上	♀	25	エナメル上皮腫	25	8	13	4	0	1.4×0.9(2.0×0.8)	
12	大野	♀	23	〃	32	20	6	6	0	1.1×0.8(1.4×0.5)	
13	山下	♀	16	〃	41	18	14	6	3	1.5×1·0(2.0×0.5)	
14	渡辺	♀	60	良性唾液腺混合腫瘍	19	9	8	2	0	1.6×1.2(2.0×0.8)	
15	八木	♀	14	骨芽細胞腫	15	9	3	2	1	1.4×1.0(2.0×0.6)	
16	藤田	♀	25	良性単純嚢胞	31	20	5	2	3	1.3×0.9(1.8×0.6)	
17	掛谷	♀	36	線維腫	4	4	0	0	0	1.3×1.0(1.5×1.0)	
18	目木	♀	59	乳頭上皮腫	32	26	3	4	0	1.2×0.9(2.0×0.3)	A

註 A：同一核に SC 2個存在する核を含む. B：同一核に SC 2～4個存在する核を含む.
表4，5，6もこれに準ず.

表 4. 男性の良性腫瘍における SC の発現率，形態，大きさ

No.	症例	性	年令(才)	組織診	発現率(%)	形態				大きさ(μ)	備考
						I型	II型	III型	IV型		
1	木庭	♂	50	歯根嚢胞	1	1	0	0	0	1.3×1.0	
2	中谷	♂	37	〃	4	3	0	1	0	1.1×0.7(1.3×0.5)	
3	沖田	♂	31	〃	2	1	1	0	0	1.5×1.2(2.0×1.1)	
4	原田	♂	52	〃	2	1	1	0	0	1.4×1.2(1.8×1.2)	
5	難波	♂	16	〃	0	0	0	0	0		
6	今田	♂	21	〃	0	0	0	0	0		
7	二見	♂	53	〃	6	4	2	0	0	1.3×0.9(1.5×0.7)	
8	前田	♂	47	〃	2	2	0	0	0	1.9×1.6(1.9×1.2)	
9	中村	♂	17	濾胞性歯嚢胞	3	3	0	0	0	1.3×1.0(1.6×0.8)	
10	北村	♂	10	〃	2	2	0	0	0	1.2×0.6(1.3×0.4)	
11	大賀	♂	9	〃	2	1	1	0	0	1.4×0.9(1.4×0.8)	
12	吉田	♂	5	〃	2	2	0	0	0	1.5×1.1(1.6×1.0)	
13	木村	♂	31	エナメル上皮腫	3	2	1	0	0	1.9×1.1(3.0×1.1)	
14	須田	♂	37	〃	1	1	0	0	0	1.2×0.9	
15	三村	♂	65	良性唾液腺混合腫瘍	0	0	0	0	0		
16	竹原	♂	30	粘液嚢胞	2	2	0	0	1	1.4×1.1(1.6×0.8)	A
17	石井	♂	37	皮様嚢腫	0	0	0	0	0		

が，その他円形，長径大なる楕円核も存在した．

極く一部の核に SC 類似の染色質塊が核膜の内面に2～3個附着していたが，形態および大きさの点より SC と区別し得た．しかしながら症例 2（女性）において1個の核に2個の SC を明かに認めた．

女性では SC 発現率は13～30%，平均21.1%を示した．

形態はⅠ型が最も多く認められ，大きさは平均 1.5×1.0μ（2.5×0.5μ）であつた．

男性では発現率は0～6%，平均 2.1 %を示した．

大きさに関しては女性と殆んど差異は認められない．

濾胞性歯嚢胞（男性4例，女性3例）

標本にみられる細胞は，殆んど全て裸核の状態であり，核形および大きさは正常口腔粘膜の扁平上皮と殆んど差異はみられない．ただし時には長径大なる大型の楕円核が認められた．

女性では発現率は6，17，20%で，形態はⅠ型が最も多く，ついでⅢ型，Ⅱ型，Ⅳ型がみられた．男性では2～3%，平均2.3%であつた．

大きさは女性で1.3×0.9μ（2.0×0.3μ），男性で 1.4×0.9μ（1.6×0.8μ）をそれぞれ示し，男女による大きさの差異はみられない．

エナメル上皮腫（男性2例，女性3例）

類円，類楕円，円形，楕円，長径大なる楕円等種々なる核形が認められた．核の大小不同はみられたが，核膜の著明なる肥厚等はなかつた．

殆んど全ての場合裸核の状態であつた．核小体は時には1個，稀に2個みられた．女性では SC 発現率は25～41%，平均32.7%を示し，形態はⅠ型，Ⅱ型が多かつた．

大きさは平均1.3×0.9μ（2.0×0.5μ）であつた．

男性では発現率は1，3%をそれぞれ示した．

大きさが3.0×1.1μ なる大きなものも稀には認められることもあつたが，平均は 1.6×1.0μ を示した．

良性唾液腺混合腫瘍（男，女性各1例）

標本にみられる細胞は多くの場合大きさが中型で，核型は楕円乃至円形であつた．核の大小不同はみられなかつた．核小体は通常認められないが，時には1～2個存在する核もみられた．

女性では SC 発現率は19%，男性では0%を示した．

SC の形態はⅣ型が全く認められず，Ⅰ型，Ⅱ型が大半を占めた．大きさは平均 1.6×1.2μ（2.0×0.8μ）であつた．

粘液嚢胞，皮様嚢腫，骨芽細胞腫，良性単純嚢胞，線維腫，乳頭上皮腫（各1例）

女性に発生した骨芽細胞腫，良性単純嚢胞，線維腫，乳頭上皮腫の SC 発現率はそれぞれ15，31，4，32%を示した．線維腫の症例は SC 発現率が非常に低率であつた．

SC の形態はⅠ型が最も多く認められた．

大きさは平均1.3×1.0μ（2.0×0.3μ）であつた．

男性に発生した粘液嚢胞，皮様嚢腫の症例では SC 発現率は0，2%をそれぞれ示した．

なお粘液嚢胞，乳頭上皮腫の症例において，同一の核に SC が2個認められる核が各1個存在した．

2. 悪性腫瘍（表5，6）

男性22例，女性13例合計35例．年令は12～76才．

内訳は癌腫26例，肉腫 6 例，悪性黒色腫，悪性 Hürtle 細胞腺腫，悪性血管内皮腫各1例である．

なお細胞診の判定基準は Papanicolaou 分類[65]に従い，次の5級に分けた．

Class Ⅰ．異型または異常(atypical or abnormal)細胞の欠如．

Class Ⅱ．異型細胞所見あるも，悪性の徴なし．

Class Ⅲ．悪性が疑われる細胞所見ではあるが，決定的ではない．

Class Ⅳ．細胞所見に悪性の疑い強し．

Class Ⅴ．細胞所見決定的に悪性．

癌腫（男性19例，女性7例）

組織型は扁心上皮癌25例，腺癌1例である．

標本にみられる細胞の大半は裸核で，しかも核の大小不同，核形態の異常即ち不規則な外形をしたものが著明に認められ，時には分葉乃至分芽状のものもあつた．核膜が極端に肥厚したために核質との境界不明瞭の如き細胞は余り認められず，又出現してもかかる核では SC の判定困難なるため対象より除外した．

女性では SC 発現率は18～40%，平均27.9%であり，形態はⅠ型が大半を占めたが，Ⅲ型，Ⅱ型，Ⅳ型もみられた．

大きさは平均1.3×1.0μ（2.2×0.4μ）であつた．

男性においては SC 発現率は 1～7%，平均3.1%であり，形態はⅠ型が最も多くみられ，Ⅱ型，Ⅲ型，Ⅳ型も時々認められた．

19例中17例において SC の大きさを測定したが，平均1.5×1.0μ（3.0×0.4μ）でつた．

表 5. 女性の悪性腫瘍における SC の発現率，形態，大きさ

No.	症例	性	年令(才)	組織診	細胞診	発現率(%)	形態				大きさ(μ)	備考
							I型	II型	III型	IV型		
1	内樋	♀	72	扁平上皮癌	IV	22	15	3	3	1	1.2×1.0(1.8×0.8)	
2	伊藤	♀	50	〃	V	18	9	8	1	0	1.4×1.2(2.2×0.6)	
3	池上	♀	37	〃	IV	21	15	3	3	0	1.2×1.0(1.9×0.9)	
4	清水	♀	65	〃	V	37	25	0	12	0	1.3×0.9(1.5×0.6)	
5	真部	♀	34	〃	III	24	15	6	0	4	1.5×1.0(2.1×0.5)	A
6	重松	♀	43	〃	V	33	15	14	6	1	1.5×0.9(2.1×0.4)	A
7	松木	♀	52	腺癌	IV	40	28	7	5	0	1.3×1.0(2.0×0.5)	
8	八杉	♀	12	円形細胞肉腫	V	18	14	3	0	1	1.3×1.0(2.0×1.0)	
9	三井	♀	59	線維肉腫	IV	23	15	2	4	2	1.2×1.1(1.9×0.8)	
10	村田	♀	51	〃	IV	37	29	5	11	3	1.5×0.9(2.2×0.4)	B
11	三宅	♀	36	〃	V	22	14	7	1	0	1.6×1.0(3.0×0.9)	
12	岩田	♀	63	悪性黒色腫	V	24	16	4	4	0	1.2×0.9(2.0×0.5)	
13	坂本	♀	42	悪性 Hürtle 細胞腺腫	III	30	8	13	3	9	1.3×1.0(2.0×0.7)	A

表 6. 男性の悪性腫瘍における SC の発現率，形態，大きさ

No.	症例	性	年令(才)	組織診	細胞診	発現率(%)	形態				大きさ(μ)	備考
							I型	II型	III型	IV型		
1	塩見	♂	76	扁平上皮癌	IV	7	4	2	2	0		A
2	藤島	♂	58	〃	V	5	4	0	1	0	1.1×0.8(1.5×0.6)	
3	山本	♂	72	〃	IV	4	4	0	0	0	1.1×0.9(1.3×0.4)	
4	為房	♂	60	〃	V	3	1	1	1	0		
5	藤原	♂	46	〃	IV	1	1	0	0	0	1.2×0.9	
6	難波	♂	49	〃	V	2	2	0	0	0	1.7×1.1(2.0×1.0)	
7	井上	♂	49	〃	V	2	1	1	0	0	2.5×1.3(3.0×0.8)	
8	藤井	♂	51	〃	IV	1	1	0	0	0	1.3×1.0	
9	矢形	♂	68	〃	III	1	0	1	0	0	2.0×1.4	
10	平松	♂	50	〃	IV	2	2	0	0	0	1.5×0.9(1.5×0.8)	
11	小野田	♂	69	〃	IV	3	2	0	0	1	1.8×1.0(2.0×0.8)	
12	南	♂	34	〃	IV	1	1	0	0	0	1.2×1.0	
13	井上	♂	76	〃	V	1	0	1	0	0	2.9×1.6	
14	森光	♂	62	〃	V	3	3	0	0	0	1.8×1.4(2.5×0.8)	
15	新名	♂	54	〃	V	6	3	1	2	0	1.3×0.9(2.3×0.5)	
16	井汲	♂	54	〃	V	6	3	3	0	0	1.2×0.9(1.4×0.8)	
17	五郎畑	♂	57	〃	IV	1	1	0	0	0	1.3×0.9	
18	大内	♂	54	〃	IV	6	6	0	0	0	1.1×0.9(1.2×0.7)	
19	西田	♂	58	〃	V	3	2	0	0	1	1.8×1.1(2.0×1.0)	
20	一見	♂	30	円形細胞肉腫	V	6	5	1	0	0	1.3×1.0(1.5×0.8)	
21	向後	♂	42	紡錘細胞肉腫	V	1	1	0	0	0	1.8×1.1	
22	富田	♂	66	悪性血管内皮腫	V	0	0	0	0	0		

なお症例1(男性)，症例5，6（各々女性）において同一の核にSC 2個存在する核が稀ではあるが存在した．

肉腫（男性2例，女性4例）

組織型は円形細胞肉腫2例，紡錘細胞肉腫1例，線維肉腫3例である．

標本にみられる細胞の多くは裸核の状態で核形は類円形，類楕円形，紡錘形等種々なる形態が認められた．

核の大小不同，異型性は癌腫に比較してやや少く，核内構造は一般的に癌腫より明瞭であつた．

女性ではSC発現率は18～37%，平均25%で，その形態はⅠ型が最も多く，ついでⅢ型，Ⅱ型，Ⅳ型の順でみられた．

SCの大きさは平均1.4×1.0μ（3.0×0.4μ）であつた．

男性ではSC発現率は1，6%，平均3.5%で，その形態はⅠ型が大半を占めたが，Ⅱ型，Ⅳ型がみられることもあつた．

大きさは平均1.5×1.1μ（1.8×0.8μ）を示した．

なお症例10（女性）では同一の核にSC 2～4個存在する核が稀にみとめられた．

悪性黒色腫（女性1例）

432の唇，頬側より口蓋にまたがつて歯肉に分葉状に生じた鳩卵大の腫瘍である．

核形態は円形，類円形，紡錘形，おたまじやくし形等がみられ，核の大小不同は著しく，核小体は形不規則で，その異常肥大せるものもあつた．

細胞形質が認められる細胞では，多くの場合細胞形質内に黒色の色素沈着がみられた．核内に多量の黒色の色素沈着が存在する核は，SCの鑑別不能なるため対象より除外した．

SC発現率は24%を示し，形態はⅠ型が多く，ついでⅢ型，Ⅱ型の順にみられたが，Ⅳ型は存在しなかつた．

大きさは平均1.2×0.9μ（2.0×0.5μ）であつた．

悪性 Hürtle 細胞腺腫（女性1例）

核の大小不同は認められたが，異型性は軽度であつた．核小体が全くみとめられぬものや或は1～3個存在する核などが標本内に混在した．

SC発現率は30%を示し，その形態はⅡ型が最も多く，ついでⅣ型，Ⅰ型，Ⅲ型がみられた．

なお同一の核にSC 2個存在するものが3個みられた．

大きさは平均1.3×1.0μ（2.0×0.7μ）であつた．

悪性血管内皮腫（男性1例）

大多数の核は裸核の状態としてみられ，細胞形質の認められる細胞では，細胞形質は狭少で，その辺縁は不明瞭なものが多かつた．

核は円形乃至類楕円形で，核膜の肥厚せるものは少く，染色質は顆粒状及至網状に配列し，その染色性は多少不均等であつた．核小体は肥大著明で，数は通常1個であるが時には2～3個存在する核もあつた．

SCはみられない．

Ⅲ　性分化異常および性器異常

外陰部の形態その他から男，女性の決定困難なる場合，臨床的に正しく性を決めることは常に容易とはいえない．従来この様な場合には試験開腹術による内部性器の状態，あるいは性腺の組織学的検査によつて生来の性別（genetic sex）の判定が行われていた．

ところが前掲の如くBarr達が，体細胞におけるSCの検索により，性別判定法を発表して以来，極めて簡単な検査法として性分化異常等の性別判定に利用されてきている．

私も少数例ではあるが，性分化異常および性器異常の患者の口腔頬粘膜上皮細胞よりSC検索による性決定を行い，以下の成績を得た．

実験材料

岡山大学医学部泌尿器科，産婦人科および小児科教室を訪れた外来および入院患者で，外陰部その他より臨床的に性決定困難なる14例についてSCを検索した．

実験方法

患者の頬粘膜を鋭匙にて軽く擦過して標本を採取し，清拭せる載物ガラスに可及的に薄く均等に塗抹した．固定および染色法，鏡検法，SC算定法等は全て正常口腔粘膜におけるSCの研究に準じた．

実験成績（表7）

正常口腔粘膜におけるSCの私の研究成績より得た棄却限界の数値と，他の研究者の報告(表8参照)とよりSC 10%以上出現した場合を女性，5%以下の場合を男性，その中間を判定困難と一応定めた．

症例はいづれも典型的なものであつた．但し症例14は臨床的にTurner症候群の疑があつたが，諸種の検査の結果幼時に罹患せる結核による発育不全と決定されたものであり，SC発現率は11%を示し，女性型であつた．

表 7. 性分化異常および性器異常患者における SC

No.	症例	性	年令(才)	紹介科名	診断名	発現率(%)	形態				性染色体
							I型	II型	III型	IV型	
1	藤原	♀	9	泌尿器科	女性仮性半陰陽	25	12	4	8	1	
2	重松	♀	3	小児科	〃	15	11	2	0	2	XX
3	松野	♂	1.4	泌尿器科	停留睾丸	2	2	0	0	0	
4	永瀬	♂	5	〃	〃	1	1	0	0	0	
5	小川	♂	4	〃	〃	3	3	0	0	0	
6	田中	♂	3	〃	尿道下裂	0	0	0	0	0	
7	藤井	♂	45	〃	仮性 klinefelter 症候群	4	2	2	0	0	
8	青江	♀	21	産婦人科	Turner 症候群	5	3	0	1	1	XO
9	原田	♀	31	〃	〃	13	4	3	6	0	XX/XO/XY
10	佐々木	♀	16	〃	〃	4	3	0	1	0	XO
11	伝道	♀	28	〃	児態症	2	1	1	0	0	X_{Δ}
12	花本	♀	6	〃	〃	16	10	6	0	0	
13	苒	♀	21	〃	局部的児態症	15	10	1	1	3	
14	矢木	♀	11	〃	Turner 症候群の疑	13	7	1	5	0	

2例の女性仮性半陰陽（症例1，2）では SC 発現率は15，25%でいずれも女性型を示した．

停留睾丸3例（症例3，4，5），尿道下裂1例（症例6）はそれぞれ SC 発現率1，2，3，0%を示しいずれも男性型であつた．

1例の仮性 klinefelter 症候群（症例7）は，45才の男性で妻子あるが，数カ月前より性格女性化し，又女性化乳房となる．現在無精子症で，右側睾丸は萎縮性である．

SC 発現率は4%で男性型を示した．

3例の Turner 症候群（症例8，9，10）では SC 発現率は5，13，4%で2例は男性型を，1例は女性型を示した．SC 男性型を示したものでは性染色体は XO 型，女性型を示したものでは XX/XO/XY 型であつた．

2例の児態症（症例11，12）では SC 発現率は2，16%で前者は男性型を示し，その性染色体は X_{Δ} であつた．後者は女性型を示した．

1例の局部的児態症（症例13）では SC 発現率は15%で女性型を示した．

なお上記の性染色体は本学医学部小児科教室において決定されたものである．

総括考按

I 研究方法

Barr & Bertram[8] により1949年猫の神経核に発現された SC が，Moore その他により人間の体細胞の休止核においても確認されると，胎性予知，性分化異常など主として臨床的検査法として SC の研究は発達してきた．

文献的にこれらの研究法を回顧すると以下のごとくにわけられる．

皮膚組織法

Moore, Graham & Barr (1953)[54] が人体皮膚組織に SC 検索を行い，半陰陽症状の鑑別診断に臨床的に価値があると発表したのに始り，つづいてこの信頼性は直ちに Hunter & Lennox (1954. 英), Marberger (1954. 米), Decourt et al. (1954. ブラジル), Hinglais, H. & Hinglais, M. (1955. 仏), Carpentier et al. (1955. オランダ), Ehrengut (1955. 独), Tavares (1955. ポルトガル), Stevenson (1955. アルゼンチン) 等により確認され (Moore[49] による)，その後多数の追試者があり，本邦においても落合・金井[59]，土屋・岡[78]，金井[32]，児玉[36]，高野[74]，足利[5] 等の報告がみられる．

これらの方法は組織片を得るために小手術が必要で，患者に苦痛を与える事を避け得ない．

血液塗抹法

Davidson & Smith 1954)[15] が，中性多核白血球に性により差異があることを発見したことにより，この研究は始まつた．即ち中性多核白血球に女性特有の所謂「太鼓撥」(Drumstik) が38個に1個の割で認められるが，男性には全く認められず，従つて性差異が中性多核白血球に可能であるとし，これは

Barr 等の指摘した SC と同一のものであろうと推定した.

その後 Brigg & Kuppermann (1956), Harnack & Strietzel (1956), Sun & Rakoff (1956), Peiper u. Oehme (1956), Tenczar & Streitmatter (1956), Wiedermann, Romatowski u. Tolksdorf (1956) 等により追試され (熊切他[38] による), 本邦に於ても稲野他[25], 児玉[36], 岩田他[26], 熊切他[38] 等の報告が認められる.

しかしながら中性多核白血球には Drumstik 類似の種々なる小附属物が存在する故に標本の解釈に熟練と, 且つ検査に時間を要する欠点がある[38].

剝離細胞塗抹法

Moore & Barr (1955)[52] は頬粘膜の塗抹標本を Papanicolaou 固定液で処理し, Cresyl echt violet 液で染色して SC を鏡検し, 表皮切片組織に代え得ることを認めた.

Marberger, Boccabella & Nelson (1955)[42] は口腔粘膜の塗抹標本に, Feulgen 染色を使用し, 塗抹法の有用性を述べている. 又 James (1956)[28] は羊水中の脱落細胞より, Carpentier (1955)[11] は膣および尿道粘膜よりの塗抹成績を報告している.

上述の如く塗抹法は1955年に始まり, ついでその他の研究者[2)20)] の報告がみられる.

本邦に於ては庄子他 (1956)[72] が口腔粘膜剝離細胞および羊水中の細胞についての検査成績を, 鈴木他 (1956)[71], 安藤 (1956)[4] は羊水中の細胞について, 中館他 (1956)[56] は生体および死体の口腔粘膜の塗抹成績を, 児玉 (1958)[36] は口腔および尿道粘膜塗抹成績を報告している.

いづれにせよ, これら剝離粘膜細胞は材料の採取, 標本の作製容易で, 鏡検に好都合であるため, 臨床的にこの検査法が広く用いられている.

II　正常口腔粘膜

1. 発現率

SC の研究のため従来使用された口腔粘膜は頬粘膜であり, その他の部位での SC の研究は私の渉猟した範囲では Marwah & Weinmann[44] の歯肉組織の研究があるのみで, 部位別による詳細な報告はみあたらない.

以上の点よりして私は部位による SC の出現頻度について検索したが, 女性の頬粘膜では23.5±6.50%, 歯肉で22.0±5.65%, 舌で21.6±5.75%であつた. 5%の危険率で t 検定を行つたところ, 各部位による SC 発現率には有意差は認められなかつた.

男性では部位如何に拘らず, SC 発現率は 0～2% (平均約0.3%以下) であり, 女性とは明瞭な差異が認められた.

Cresyl echt violet 染色法を使用した他の研究者の頬粘膜塗抹標本よりの SC 発現率を示したものが表 8 である.

以上にみられるごとく女性の SC 発現率に関しては報告者によりかなりの差異が認められる.

中館他[56] はこの点に関して, 染色等の技術的な問題, SC の判定基準の問題等に起因するのではないかと述べている.

2. 位置

SC の核内位置については, 1) 核膜に附着せるもの, 2) 核内に遊離の状態で存在せるもの, 3) 核小体に隣接せるもの, 4) 極めて稀なから2個存在するもの等に分題できるといわれ, Klinger[34], 足利[5], 沢野[69] 等は modified thionin 染色, Feulgen 染色とライト緑の重染色を施した組織標本でそれぞれそ

表 8.　Cresyl echt violet 染色による SC 発現率

報告者	年代	発現率 (%)	
		男性	女性
Moore & Barr[52]	1955	0	40～60
庄子他[72]	1956	0～6(0.9)	20～74(55.2)
中館他[56]	1956	0～2(0.38)	8～43.5(19.73)
Greenblatt et al.[16]	1956	2.78	49.10
佐藤・片山[68]	1957	0～6(1.3)	22～64(44.3)
中川[57]	1960	0～1.7(1.0)	19.0～27.7(23.4)
中谷	1963	0～2(0.3)	12～38(23.5)

註 ( ) 内は平均値

の成績を報告し，そのうちでも核膜に附着せるものが大半を占めたと述べている．

私の標本では核小体が識別されることは殆んどなかつたので，核小体に隣接せるSCは確認できず，核内を注意深く観察したが遊離型と思われるものも存在しなかつた．Feulgen 染色を施行した標本においても遊離型は認められぬため，核膜に附着せるSCが本研究では対象となつた．

3. 形態

SCの形態について文献にみられる呼称を列記すれば，平坦凸起 (Planoconvex)，扁平，円盤状，ベル状，円形，円錘形，半球状，卵円形，亜鈴状，三角形，尖角状，V字型，ピラミッド形等あり，同一形が報告者により別名で呼ばれている事が推測される．

私は便宜上4型即ちI型（三角型），II型（平坦凸起型），III型(扁平型)，IV型(不定型)に分類した．

Moore & Barr[50] は人間の各種の組織についてSCを検索した結果，Planoconvex type が多かつたと記述し，Klinger[34] は羊膜上皮および結合織の核において，安藤[3] は羊水中の脱落細胞核で同様の事実を報告している．

又 Marberger et al.[42]，庄子他[72] 等は口腔粘膜塗抹標本で Planoconvex type が多く認められたと報告している．

私の成績では部位如何に拘らずI型が最も多く認められ過半数を占め，ついでII型，III型，IV型の順に減少した．

個々の症例においても殆んど全てにI型が最も多く認められた．

なお James[29] はSCは2個の竿状のものが，種々なる形に結合したものとして，しばしば認められ，原則としてその両端が融合し，V 字形，U 字形を形成する．この事は Klinger[35] が記載する SC の bipartite characteristic に相当するものと考えられる．しかし人間の口腔粘膜ではSCの2個に分れたものは殆んど認められぬとも James[29] は報告している．私の症例でもこの様な2個に分れたSCは見あたらず，全例中僅かに1個それに類似の形態が認められたにすぎなかつた．

4. 大きさ

口腔粘膜のSCの大きさに関しては，単に約 1μ と記載せる報告が多い．

Moore & Barr[52] は頬粘膜において平均1.2×0.7μ であつたと記載している．

私の症例では女性の頬粘膜で平均1.4×0.9μ，歯肉で1.4×1.0μ，舌で1.5×1.0μ であつたが，微小物体測定に伴う誤差を考慮すれば，部位による大きさの差異はないものと思う．

男性に認められたものも大きさに関しては女性と差異は殆んどなく，女性にみられたSCの大きさより非常に小さいという様な所見はなかつた．

Klinger[49] は雄 Gorilla の口腔粘膜のSCは，大きさが人間のより幾分大きいことをみとめ，これはX染色体がこの動物では最大であるという事実によると想像している．

5. 成分

SCがDNAを含むものであることは，Feulgen 染色法を使用した Moore & Barr[50]，Marberger et al.,[42] Klinger[34] その他の研究者により証明され，私も同様な事実を確認した．

James[30] は猫の副腎皮質，猫および兎の腸間膜を DNAase で処理した後，Methylgreen-pyronin 染色を施してSCにRNAも含まれることを指摘し，又その量に変化があると記載している．

私は浜崎[21] の石炭酸フクシン沃度法（そのうち核染色は Cresyl echt violet 使用）により15例の女性口腔頬膜塗抹標本の染色を行つたところ，SCの発現率は1～4％（平均3.6％）を示し，またその形態もやや不明瞭なるものが多かつたので，SCがFeulgen 染色陽性であることを考え併せれば，低分子の DNA よりも高分子の DNA をSCは多く含むのではないかと思うが，このことはこれのみでは断定できぬ．

6. 由来

SCの由来に関しては，Moore & Barr(1955)[51]は女性体細胞の2個のX染色体の異染色質部分（heterochromatin）が互に融合し，これは休止核では緻密な濃染状態で留つていると仮定し，Y染色体は大きさが小さい故，XY 染色体を有する男性核では認めうる大きさの染色質塊を形成しないとした．

Klinger (1957)[34] は胎児および胚体外膜等におけるSCの研究で，SCはホルモン等の如き環境的なものに影響されるものではなく，遺伝的に決定されるものであり，上述の Moore & Barr[51] と同じく女性の2個のX染色体の異染色質部分の融合により生ずるものと想像した．

この仮説はSCの bipartite characteristic の観察等により支持され，一般に承認されてきた．

然るに最近の染色体研究の進歩と共に，新しい説が出現した．

すなわち Kosin & Ishizaki (1959)[37] が家鶏の雌の染色体は XO 型であるのに，X染色体が異常凝縮し，SC としてみられることを観察した．

Ohno et al. (1959)[62] は鼠肝細胞の研究で，雌では2個のX染色体のうち1個のみが異常凝縮をしたが，雄ではX, Y いずれの染色体も異常凝縮をしない事を観察し，又X染色体は異常凝縮の際例外なしに折り曲げられたような形を呈するので，この事は前掲の SC の bipartite characteristic 即ち休止核で SC が2個の外観を示す事に対する説明も可能であるとした．

又 Ohno & Hauschka (1960)[61] も鼠乳腺癌の研究で，2個の性染色体のうち1個が異常凝縮を示すことを確認している．

Grumbach et al. (1960)[17]，森島 (1960)[55] は XO 型性染色体を有する Gonadal dysgenesis の患者が SC 陽性であることを発見した．

これら上記の如き観察により SC は2個のX染色体よりも1個のX染色体より派生するものであるという説が有力となつてきており，Ohno (1963)[60] によれば SC は全長にそつて濃染された1個のX染色体だと述べている．

私は本研究に於て男性に認められた SC の大きさが女性のそれの半分に近い様な所見はなく，大きさの差異を殆んど認め得なかつたので，SC は1個のX染色体に由来するという説に賛意を表する．

ともあれ SC が1個のX染色体に由来するものか，或は2個のX染色体に由来するものかはなお議論の余地があると思えるが，X染色体に関係のあることは確実のようである．

なお由来とは少し問題が異なるが，SC が男性よりの核に稀ではあるが認められたり，女性より採取せる細胞核に認められるものと，認められぬものがある理由を，Klinger[34] は異常分裂の結果であろうと推測し，James[29] は核の変性等に起因を求めている．また Barr & Carr[10] は不明な生物学的因子が影響を与えているとしている．

いずれにしろ今後の研究により解明される問題と思う．

7. X染色体との関係

通常 SC の最大数はX染色体の全数より1個少いといわれ，これを模型的に表わしたものが図2である．(Barr & Carr[10] の図より引用)

図 2

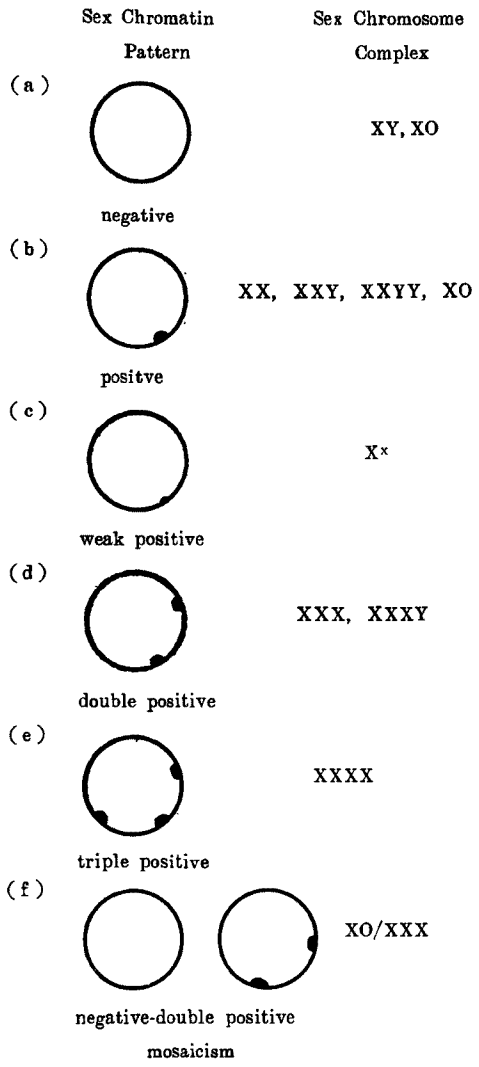

III 腫　瘍

1. 良性腫瘍

女性に発生した18例中2例を除くと，SC 発現率は平均23.8%（13～41%）で女性型の核形を示した．SC 発現率が 4，6%を示した2症例にいずれも全身状態全く異常認められぬ正常女性であつた．

男性では平均1.9%（0～6%）であり，上述の低い発現率を示した女性を除外すれば核による性差異が明かである．

Tokuoka. Takeda[77] は良性腫瘍の SC検索において男性で0%，女性で46%（20～56%）認め，核による性差異のあることを述べている．

Sohval & Gaines[70] は男性よりの腫瘍は全て男性

型を示したが，女性よりのものでは女性型を示したものは約26%のみであつたと報告しているが，標本に染色技術等のやや欠陥が存在したことも記載している．

Moore & Barr[51] は良性腫瘍およびそれと類似病変について SC を検索し，その発現率および大きさ共に発生母地の正常細胞と差異はないという事実を報告しているが，私の症例においても大きさは女性で1.3×1.0μ，男性で1.4×1.0μ なる成績を得たので，大きさに関しては男，女および発生母地の細胞との差異は認められない．

位置および形態に就いて上記の Moore & Barr[51] は SC は核膜の内側に附着し，形態は常に Planoconvex type であつたと報告している．私の症例でも常に核膜の内面にみられたが，形態は三角型が最も多くみられ，Planoconvex type は他の腫瘍に比してエナメル上皮腫にやや目立つ程度であつた．

なお SC の核内位置を核膜附着型，核内遊離型，核小体隣接型の3種に分類している研究者[45] もあるが，この事については次の悪性腫瘍の項に記す．

2. 悪性腫瘍

SC の判定規準は良性腫瘍におけると同様に正常細胞に準じたが，染色質量の増大，核小体の数の異常，核膜の肥厚等出現し，正常細胞および良性腫瘍細胞の場合よりも判定は困難であつた．特に核膜に附着して SC よりやや大きく，輪廓の不規則な染色質塊が認められる場合は判定の困難さを増加させたが，形態の点等を考慮してかような染色質塊は SC としては認めなかつた．

SC 発現率は女性で平均26.8% (18～40%)，男性で平均2.9% (0～6%) で明かに性別による核の形態学的差異が認められ，又男女共正常細胞におけるよりその発現率は幾分上昇をみた．

Tavares[75] は皮膚癌，肝臓癌，胃癌，腎臓癌その他の各組織の癌腫について SC を検索し，女性で27～79%，男性で1～17%認め，又癌腫の発生部位によつて影響をみなかつたと述べている．また Moore & Barr[53] は女性に発生した悪性腫瘍で SC を2～84%認めたが，その約 1/3 は女性の正常組織や良性腫瘍よりの SC 発現率より低下をみたと記載している．

Meyers[45] は上皮性の良性および悪性腫瘍について SC を検索し，腫瘍細胞核の性は発生母地細胞核の性と一致をみ，SC の核内位置については，核内に遊離せるもの，核小体に隣接せるもの，核膜に附着せるものの3種に分類し，前2者は僅かで，しかもそのうちには常染色質との鑑別を完全に行いえないものも含むと記載している．

正常および腫瘍組織の組織培養で SC を検索した Miles[46] も SC は多くの場合核膜内面に附着していたことを認めている．

私は良性および悪性腫瘍標本で核内を入念に観察したが，核内遊離型の SC と核小体あるいは常染色質塊とを明確に区別できなかつたので，核膜に附着せるもののみを対象とした．そのためにあるいは真の SC 発現率を表わしているとは云い難い点もあるが，上記報告者の観察を考慮すれば核膜に附着せるものが最も信頼性が高いものと思う．

金井[32] は女性に発生した悪性腫瘍で SC を平均44.03%，良性腫瘍で平均49.13%認めており，後者が前者に比し幾分高率であつたと述べているが，私の症例では前記の如く悪性腫瘍に SC はやや高率をみた．しかしながらこの事は本質的な相違とは思われず，女性に発生した良性および悪性腫瘍で SC 発現率それぞれ20～40%，17～31% なる成績を得た Hienz[22] も同様な見解をとつている．

Tavares[75]，Moore & Barr[53]，Kimel[33] は一般的によく分化した腫瘍では SC 発現率は高く，未分化の腫瘍では低いと述べているが，私の症例でも癌腫以外の女性悪性腫瘍で幾分かかる傾向がみられた．

私の症例では癌腫は1例の腺癌を除くと全例扁平上皮癌であつたので，Broders の悪性度と SC との関係について調査したが，表9にみられる様に余り関係は認められなかつた．

表9．扁平上皮癌の Broders の分類と SC 発現率

症例	発現率 (%)	Broders の分類	
		type	grade
内 樋	22	II	1
伊 藤	18	III	2
清 水	37	III	3
真 部	24	III	4
重 松	33	III	4

Kimel[33] は核の異型性の強いもの程 SC の発現率は低下したことを認め，また esterogen dependent tumor は non-esterogen dependent tumor より SC 発現率は高かつたと記述している．

Tavares[76] は SC の喪失は細胞の未熟から生ずるのではなく，異常に分化せる細胞より生ずるのであろうと想像している．

太田[63][64]は癌細胞の異型性および多型性は悪性度の基準として一応実用化しているが，矛盾することも多いと記しているので，Kimel の報告の SC 低下を直ちに悪性度と結びつけることは注意を要する．

SC の形態は正常および良性腫瘍細胞におけると同様に三角型が最も普通にみられた．

SC の大きさは平均 1.3×1.0μ で，正常および良性腫瘍細胞との間に差異はなく，Moore & Barr[53] も同様の事実を認め，その大きさは平均 1.3×0.8μ であつたと報告している．

悪性腫瘍の細胞核の大きさにはかなりの変化があるので，核を大（最大径 14μ 以上），中（13～9μ），小（8μ 以下）に大別し，各々30個についてその SC の大きさを比較したところ，大では平均 1.6×1.1μ，中では 1.4×1.0μ，小では 1.2×0.9μ なる結果を得たので，核の大なるもの程 SC は大きい様である．

核には通常 SC 1個出現したが，良性および悪性腫瘍では，稀ではあるが1個の核に SC が2～4個出現したものがみられた．

人類の染色体数は46で，22対の常染色体と2個の性染色体（男性では XY，女性では XX）より構成されるが，腫瘍細胞では染色体数および形が正常より異なるものが出現するといわれている[6]．このため腫瘍細胞の性染色体の決定は困難となる．

粟野等[6]は人癌の染色体研究で，X染色体に相当すると思われるものは多くの場合にみられなかつたと報告している．

私は多くの研究者と同様に女性よりの癌細胞にSCを認めたが，もし腫瘍のX染色体が正常細胞におけると同様に異常凝縮を示し SC として休止核に認められると仮定するならば，癌細胞にX染色体が存在するものと推則される．この問題は染色体の研究の進歩により今後解明されるものと考える．

なお本文中腫瘍細胞の SC に関する他の研究者達の成績は組織標本におけるものである．

IV 性分化異常および性器異常

人間に於て，一般に“性”と云われているものを細かに分類すると以下の如くである．

1. 染色体の性（chromosomal sex）
2. 性腺の性（gonadal sex）
3. 身体の性（somatic sex）

- 第一次性徴
  - 1）内性器の性
  - 2）外性器の性
- 第二次性徴

1. より順に次の項目の性を支配して性分化をすすめる．すなわちまず受精卵の性染色体構成により性腺の性が決定され，その性腺の支配の下に内外性器の分化がすすめられる．このどの段階においても異常がおこり得，そしてそれがおこると，その下の段階で性分化過程が乱れ，Intersex（性分化異常）とか半陰陽と呼ばれるものが生れるのである[39][40]．

性分化異常や性器異常の患者に遭遇した場合，以前は個体の性腺が睾丸であるか卵巣であるかが唯一の決め手とされていたが，SC の発見およびその後の研究でこの検査法が性別の決定に有用且つ実際的な方法として証明された．

私も女性仮性半陰陽，児態症，停留睾丸，尿道下裂等の性分化異常や性器異常の患者に SC の検索を行い，児態症の1例を除き全例でその本来の性と一致をみた．

SC 男性型を示した児態症の患者は染色体分析によれば，性染色体構成は X_A であつた．

Jacobs et al.[27] は原発性無月経を主症状とする女性で，X_A 型の個体を発見し，その SC は大きさが正常より小さかつたと述べているが，私の症例では SC が2個出現したうち，1個は正常で，他の1個は大きさが正常の約 $1/2$ であつた．

3例の Turner 症候群では2例は男性型を，1例は女性型を示し，その性染色体構成は前者が XO 型，後者が $XX/XO/XY$ のモザイク型であつた．

Turner 症候群ではその性染色体は XO，XO/XX，XO/XXX 等が存在すると云われ[41][47][58]，また XO 型であつても SC 陰性型[40] と陽性型[55] が存在すると云われている．

この他種々の染色体異常が染色体研究の進歩と共に発見されてきているので[41]，性分化異常等の患者に遭遇した場合には SC の検索と共に染色体の分析が実施されることが望ましい．

結　　論

I 性別の明かな正常男，女性（各30例）の口腔粘膜剝離細胞に Cresyl echt violet 染色を施し SC を検索した．

1. SC 発現率は頬粘膜では女性例で23.5±6.50%，男性例で 0.27±0.25%，歯肉では女性例で 22.0±

5.65%，男性例で 0.13±0.12%，舌では女性例で 21.6±5.75%，男性例で 0.2±0.23%を示し，各部位共に男，女による核の性差異を明かに認めた．

また男，女共に SC 発現率の部位別による有意の差は認められない．

2. SC の大きさは，性別および部位別と関係は認められず，平均約 1.4×1.0μ であつた．

3. SC の形態はⅠ型，Ⅱ型，Ⅲ型，Ⅳ型の4型に分類し得，女性では部位如何を問わずⅠ型が最も普通にみられた．男性にみられた SC でもⅠ型が多い．

4. SC は Feulgen 染色陽性であるので DNA を含有する．

Ⅱ 良性腫瘍35例，悪性腫瘍35例の夫々の腫瘍細胞について上述の染色法にて SC を検索した．

1. 女性に発生した線維腫と濾胞性歯嚢胞において4，6%という低い SC 発現率を示した2症例を除けば，女性の SC 発現率に関しては良性腫瘍，悪性腫瘍ならびにその発生母地の細胞間には殆んど差異はない．

2. 男性では SC 発現率は良性腫瘍に於て平均1.9%（0～6%），悪性腫瘍で平均2.9%（0～6%）であり，正常細胞に於けるより SC 出現頻度は幾分高い．

3. 同一の核に SC 2個以上存在する核が稀ではあるが認められた．

4. SC の大きさおよび形態については正常細胞との相違は認められない．

なお大型の腫瘍細胞程その SC はやや大きい．

5. 肉腫においては，腫瘍の分化の程度が高くなる程 SC 発現率は高くなるという傾向が幾分みられた．

癌腫では Broders の悪性度と SC 発現率との関係は認められない．

Ⅲ 性染色体異常を伴わぬ性分化異常および性器異常患者では，SC 検索により本来の性と適合一致した．

性染色体 X_A 型の児態症および XO 型を有する Turner 症候群では SC 発現率は男性型を，XX/XO/XY 型の Turner 症候群では女性型を示した．

それゆえ性分化異常や性器異常の患者の性別判定には，SC 検査法と共に染色体分析が行われることが望ましい．

稿を終るに臨み，御懇篤なる御指導と御校閲を賜つた恩師渡辺教授および病理組織所見について御教示をいただいた本学病理学教室小川教授に深甚なる謝意を捧げます．

また性器異常等の患者について御助言をいただいた本学泌尿器科藤田，難波，産婦人科本森，小児科飛梅各先生，推計学検討について多大な御助言をいただいた本学衛生学教室青山先生，顕微鏡写真撮影について御助言を下さつた日本光学広島代理店猪原商会に衷心より感謝し，併せて口腔外科教室員各位の御協力に対し謝意を表します．

なお本研究の一部は渡辺教授に対する文部省科学試験研究費によつてなされたものである．

（本論文の一部は昭和36年11月19日第9回日本口腔科学会中国・四国地方部会，及び昭和37年4月28日第16回日本口腔科学会総会において口演発表した．）

文 献

1) 安達正純：人胎児の各組織生体組織標本及び各温度別屍体組織標本に於ける性染色質の分布，及びその変化について，日不妊誌，3：82，昭33.

2) Albrecht, D.: Vergleich der Cytologischen Geschlechts-bestimmurg aus Mundschleimhaut-abstrich und Blutausstrich, Deut. Zahnärzt. Zeitschr., 23: 1629, 1959.

3) 安藤画一：羊水中上皮細胞を以てする胎性予知，産科と婦人科，23：408，昭31.

4) 同 上：細胞核性別について，慶応医学，33：272，昭31.

5) 足利正典：人皮膚細胞核における性染色質の発生学的研究，広医解剖学第一講座業績集，10：85，昭35.

6) 栗野亥佐武，津田福視：腫瘍の臨床と染色体，日本臨床，19：2315，昭36.

7) Barr, M. L.: Morphology of Epidermal Nuclei in Hermaphrodites, Anat. Rec., 118: 280, 1954.

8) Barr, M. L. and Bertram, E. G.: A Morphological Distinction between Neurones of the Male and Female, and the Behaviour of the Nucleolar Satellite during Accelerated Nucleoprotein Synthesis, Nature, 163: 676, 1949.

9) Barr, M. L. et al.: The Morphology of the Nerve Cell Nucleus, according to Sex, Anat. Rec., 107: 283, 1950.
10) Barr, M. L. and Carr, D. H.: Correlations Between Sex Chromatin and Sex Chromosomes, Acta Cytol., 6: 34, 1962.
11) Carpentier, P. J. et al.: Sexing Nuclei, Lancet, 2: 874, 1955.
12) Idem.: Determination of Genetic Sex by the Vaginal Smear, J. Clin. Endocrinol., 16: 155, 1956.
13) Coutts, W. E. et al.: Sex Chromatin in Cells of Prostatic Hypertrophy and Prostatic Cancer, Brit. J. Urol., 28: 268, 1956.
14) Cruickshank, D. B.: Sex of Mediastinal Teratoma, Lancet, 1: 253, 1955.
15) Davidson, W. M. and Smith, D. R.: A Morphological Sex Difference in the Polymorphonuclear Neutrophil, Brit. Med. J., 2: 6, 1954.
16) Greenblatt, R. B. and Mullins, D. F.: Oral Mucosal Smears in Detection of Genetic Sex, J. A. M. A., 161: 683, 1956.
17) Grumbach, M. M. et al.: On the Sex Chromatin and the Sex Chromosomes in Sexual Anomalies in Man: Relation to Origin of the Sex Chromatin Amer. J. Dis. Child., 100: 548, 1960.
18) Grumbach, M. M. et al.: Congenital Gonadal Dysgenesis, Ovarian Agenesis and Male Pseudohermaphroditism: the Relationship to Theories of Human Sex Differentiation, J. Clin. Endocrinol. & Metab., 15: 845, 1955.
19) Grumbach, M. M. and Wilkins, L.: Chromosomal Sex in Gonadal Dysgenesis (Ovarian Agenesis): Relationship to Male Pseudohermaphrodism and Theories of Human Sex Differentiation, J. Clin. Endocrinol. & Metab., 15: 1161, 1955.
20) Guard, H. R.: A New Technic for Differential Staining of the Sex Chromatin and the Determination of Its Incidence in Exfoliated Vaginal Epithelial Cells, Am. J. Clin. Pathol., 32: 145, 1959.
21) 濱崎幸雄：細胞核の生理と病理，永井書店，大阪，昭29.
22) Hienz, H. A.: Die Zellkernmorphologische Geschlechtserkennung in Theorie und Praxis, Dr. Alfred Hüthig-Verlag Gmbh. Heidelberg, 1959.
23) 広田忠臣：郵便切手に附着せる細胞の性別判定，日医新報，1992：118，昭37.
24) Hunter, W. F. and Lennox, B.: The Sex of Teratoma, Lancet, ii: 633, 1954.
25) 稲野顕武他：白血球核像による性別判定，科学と捜査，11：397，昭33.
26) 岩田知子，乾　成美：正常人血液の好中球における性染色質の統計的観察，日本血液誌，23：431，昭35.
27) Jacobs, P. A. et al.: Cylogenetic Studies in Primary Amenorrhoea, Lancet, i: 1183, 1961.
28) James, F.: Sexing Foetuses by Examination of Aminotic Fluid, Lancet, 1: 202, 1956.
29) James, J.: Observations on the Socalled Sex Chromatin, Z. Zellforsch., 51: 597, 1960.
30) James, J: The "Sex Chromatin" and the Nucleic Acids. Exper. Cell Res., 21: 205, 1960.
31) 嘉村　修：性染色質に関する研究，（胎児皮膚及び羊水中の上皮細胞）久留米医誌，23：6380，昭35.
32) 金井三郎：人体における Sex Chromatin の研究，日泌誌，49：187，昭33.
33) Kimel, V. M.: Clinical-Cytological Correlation of Mammary Carcinoma based upon Sex-Chromatin Counts, Cancer, 10: 922, 1957.
34) Klinger, H. P.: The Sex Chromatin in Fetal and Maternal Portions of the Human Placenta, Acta Anat., 30: 371, 1957.
35) Idem.: Morphological Characteristics of the Sex Chromatin, Acta Cytol., 6: 69, 1962.
36) 児玉正道：Intersex に関する研究．Sex Chromatin の検索について，日不妊誌，3：162，昭33.
37) Kosin, I. L. and Ishizaki, H.: Incidence of Sex Chromatin in Gallus Domesticus, Science, 130: 43, 1959.
38) 熊切俊太郎他：性染色質，特に中性多核白血球における性差と臨床的応用，産婦人科の実際，9：781，昭35.

39) 熊本悦明：Intersex について，最近医学，16：3192，昭36，
40) 同　上：性分化異常（Intersex）と性染色体，日本臨床，19：2251，昭36.
41) 牧野佐二郎：人類の染色体研究の今昔，日本臨床，19：1，昭36.
42) Marberger, E. et al.: Oral Smear as a Method of Chromosomal Sex Detection, Proc. Soc. Exper. Biol. & Med., 89: 488, 1955.
43) Marberger, E. and Nelson, W. O.: Sexual Differences in Nuclei of Human Skin, J. Clin. Endocrinol., 14: 768, 1955.
44) Marwah, A. S. and Weinmann, J. P.: A Sex Difference in the Epidermal Cells of the Hnman Gingiva, J. Periodont., 26: 11, 1955.
45) Meyers, L. M.: Sex Chromatin in Normal Tissues and Nonteratomatous Tumours, J. Path. Bact., 78: 29, 1959.
46) Miles, C. P.: Sex Chromatin in Cultured Normal and Cancerous Human Tissues, Cancer, 12: 299, 1959.
47) Miller, O. J.: Sex Chromatin, Sex Differentiation and Sex Chromosome Aberration in Man, Acta Cytol., 7: 148, 1963.
48) Moore, K. L.: The Sex Chromatin in Cells of Human Benign Tumours, Anat. Rec., 121: 409, 1955.
49) Idem.: The Sex Chromatin Its Discovery and Varietion in the Animal Kingdom, Acta Cytol., 6: 1, 1962.
50) Moore, K. L. and Barr, M. L.: Nuclear Morphology, according to Sex, in Human Tissues, Acta Anat., 21: 197, 1954.
51) Idem.: The Sex Chromatin in Benign Tumours and Related Conditions in Man, Brit. J. Cancer, 9: 246, 1955.
52) Idem.: Smears from the Oral Mucosa in the Detection of Chromosomal Sex, Lancet, ii: 57, 1955.
53) Idem.: The Sex Chromatin in Human Malignant Tissues, Brit. J. Cancer, 11: 384, 1957.
54) Moore, K. L. et al.: The Detection of Chromosomal Sex in Hermaphrodites from a Skin Biopsy, Surg. Gynec. & Obstet., 96: 641, 1953.
55) 森島　昭：先天性性器異常に於ける染色体に関する研究，日小児誌，64：2005，昭35.
56) 中館久平他：口腔粘膜上皮細胞による死体の性別判定，日医新報，1702：14，昭31.
57) 中川完二：性染色質鑑別（Guard）の改良，遞信医学，13：1，昭36.
58) 新島端夫，熊本悦明：Klinefelter 症候群と Turner 症候群について—性染色体異常を中心に—内科，7：431，昭36.
59) 落合京一郎，金井三郎：「Sex Chromatin の研究」（人胎児における Sex Chromatin の検索）日泌誌，47：758，昭31.
60) Ohno, S.: The Origin of the Sex Chromatin Body, Acta Cytol., 7: 146, 1963.
61) Ohno, S. and Hauschka, T. S.: Allocycly of the X-Chromosome in Tumors and Normal Tissues, Cancer Res., 20: 541, 1960.
62) Ohno, S. et al.: Formation of the Sex Chromatin by a Single X-Chromosome in Liver Cells of Rattus Norvegicus, Exper. Cell Res., 18: 415, 1959.
63) 太田邦夫：癌の形態学的診断，癌研究の進歩，医学書院，東京，大阪，昭31.
64) 同　上：癌の臨床病理，日医誌，41：828，昭34.
65) Papanicolaou, G. N.: Atlas of Exfoliative Cytology, 1954, The Commonwealth Fund by Harvard Univ. Press.
66) Polani, P. E. et al.: Chromosomal Sex in Turner's Syndrome with Coarctation of the Aorta, Lancet, 2: 120, 1954.
67) Rodermund, O. E.: Über das,, Geschlechtschromatin" in Geschwülsten, Z. Krebsforsch. 61: 259, 1956.
68) 佐藤英五，片山　健：口腔粘膜塗抹標本の生クロマチンによる性別判定の追試成績．遞信医学，9：172，昭32.
69) 沢野十藏，池田　章：胎生期器官の上皮細胞核における性染色質，解剖誌，36：345，昭36.
70) Sohval, A. R. and Gaines, J. A.: Sexual Differences in Nuclear Morphology of Tumours, Inflammations, Hyperplasia, and Squamous Metaplasia, Cancer, 8: 896, 1955.
71) 鈴木雅州他：子宮内胎児の新性別判定法，日医

新報，1678：19，昭31.
72) 庄子俊昭他：口腔内及び羊水中細胞の性クロマチンについて，ホと臨床，4：147，昭31.
73) 高橋晄正，土肥一郎：医学・生物学研究者のための推計学入門，医学書院，東京，大阪，昭31.
74) 高野健正：人胎生期器官（筋，胃，肝）の細胞核における性染色質の発生学的研究，広医解剖学第一講座業績集，10：85，昭35.
75) Tavares, A. S.: On Sex of Cancer and Teratoma Cells, Lancet, 1: 948, 1955.
76) Idem.: Sex Chromatin in Tumor Cells, Acta Cytol., 6: 90, 1962.
77) Tokuoka, S. and Takeda, T.: The Sex Chromatin in Human Cells, Gann, 48: 352, 1957.
78) 土屋文雄，岡健次郎：「Sex Chromatin について」日泌誌，47：758，昭31.
79) Weinmann, J. P. et al.: Absence of Chromosomal Sex Differences in the Epidermal Structures of Basal Cell Carcinoma, J. Investig. Dermat., 25: 43, 1955.
80) 山名寛治：乳腺腫瘍における性クロマチンについて，日外誌，62：1216，昭36.

附　図　説　明

顕微鏡写真は全て倍率×1000（100×10）にて撮影す．SC は矢印にて示す．

図 a　正常例	頬粘膜	22才，男性	SC は認められない．
図 b　正常例	頬粘膜	20才，女性	SC Ⅱ型
図 c　正常例	歯肉	20才，女性	SC Ⅰ型
図 d　正常例	舌縁	22才，女性	SC Ⅰ型
図 e　歯根嚢胞	3|	52才，女性	SC Ⅰ型
図 f　濾胞性歯嚢胞	左上顎	9才，女性	SC Ⅲ型
図 g　エナメル上皮腫	左下顎	16才，女性	SC Ⅱ型
図 h　良性唾液腺混合腫瘍	口蓋	60才，女性	SC Ⅱ型
図 i　扁平上皮癌	右上顎	40才，女性	SC Ⅱ型
図 j　円形細胞肉腫	左上顎	12才，女性	SC Ⅰ型
図 k　線維肉腫	右上顎	59才，女性	SC Ⅱ型
図 l　悪性 Hürtle 細胞腺腫	右頬部	42才，女性	SC Ⅲ型

Study on the Sex Chromatin in Oral Exfoliated Cells

By

Masayoshi Nakatani, D. D. S.

From the Department of Oral Surgery, Okayama Univerasity
Medical School, Okayama, Japan.

So many studies on the sex chromatin have been made so far in various fields since it was discovered as a nucleolar satellite by Barr and Bertram in 1949, but very little has been described about the sex chromatin in exfoliated cells of oral neoplasms.

Thus the author started this investgation of the sex chromatin in oral smears in 60 normal persons (30 males and 30 females), 35 benign tumors (17 males and 18 females), 35 malignant tumors (22 males and 13 females) and 14 sexual anomalies. All smear specimens were stained with Moore and Barr's cresyl echt violet technigue, and a sex chromatin was always located along the inner surface of the nuclear membrane of interphase nuclei. The results obtained were as follows;

1) NORMAL CASES

Microscopic examination was made on the sex chromatin in smear specimens taken from buccal, gingival and lingual epithelia of the same individual.

Incidence of the sex chromatin in females was on an average 23.5 ± 6.50 per cent in buccal smears, 22.0± 5.65 per cent in gingival and 21.6±5.76 per cent in lingual, while that in males was ranging from 0 to 2 per cent in smears taken from each area.

Minute examinations of sex chromatin showed that they were noticed in a variety of forms, such as triangular, planoconvex, flat and others, of which triangular form was most commonly seen.

The average size of sex chromatin in these epithelial cells was abont 1.4 X 1.0 μ.

2) TUMOR CASES

There was almost no difference between sex chromatin incidences of tumor and its host tissue, except two cases of benign neoplasam, i. e. fibroma and follicular cyst, in females, whose sex chromatin incidences were 4 and 6 per cent.

A relationship between sex chromatin incidence and Broders' classification could not be noticed in cases of carcinoma cells.

3) INTERSEX AND SEXUAL ANOMALIES

As the result of investigations of sex chromatin in cases of pseudohermaphrotidism, infantilism, Turner's syndrome and hypospadias, the sex chromatin pattern did not always agree with its genetic sex in the patients associated with sex chromosome aberrations, therefore, it will be desirable to make analysis of sex chromosome in determining the sex in the above mentioned patients.

中谷論文附図

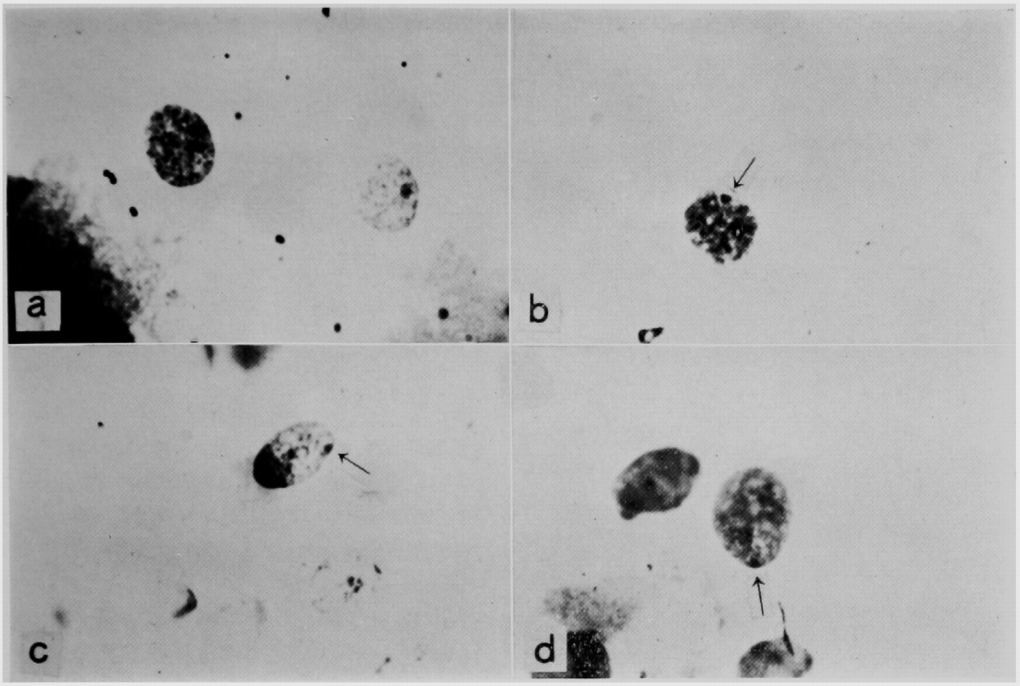

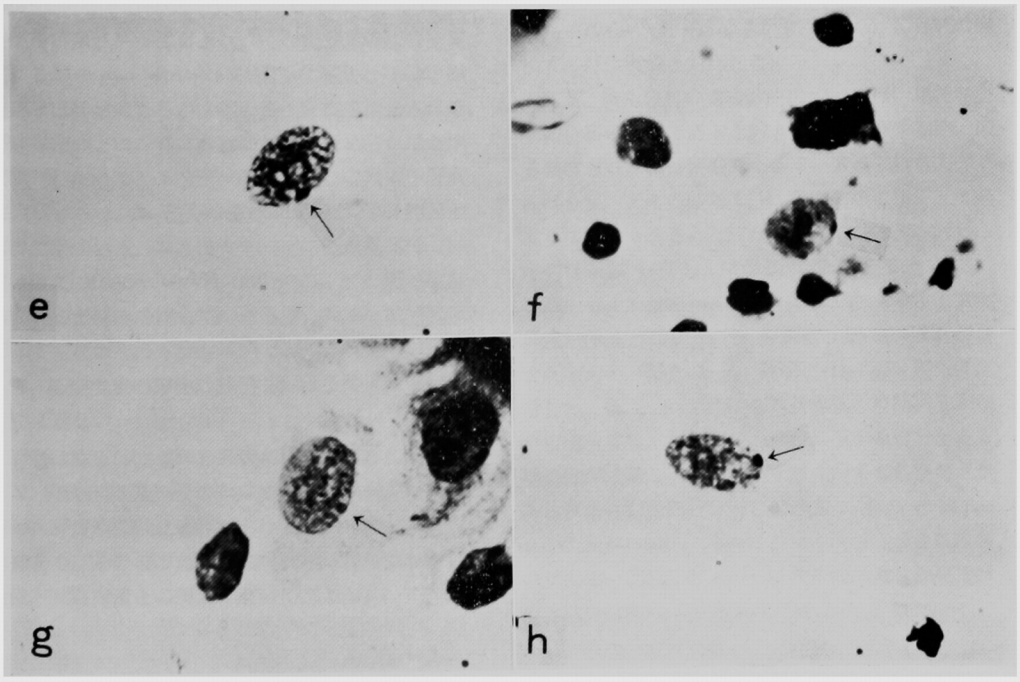

中 谷 論 文 附 図

