癌の腹膜播種の成立機序に関する実験的研究

岡山大学医学部第1外科教室（主任：折田薫三教授）

岡　林　弘　毅

（昭和53年6月23日受稿）

内容目次

緒　言
実験材料，および方法
実験成績
1．肉眼的所見
2．透過型電子顕微鏡的所見
1）　正常漿膜（壁側腹膜）
2）　Walker 腫瘍細胞
3）　Macrophage
4）　腫瘍腹腔内移植による壁側腹膜の変化
(1)漿膜下層の変化
(2)漿膜細胞の変化
5）　腫瘍細胞の着床
3．走査型電子顕微鏡的所見
考　按
結　語
文　献

緒　言

腹膜播種は腹腔内臓器癌の進展の1型式であるが，臨床的には癌の終末像の一つともみなされるものである．また，これは癌の再発に際して高率にみられる再発型式である．そのため，腹膜播種の成立機序を知ることは，癌進展の機序の一端を知りうるのみならず，腹膜播種防止の手がかりをうるためにも有益であると考える．

腹膜播種にも種々の様式を示し，それらは原発巣の癌の組織型により異なり，発生頻度も明らかな差があることはよく知られている[1),2)]

播種の成立機序には，一般に，原発巣における癌細胞の漿膜浸潤と漿膜面よりの剝脱遊離，腹膜への着床と増殖という段階が考えられているが[3)]剝離と着床についての研究は未だ不十分である．

播種の発生部位は手術創や腹膜欠損部に起こり易いことは臨床的によく経験するところであり，Jones ら[4)]は実験的に，損傷腹膜が腫瘍の着床に好条件を提供すると述べ，Wheatley ら[5)6)7)]は動物の腹腔内腫瘍移植実験で，腫瘍の着床に際して漿膜に変化がが生ずることを組織学的に認めている．また，荻生ら[8)]は動物実験で，腫瘍の腹腔内移植に先立って，漿腹下層にスポンゼルを包埋し，人為的に漿膜変化を起こさせることにより，同部腹膜に速やかに腫瘍の着床がみられたと述べている．このように，腫瘍着床の成立には，腫瘍細胞と宿主漿膜との関係が重要な意味をもつものと考えられる．

本研究では，低分化型腫瘍である Walker 256 carcinosarcoma のラット腹腔内移植実験を行い，主として電子顕微鏡的に経日的に腫瘍細胞の漿膜着床の成立機序を検討した．

実験材料，および方法

実験動物は Wistar 系雄性ラット(50～70g)を用い，腫瘍は Walker 256 carcinosarcoma（塩野義製薬研究所）を数代継代の後使用した．継代はラットの背部皮下に鋏で細切圧潰した肉汁様腫瘍組織を16G 針注射器で 0.2ml 移植し行った．

移植7日目で採取した壊死のない腫瘍塊を鋏で細切圧潰し，肉汁様状態のものを生理食塩水で希釈し，腫瘍細胞浮遊液（3～6×10^6個/ml）を作成，22 G 針注射器にて，浮遊液 0.2～0.4ml（腫瘍細胞数にして約10^6個を含む）をラット腹腔内に移植した．移植に際しては，下腹正中部から針先を頭側に向けて注入した．なお，全操作は無菌的に行った．腫瘍細胞数はクリスタルバイオレット染色により，Burker-Turk 型血球算定板で計数した．

総計98匹のラットに腫瘍細胞の腹腔内移植を行い，固形飼料（オリエンタル工業），および水道水を与え飼育した．検索は移植直後と移植後それぞれ3，6，12，24時間後，また，2日目以降は毎日14日目

まで経時的に屠殺し，行った．なお，対照群として，総計14匹のラットに生理食塩水0.4ml を腹腔内に注入し，注入後7日目までは毎日，それ以後は10，14日目にそれぞれ屠殺し検索した．

エーテル麻酔下に正中線で開腹し，右側腹部の壁側腹膜を筋層を含めて採取した．採取部位の選択は，臓側腹膜より標本作製が容易であるとともに経時的変化が急激でなく，段階的に経過が追える利点によった．採取試料は生理食塩水で軽く洗浄の後，紙ボードに虫ピンで皺を生じない程度に伸展固定し，一部を電子顕微鏡用標本に供し，残りを光学顕微鏡用標本とした．

電子顕微鏡用標本作製法は，2.5％グルタールアルデヒド（pH7.4カコジル酸ナトリウム緩衝液）に数分間固定の後，細切片とし，再び同固定液にて90分間，4℃で固定，さらに，2％オスミウム酸(pH7.4カコジル酸ナトリウム緩衝液）で60分間の二重固定後，アルコール系列にて脱水した．透過型電子顕微鏡標本は，Epon 812に包埋し，SORVALL MF 1，またはREICHERT OmU 2で薄切した．1.5～2 μの切片にトルイジンブルー染色，またはパラゴン染色[9]を施し，光学顕微鏡的検索に供し，50～80mμの超薄切片には酢酸ウラニールとクエン酸鉛の二重電子染色を施し，HITACHI HU-R，または RCA EMU-4A で観察した．一方，走査型電子顕微鏡標本は，アルコール系列脱水の後，酢酸イソアミルで置換，臨界点乾燥（HCP-1）を行い，金蒸着（Giko lB-3）を施し，HITACHI S-310 で観察した．

また，光学顕微鏡用標本は，10％ホルマリン固定後，パラフィン包埋し，4～6μに薄切，Hematoxyline-Eosin 染色，PAS-Alcian-blue 染色を行い，また，必要に応じて，van Gieson 染色，Azan-Mallory 染色を施し検鏡した．

実験成績

1．肉眼的所見

腫瘍の腫瘤形成時期と部位，腹水の貯留状況，腫瘍死を経時的にみると（Table 1），第3実験日までは変化がみられず，第4実験日に，腸間膜，大網膜（膵被膜を含む）に小腫瘤の形成と少量（1ml以下）の血性腹水が認められた．腫瘤は白色ないしピンク色，粟粒大～半米粒大，球形で散在性にみられた．第6実験日に，はじめて壁側腹膜に腫瘤の形成がみられた．この腫瘤は白色で，数個の粟粒大の腫瘤が集族し，この腫瘤群が散在性にみられた．部位としては，横隔膜に近い側腹部にみられた．第7実験日には，小腸，および盲腸の臓側腹膜や横隔膜に腫瘤形成があり，数は少なく，粟粒大程度の大きさであった．

これらの腫瘤は経過とともに，その数を増し，大きさも増大し融合してくる．腫瘍移植早期より腫瘤の形成がみられる腸間膜では，小豆大～大豆大，時には空豆大～示指頭大の腫瘤を形成するが，腸管の閉塞をきたしたものはなかった．また，大網膜は腫瘤状に一塊となり，増大した腫瘤には，出血や壊死巣が観察された．これに比し，壁側腹膜，および横隔膜では，腫瘤はその数と大きさにおいて著しい増加，増大はみられなかった．他の腫瘤形成部位は，第10実験日頃に，腎，副腎に，また，第14実験日の1例のみに肝に腫瘤の形成をみた．

腹水は，腫瘤形成の程度に相関して増量し，性状も淡い血性から次第に，純血性に変化した．

腫瘍死はすでに第8実験日よりみられ始め，第14実験日までにほぼ全例腫瘍死した．

腹腔外臓器への肉眼的転移は認めなかった．

対照群では，これらの諸臓器に変化はない．

2．透過型電子顕微鏡的所見

1） 正常漿膜（壁側腹膜）（Fig. 1）

漿膜細胞は平板状で，核の存する中心部が辺縁部よりやや厚い．隣接漿膜細胞は，あたかも屋根瓦を敷きつめたように，互に，一部重層し，細胞間結合

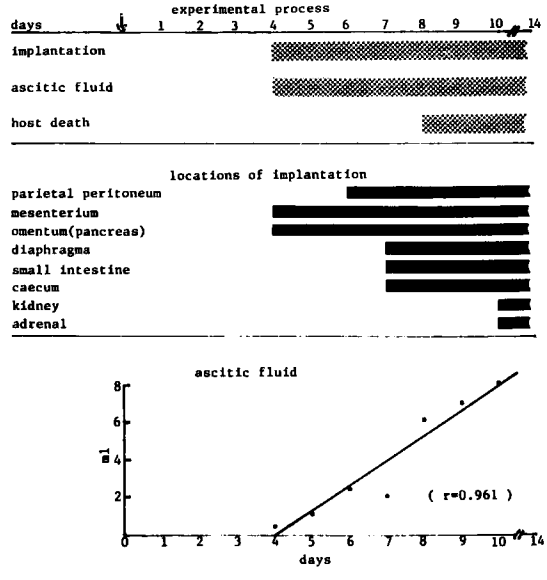

Table 1.

部は自由表面近くに tight junction を有する．微絨毛は長く，幅は一定であり，中心部よりも，細胞辺縁部に比較的密に分布する．ミトコンドリア，ゴルジ装置，その他の細胞小器官は少ないが pinocytotic vesicle が多い．漿膜細胞の基底側には，細胞膜に接して基底膜があり，漿膜下層に移行する．基底膜に接する間質は，少量の膠原線維を隔てて網目状の弾性線維層があり，これより固有筋層にかけて，膠原線維が充満し，漿膜下層を形成している．膠原線維の束間には，所々に静止期の線維芽細胞がみられる．血管やリンパ管は，固有筋層に近く，極くわずかにみられる．これら所見は，Odor[10]や他の報告[11)12)]とほぼ同様であった．

2) Walker 腫瘍細胞 (Fig. 2)

腫大した漿膜細胞や macrophage より，やや大きい．核は大きく，不整で，クロマチンは明瞭で多い．時に2核を有する場合もある．核小体も大きく，2個以上みられることもある．核細胞質比は大で，胞体内のフリーリボゾームは多い．ミトコンドリアは比較的小さく，その他の細胞小器官は少ない．

3) macrophage (Fig. 3)

腹腔内に浮遊する macrophage は胞体内の小胞が特徴的である．大小多くの小胞がみられ，それぞれ電子密度の異なる含有物を有している．また．胞体辺縁部に比較的大きな空胞が多くみられる．細胞表面には長さ，幅の一定でない不定形の細胞質突起がみられる．

4) 腫瘍の腹腔内移植による壁側腹膜の変化

(1)漿膜下層の変化

第3実験日までは著変なく，第4実験日に漿膜下層全層にわたって浮腫と軽度のリンパ球，macrophage の浸潤があらわれ，膠原線維束の走行は不規則（蛇行）となる．線維芽細胞がやや増加し，樹枝状突起が次第に減少する (Fig. 4)．第5実験日には，漿膜下層全層の浮腫や膠原線維束の乱れがより著明となる．この部にリンパ球や macrophage の細胞浸潤が強くなり，線維芽細胞も増加する (Fig. 5)．第6実験日には，浮腫，細胞浸潤がいっそう高度となるが，それに加えて基底膜近接部には無定形物質の出現がみられる (Fig. 6)．さらにこの頃から，漿膜下層の深部に新生血管が出現する．第7実験日頃から，多核白血球の浸潤が起こり，浮腫，細胞浸



Fig. 1 Normal parietal peritoneum of rat. Mesothelial cells have many elongated microvilli (Mv) projecting into peritoneal space their free surface. Cytoplasmic organelles are not so characteristic. Adjacent mesothelial cells overlap and connect to each other with junctional complex (Cj). Nucleus (N) is in regular form and oval in shape. Continuous basement membrane (Bm) separates mesothelial cells from tightly packed collagen fibers (Co) with occasional fibroblasts (Fb), and near basement membrane interrupted band-like elastic lamella (El) is seen.

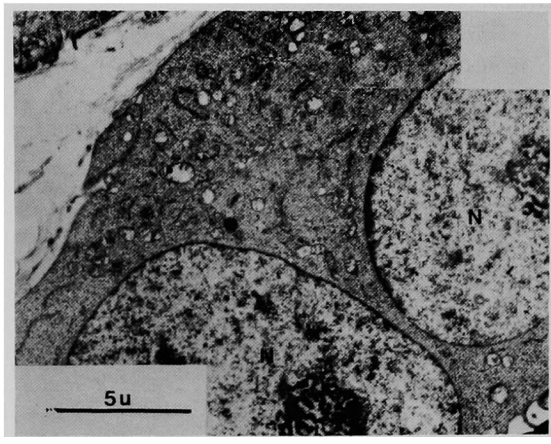

Fig. 2 Binuclear Walker 256 tumor ell. Cytoplasmic organelles are slightly little, but free ribosomes in cytoplasm are rich. Mitochondrias are slightly small.
Large nucleolus and fine chromatin in nucleus (N) are seen.

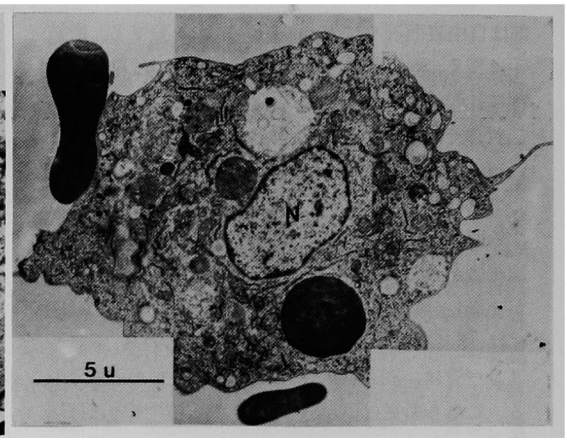

Fig. 3 Free floating macrophage. Many vesicles of various size and density are seen, and peripheral vacuoles, too. Erythrocyte (E) is attached to cell membrane. Large dense body in cytoplasm is possibly erythrocyte. This suggests initial stage of phagocytosis.

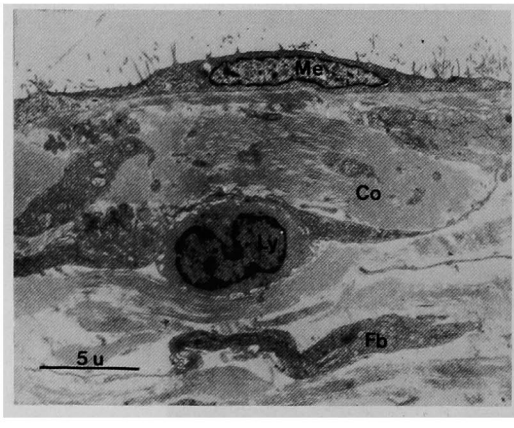

Fig. 4 4th experimental day. Mesothelial cell (Me) slightly round out. In submesothelial layer, edema and cell infiltration (Ly, Fb) is seen, and lined collagen fibers (Co) are irregular.

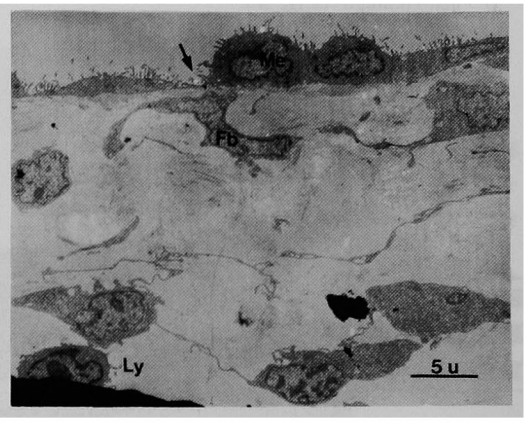

Fig. 5 5th experimental day. Rounded mesothelial cells are seen, and loose cell junction (arrow), too. Edema and cell infiltration is developping. Collagen fibers decrease.

潤，膠原線維の膨化や断裂が高度となり，無定形物質の増加が，特に基底膜近接部に著明となる．血管新生も著明で，内皮細胞や周細胞の核分裂像が観察され (Fig. 7,8)，血管腔が間質を伴わず内皮細胞同士の接合によって区画された，いわゆる網目状構造を呈した像もみられる (Fig. 9)．次第に血管が腹膜腔に向け突出し (Fig. 10-b)，また，内皮細胞がその基底側に，他の細胞胞体の一部と思われる不定形の小片の付着を介して腹膜腔へ露呈している像もみられる (Fig. 10-a)．さらに，血管先端部の内皮



Fig. 6 6th experimental day. Hypertrophied mesothelial cells are seen in nearly hemispherical form. Length of microvilli (Mv) is slightly short. Nucleus (N) is in regular form and has large nucleolus. In cytoplasm, endoplasmic reticulum (Er) and free ribosomes are more. Most important finding is empty space (arrow) formed on basement membrane (Bm). Amorphus material just below basement membrane can be seen.

Fig. 7 8th experimental day. Mitosis of endothelial cell is seen.

細胞に胞体の膨出が観察される (Fig. 11)

(2)漿膜細胞の変化

第3実験日までは漿膜細胞の形態的変化は認められないが，第4実験日から，わずかに膨みを増し，円形化する．第5実験日から第6実験日になると，丘状，あるいは半球状となり，微絨毛はやや短くなるとともに数も減少する．核は軽度の不整を示し，クロマチンや核小体も目立つようになる．粗面小胞体がやや発達し，フリーリボゾームも多くなる．顕著な変化として，tight junction の消失と細胞間結合の解離がみられる．そのため，細胞間が完全に離開した部には露呈した基底膜がみられる (Fig. 6)．しかし，この時期には，漿膜細胞の剝離，脱落の所見はまだみられない．第7実験日を過ぎると，これらの所見は次第に著明となり，漿膜細胞は円柱状，あるいは球状を呈するようになる (Fig. 12)．

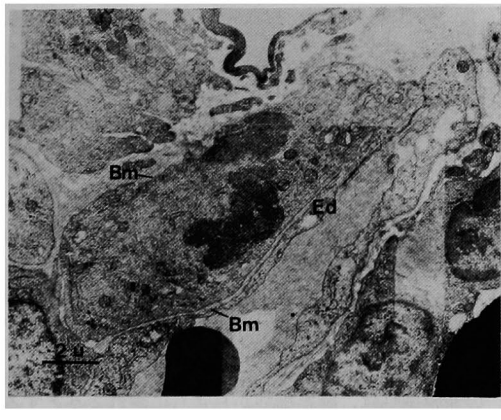

Fig. 8 9th experimental day. Mitosis of cell consistent with pericyte is seen. Around this cell and at basal side of endothelial cell (Ed), basement membrane (Bm) can be seen.

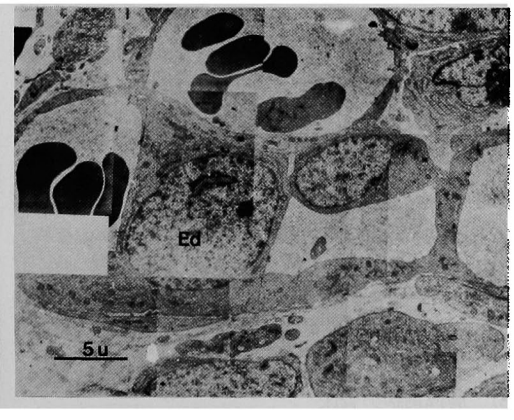

Fig. 9 9th experimental day. Contacts between endothelial cells (Ed) are tight and form compartment structure only with cytoplasm. This structure in capirally is specific finding.

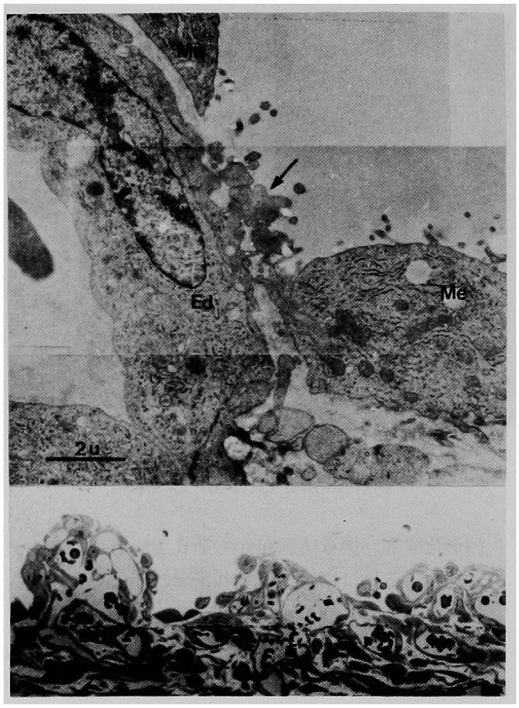

Fig. 10 10th experimental day.
-a TEM (top) shows endothelial cell (Ed) projecting into peritoneal space with cytoplasm-like fragments (arrow) from broken junction between mesothelial cells (Me).

-b LM (botom) shows neocapillaries protruded into peritoneal space and had compartment structure. x 900, paragon stain.

Fig. 11 10th experimental day. Cytoplasmic process (P) of endothelial cell protrudes near mesothelial cells (Me) through interrupted region of elastic lamella (El).

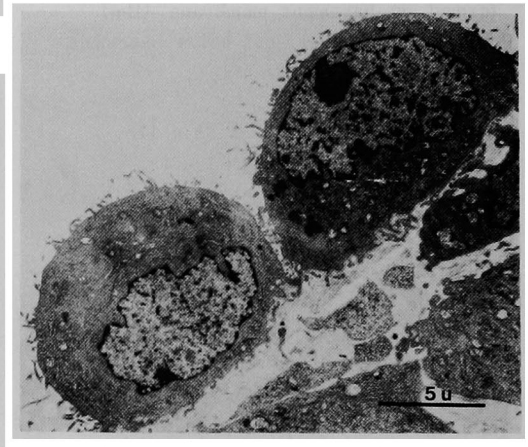

Fig. 12 8th ecperimental day. Shape of extremely rounded mesothelial cells are in nearly spherical form. Number of microvilli is greater and length of microvilli is slightly less than in normal mesothelial cells.

5) 腫瘍細胞の着床

基底膜の露呈がみられる第5実験日頃から腫瘍細胞の着床がはじまる．図13は漿膜細胞の離開により露呈した基底膜に1個の腫瘍細胞が接着している像である (Fig. 13)．しかし，この時期では腫瘍細胞の接着した基底膜に変化はみられず，離開した両側の漿膜細胞は，腫瘍細胞からさらに離れようとする像を呈し，腫瘍細胞も細胞間で増大する形態をみせている．これが腫瘍細胞の漿膜着床の初期像である．さらに，腫瘍細胞が接着した基底膜の一部は断裂，消失し，この部で腫瘍細胞の胞体の一部が深部に向って突出するが，これは深部侵襲の初期像の所見で

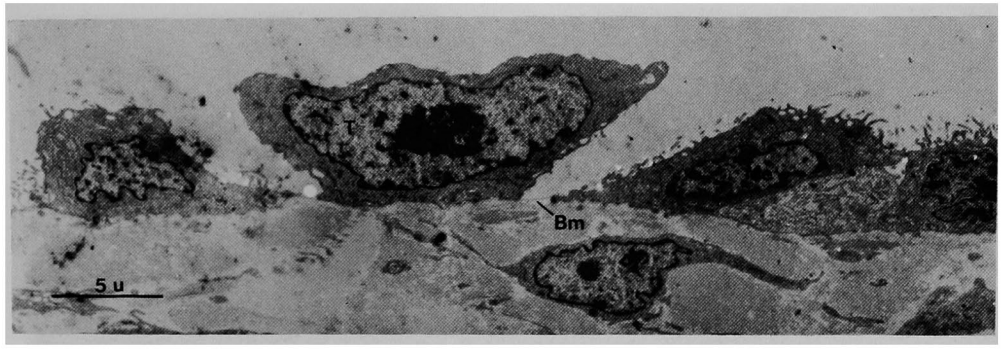

Fig. 13 5th experimental day. Tumor cell (T) tightly adheres to basement membrane (Bm) pressing neighbouring mesothelial cells (Me). Nucleus of tumor cell is large and nucleolus, too. Microvilli are not so many, and not uniform in width and length.

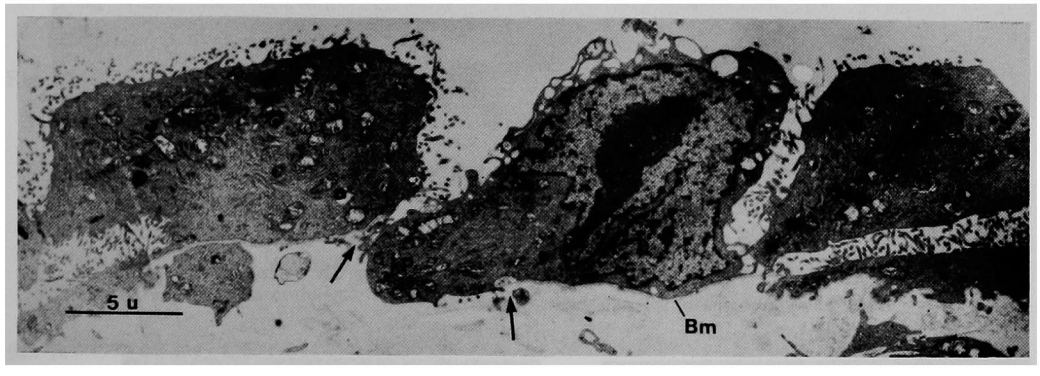

Fig. 14 7th experimental day. Cytoplasmic process (P) of adherent tumor cell (T) protrudes to submesothelial layer through defect (between arrows) of basement membrane (Bm).

ある (Fig. 14). ついで，さらに胞体が漿膜下層へ深く延びて，深部侵襲像として観察されたのが図15である (Fig. 15). 腫瘍細胞接着部の基底膜や，断裂，消失した部の両端の基底膜には膨化や菲薄化などの所見は認められない. 侵入した腫瘍細胞の胞体は，深部に及び，弾性線維窓を通過するが，窓間を抜けると横へ拡がる. この時期になると，侵入先進部の胞体内には，細胞小器官が移動し，侵入胞体の頚部には，microfilament の集積像が観察される. 腫瘍細胞が漿膜下層に浸潤する時期には，前述のごとく，基底膜近接部の膠原線維の減少，無定形物質の増加が著明である.

3. 走査型電子顕微鏡的所見

正常腹膜では，大きさや形が均一で，平坦な漿膜細胞が，あたかも敷石のごとく配列し，微絨毛が細胞辺縁部に，より多く分布しているため，細胞境界が鮮明である (Fig. 16). 第4実験日になると漿膜細胞が隆起するため，細胞境界部が谷間のようになり，腹膜全体が波打ったようにみえる (Fig. 17). この頃より微絨毛はやや短くなり，細胞表面全体にびまん性に分布するようになる. 第5実験日の腹膜では (Fig. 18)，漿膜細胞は丸味を帯び，細胞間結合の解離によって漿膜細胞間のところどころで，基底膜の露出した部位が観察され (↓印)，その基底膜露出部位に，あたかも漿膜細胞と置換したかのような腫瘍細胞の接着像がみられる. この腫瘍細胞は不整形で，細胞表面には，短い，大小不同の細胞質突起や皺壁が観察される. この像は，透過型電子顕微鏡で観察された腫瘍細胞の着床初期像 (Fig. 13-15) と一致する. 第7実験日以降になると，漿膜細胞の変化はより高度となり，球形化し，細胞1個1

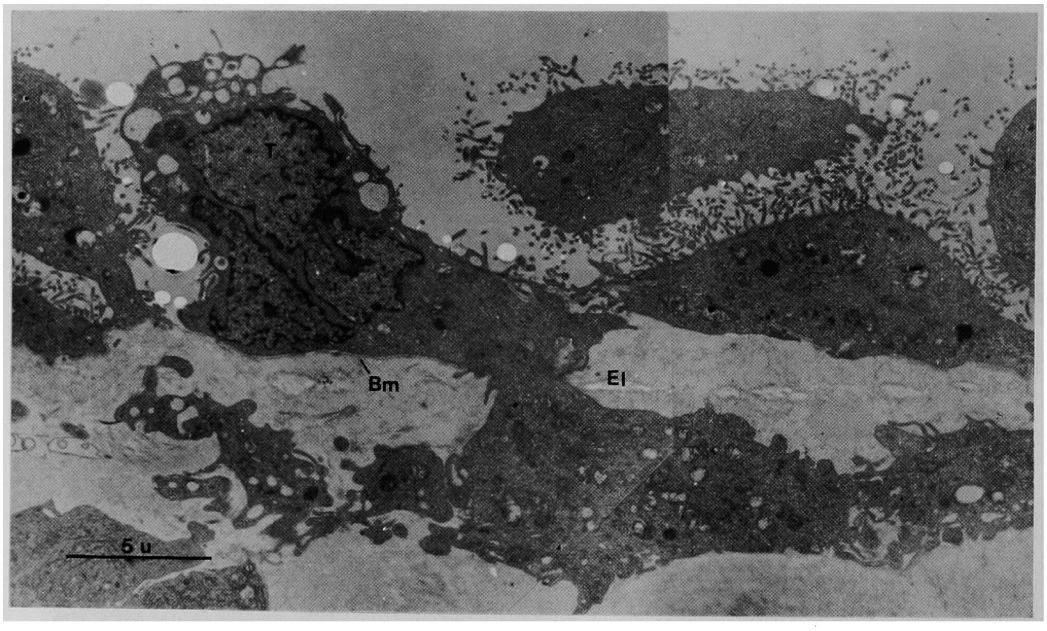

Fig. 15 7th experimental day. Cytoplasm of tumor cell (T) is seen passing through interrupted region of elastic lamella (El) and extending to lateral. In invaded cytoplasm, organelles can be seen already. Below basement membrane (Bm) collagen fibers are hardly seen, but more amorphus material can been seen.



Fig. 16 SEM of normal peritoneum. Surface is flat. Boundaries of mesothelial cells are sharp, because number of microvilli is greater at cell periphery.



Fig. 17 SEM of 4th experimental day. Bulging nature of mesothelial cells are still kept. Microvilli are seen diffusely on surface.

Fig. 18 SEM of 5th experimental day. Rounded mesothelial cells are seen, of which microvilli are greater in number. Basement membrane (arrow) between mesothelial cells (Me) can be cleally seen. Adhered tumor cell (T) to peritoneal surface appears as though replacing with mesothelial cell.

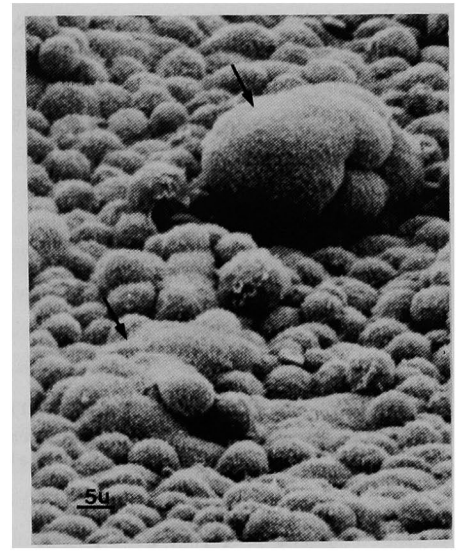

Fig. 19 SEM of 9th experimental day. Mesothelial cells are nearly spherical in shape. Elevated region (arrow) are seen, which surface are covered yet with mesothelial cells. This finding may be formed by protruding neocapillaries or growing tumor cells.

個が独立したようにみえる．そして，ところどころに漿膜細胞により被服された結節が形成されている（Fig. 19）．この結節は，図10-bで示したごとく，浸潤腫瘍細胞の増殖，あるいは，新生血管の突出とその表面を被う漿膜細胞の像に一致するものと考える．

考　　按

以上の実験成績よりみて，腫瘍細胞の漿膜着床と深部浸潤の成立過程を次のように想定することができる（Fig. 20）．

① 漿膜下層の浮腫とリンパ球，および macrophage の遊走
② 漿膜細胞の立方化などの形態的変化
③ 漿膜細胞間の離開と，その結果として生ずる基底膜の露呈
④ 漿膜細胞離開間隙への腫瘍細胞の侵入
⑤ 腫瘍細胞の基底膜への接着
⑥ 接着腫瘍細胞による基底膜の破壊，おろび腫瘍細胞の基底膜下層への侵入開始
⑦ 腫瘍細胞の漿膜下層への浸潤と増殖

そこで，これらを順を追って考察し，その機序に触れてみたい．

腫瘍細胞の着床に際して，着床漿膜に変化（①～③）が先行することは，腫瘍細胞の着床が単に物理的な機序で起こるものでないことを示すものである．この漿膜の変化は Walker 腫瘍[13] のみならず，Ehrlich 腹水癌を用いた実験でも認められ，[7] 腫瘍細胞や実験動物による差はない．

浮腫は病理学的には，漏出液にその成因が求められるが，形態学的には，滲出液によるものとの差はない．一般に，浮腫の原因としては，1）リンパ液のうっ滞，および 2）血管透過性の昂進があげられる．血管透過性の昂進については，i）うっ血などの機械的の作用，ii）血管運動神経の異常興奮刺激による神経性の作用，iii）毒物などの毛細血管壁への直接刺激による化学的物質の作用，iv）炎症などがとりあげられている．

腫瘍細胞の腹腔内移植による漿膜下層の浮腫は，腫瘍細胞以外にその原因は考えられないが，その発生機転については不明といわざるを得ない．しかしながら，先に述べた浮腫のいくつかの原因について考えてみると，浮腫の出現時期からみて，腫瘍細胞

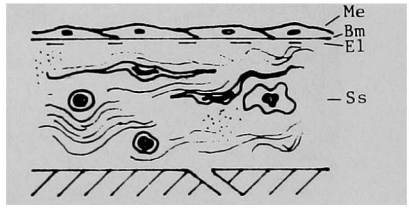

1.Edema and cell-infiltration in subserosal layer.



2.Hypertrophical change of mesothelial cells (hemispherical shape)and breaking of contacts between mesothelial cells.

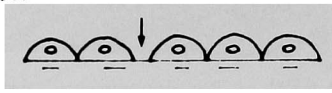

3.Denuded basement membrane of intercellural gap (arrow).

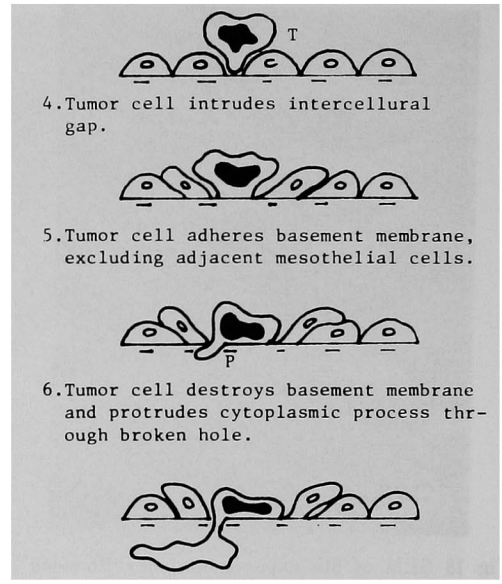

4.Tumor cell intrudes intercellural gap.

5.Tumor cell adheres basement membrane, excluding adjacent mesothelial cells.

6.Tumor cell destroys basement membrane and protrudes cytoplasmic process through broken hole.

7.Tumor cell invades into subserosal layer by ameboid movement.

Fig. 20 Illustration of process of peritoneal tumor cell implantation. Me : mesothelial cell, Bm : basement membrane, El : elastic lamella, Ss : subserosal layer, T : tumor cell, P : cytoplasmic process

による脈管閉塞などの機械的原因は除外できるので，次にあげる三つの原因が考えられる．その第一は，腫瘍細胞の代謝産物や崩壊産物の腹膜刺激により，反射的に血管運動神経の異常興奮が起こり毛細血管からの濾出がたかまる結果，浮腫を生じる可能性である．これについては，死滅した腫瘍細胞の崩壊産物が腹膜を刺激して，腫瘍細胞の着床増殖を促進するという報告があり，[4] 浮腫の成因を推測する上で興味深い．第二は，腫瘍細胞の産生物質が毛細血管壁を直接刺激して変化を起こし，そのため血管透過性の異常を惹起させる機序である．炎症に際して，血管透過性の昂進は，ヒスタミンあるいはヒスタミン様物質の作用による短時間作用の即時反応と，作用物質としてとりあげられている vasoexin による長時間作用の遅延反応が考えられている．[14] vasoexin は炎症のみならず，癌性腹膜炎滲出液やリウマチ様関節炎滲出液からも分離されたものである．ついで，第三の可能性として，肥絆細胞を破壊してヒスタミンの遊離を促す物質[15]や，炎症刺激が血管周囲の組織球に作用して vasoexin の生成を促すように，[14] 血管周囲の組織球に作用する物質が腫瘍細胞から産生されることも考えられる．

第4実験日になって明らかな浮腫が出現するのは，腹腔内で除々に腫瘍細胞が増殖することにより作用物質も次第に増量するため，ある時期になると急激に血管の透過性が昂進すると考えられる．

漿膜細胞の形態的変化と細胞間の離開であるが，これがいかなる機序によるものかは，浮腫の発生機転同様不明であり，推測の域をでない．Birbeck ら[7]は，Ehrlich 癌細胞腹腔内移植実験において，漿膜細胞の変形，剝離現象とその前段階にみられる腹壁の結合織の変化を観察したが，Wheatley ら[16]の種々の状態における生体の免疫応答の研究にて，これらの変化は腫瘍細胞に対する宿主の1つの免疫反応として捉えている．また，腫瘍間質液に細胞溶解作用のあることを認めた Holmberg[17]の研究より，池上ら[18]はこの物質が，癌と宿主の中間帯での間質反応に関与すると述べている．しかしながら，形態学的に捉えるならば，核クロマチンや核小体の明瞭化，粗面小胞体やフリーリボゾームの発達を示す漿膜細胞の変化（Fig. 6）は，一般に増殖細胞にみられる形態的所見であり，[19,20] このことは，漿膜細胞が増殖

の状態になっていることが考えられる．この場合，細胞の分化と機能が平行すると考えるならば，漿膜細胞間の結合力は低下することも考えられる．また，漿膜細胞の変化は漿膜下層の変化よりやや遅れて発現してくることから，時間的関係からみて，漿膜下層の浮腫が漿膜細胞の変化に何らかの形で関与していることは否定できない．

腫瘍細胞の腹膜着床の初期像ともいうべき所見（Fig. 13）からみて，漿膜細胞の剝脱がなくても漿膜細胞間の離開小間隙形成により基底膜が露呈するだけで腫瘍細胞の着床の可能性が生じるものと考える．すなわち，着床した腫瘍細胞と相接する漿膜細胞の形態的関係からみて，また，腫瘍細胞にアメーバ様運動[21)22)]が認められていることからも，腫瘍細胞は漿膜細胞間に生じた小間隙に，自動運動により遊走し，露呈した基底膜に接着する（④）．

従来は，漿膜細胞の剝離，脱落が腫瘍細胞着床の必須段階であると考えられていたが[7)13)23)]このように，漿膜細胞の剝離，脱落のない，漿膜細胞間の離開小間隙の基底膜露呈だけで，腫瘍細胞は着床しうるものである．腫瘍細胞の基底膜接着については，細胞表面の膜荷電からみて，腫瘍細胞と漿膜細胞との間には静電気的反発があるため，漿膜細胞で完全に被服された腹膜は腫瘍細胞に対して反発し，結果的に着床を防禦するごとき作用を示すことが考えられる．基底膜の露呈が腫瘍細胞の接着を可能かつ容易にするのは膜荷電の関係からも肯定しうるものである．また，腫瘍細胞が漿膜細胞間の離開小間隙を貫通するごとく漿膜下層へ侵入する像は観察されておらず，腫瘍細胞の基底膜接着像から示唆されることは，腫瘍細胞は基底膜に達すると周囲の漿膜細胞を圧排して漿膜細胞と置換するごとく基底膜面に定着することである（⑤）．基底膜に定着した腫瘍細胞は，まず，微小浸潤[24)25)]ともいうべき偽足様細胞質突起の漿膜下層への突出をもって侵入を開始する（⑥），この際，当然，基底膜の破壊が推定されるが，この基底膜の破壊，欠損は滝沢[26)]のいうmesenchymolysis，さらに，伊藤[27)]三村[28)]の collagenase による間質破壊によると考える．Birbeck ら[7)]は，破壊された基底膜の縁が腫張したようにみえるという観察結果から，腫瘍細胞産生酵素による化学的破壊が考えられると述べている．

腫瘍細胞の漿膜下層への浸潤は（⑦），細胞小器官の移動を伴いながら，胞体を延ばし侵入してゆく，いわゆるアメーバ様運動[22)]によると考えられる．また，基底膜に接する部の膠原線維の減少や無定形物質の増加などの変化は，腫瘍浸潤にみられる間質の変化[29)]である．これら一連の変化は，前述の collagenase[27)28)]や蛋白分解酵素[30)31)]による変化と同じ所見である．

つぎに，漿膜下層の著明な血管新生がみられるが，これは，特異な所見である．すなわち，血管内皮細胞々体の偽足様膨出，内皮細胞や周細胞の核分裂像，および，秦ら[32)]が血管の原型であろうと述べている所見と類似する血管内皮細胞による網目状構造などの所見は，観察血管が新生血管であることを示しており，いわゆる tumor angiogenesis factor（TAF）[33)34)35)36)]の腫瘍の有する局所誘導因子の作用が示唆される．腫瘍細胞の漿膜着床機序へ，この血管新生が直接に関与することは考えられないが，腫瘍の発育，増殖には関与することが当然考えられる．この前段階としての血管新生は腫瘍受容機序として，極めて興味ある所見と思われる．

結　語

腫瘍細胞の着床に先立って，次のような宿主漿膜の一連の変化が観察された．すなわち，最初に漿膜下層の浮腫が現われ，それに続いて，漿膜細胞の立方化などの形態的変化と細胞間結合の解離，および漿膜細胞間の離開間隙に基底膜の露呈がみられた．また，腫瘍細胞着床の初期像ともいうべき腫瘍細胞の基底膜接着像や漿膜下層への侵入像を捉えた．接着腫瘍細胞と相接する漿膜細胞との間には，漿膜細胞間の離開間隙への腫瘍細胞の能動性（割込み）を示唆する形態的相関がみられた．そして，接着腫瘍細胞から偽足様細胞質突起が基底膜下層へ突出し，その部の基底膜欠損像が観察された．漿膜下層に延びた胞体内には細胞小器官がみられた．以上のことから，漿膜の変化が腫瘍細胞の着床に好適条件を提供していることが示唆され，漿膜細胞の剝脱がなくても，漿膜細胞間の離開間隙の基底膜の露呈があれば腫瘍細胞は着床しうると考える．

（本研究の一部は，第60回日本消化器病学会総会に於いて発表した．）

稿を終るにあたり，御指導，御校閲を賜わりました折田薫三教授並びに岡島邦雄助教授に感謝致します．さらに，御教示，御協力いただきました林卓司先生（Kuakini Medical Center, HONOLULU）に感謝するとともに，研究室の諸先生，諸嬢，および田中正信氏に感謝致します．

文 献

1) 神崎五郎，岩永剛，田中元，小山博記，古河洋，谷口春生，和田昭，建石竜平：胃癌根治術後の腹膜再発について．癌の臨床，**22**：834-840，1976.

2) 中島聡總，及川隆司，大橋一郎，原島三郎，平田守男，中村恭一，梶谷鐶：進行胃癌における術中腹腔細胞診の臨床的意義．癌の臨床，**23**：27-34，1977.

3) 西満正，大山満，中島聡總，大橋一郎，西俣嘉人，坂元五偉：癌性腹膜炎（播種）の発生病理．外科，**35**：385-390，1973.

4) Jones, F. S., and Rous, P.: On the cause of the localization of secondary tumors at points of injury. J. Exp. Med., **20**: 404-412, 1914.

5) Wheatley, D. N., Ambrose, E. J., and Easty, G. C.: Infiltration of intra-abdominal organs by ascites tumors. Nature, **199**: 188-189, 1963.

6) Wheatley, D. N., and Ambrose, E. J.: Tumor cell invasion from transplantable ascites tumors into host tissues. Brit. J. Cancer, **18**: 730-742, 1964.

7) Birbeck, M. S. C., and Wheatley, D. N.: An electron microscopic study of the invasion of ascites tumor cells into the abdominal wall. Cancer Res., **25**: 490-497, 1965.

8) 荻生俊昭，中村久也：腹水肝癌の腹腔より腹壁内への浸潤の誘導．日癌会記事，**31**：286，1972.

9) 大森正樹：電子顕微鏡用樹脂包埋材料からの光顕標本作製 Paragon 染色液による染色改良法．細胞，**8**：193，1976.

10) Odor, D, L.: Observations of the rat mesothelium with the electron and phase microscopes. Am. J. Anat., **95**: 433-466, 1954.

11) Fukata, H.: Electron microscopic study on normal rat peritoneal mesothelium and its changes in absorption of particulate iron dextran complex. Acta Path. Japonica, **13**: 309-325, 1963.

12) Baradi, A. F., and Hope, J.: Observations on ultrastructure of rabbit mesothelium. Exp. Cell Res., **34**: 33-44, 1964.

13) Buck, R. C.: Walker 256 tumor implantation in normal and injured peritoneum studied by electron microscopy, scanning electron microscopy, and autoradiography. Cancer Res., **33**: 3181-3188, 1973.

14) 林秀男，下川保夫：炎症のプロテアーゼ機構，とくに細胞中性プロテアーゼの意義について．日皮会誌，**88**：1-16，1978.

15) Janoff, A., and Zweifach, B. W.: Production of inflammatory changes in the microcirculation by cationic proteins extracted from lysosomes. J. exptl. Med., **120**: 747-764, 1964.

16) Wheatley, D. N., and Easty, G. C.: The growth and infiltration of Ehrlich's ascites tumour in mice with reduced immunological responses. Brit. J. Cancer, **18**: 743-755, 1964.

17) Holmberg, B.: Inhibition of cellular adhesion and pseudopodia formation by a dialysable factor from tumor fluids. Nature, **195**: 45-47, 1962.

18) 池上晴通，山村雄一：いわゆる宿主反応ー転移と関連して一．綜合臨床，**19**：1010-1016，1970.

19) 堀功：創傷治癒における再生表皮細胞の基底膜形成に関する電子顕微鏡的研究．金沢十全医誌，**83**：379-400，1974.

20) Hay, E. D., and Dodson, J. W.: Secretion of collagen by corneal epithelium I. Morphology of the collagenous products produced by isolated epithelia grown on frozenkilled lens. J. Cell Biol., **57**: 190-213, 1973.

21) Enterline, H. T., and Coman, D. R.: The ameboid motility of human and animal neoplastic cells. Cancer, **3**: 1033-1038, 1950.

22) 岡島邦雄，荒木京二郎：N-methyl-N'-nitro-N-nitrosoguanidine による実験的ラット胃癌のリンパ管侵

襲一電子顕微鏡的観察一. 日癌会記事, **35**: 221, 1976.

23) 金島新一, 小酒浩: 癌細胞. 細胞, **7**: 57-64, 1975.

24) Ashworth, C. T., Stembridge, V. A., and Luibel, F. J.: A study of basement membranes of normal epithelium, carcinoma in situ and invasive carcinoma of uterine cervix utilizing electron microscopy and histochemical methods. Acta Cytol., **5**: 369-382, 1961.

25) Frei, J. V.: The fine structure of the basement membrane in epidermal tumors. J. Cell Biol., **15**: 335-342, 1962.

26) 滝沢延次郎: 病理学からみた癌腫の悪性度について. 千葉医会誌, **43**: 906-931, 1968.

27) 伊藤国昭: 人胃癌の胃壁内進展と collagenase 活性について. 岡山医誌, **89**: 1101-1117, 1977.

28) 三村哲重: 悪性腫瘍と collagenase 第1編. 悪性腫瘍の collagenase 活性について. 岡山医誌, **89**: 1151-1164, 1977.

29) 花房伸: 間質結合織の動態からみた胃癌の進展 第1編. 胃癌と線維性間質反応. 岡山医誌, 89: 1049-1067, 1977.

30) Sylven, B., and Bois, I.: Protein content and enzymatic assays of interstitial fluid from some normal tissues and transplanted mouse tumors. Cancer Res., **20**: 831-836, 1960.

31) Sylven, B., and Bois, I.: On the chemical pathology of interstitial fluid I. Proteolytic activities in transplanted mouse tumors. Cancer Res., **25**: 458-468, 1965.

32) 秦順一, 玉置憲一, 上山義人: ヌードマウス移植人癌による腫瘍血管の研究, 第1報. 日病会誌, **65**: 141-142, 1976.

33) Folkman, J.: Tumor angiogenesis: Therapeutic implications. New Engl. J. Med., **18**: 1182-1186, 1971.

34) Cavallo, T., Sade, R., Folkman, J., and Cotran, R. S.: Tumor angiogenesis Rapid induction of endothelial mitoses demonstrated by autoradiography. J. Cell Biol., **54**: 408-420, 1972.

35) Cavallo, T., Sade, R., Folkman, J., and Cotran, R. S.: Ultrastructural autoradiographic studies of early vasoproliferative response in tumor angiogenesis. Am. J. Path., **70**: 345-362, 1973.

36) Phillips, P., Steward, J. K., and Kumar, S.: Tumour angiogenesis factor (TAF) in human and animal tumours. Int. J. cancer, **17**: 549-558, 1976.

Experimental study on peritoneal dissemination of cancer

by

Hiroki OKABAYASHI

First Department of Surgery, Okayama University Medical School, Okayama

(Director : Prof. Kunzo Orita)

The electron microscopic study of the mechanism of the implantation of the tumor cells to the peritoneum has been investigated through the rats. The experiment was made with the inoculation of Walker 256 tumor cells into their abdominal cavity.

The morphalogic change and the detouching cell contact of the mesothelium make up the phenomenon, leaving empty spaces to basement membrane. This phenomenon makes it easy that the tumor cell contact with the basement membrane.

This contacted tumor cell protrudes the pseudopods and begin subserosal invasion, with moving the intracellular organelles.

Stretching the pseudopod, the tumor cell invades the subserosal layer, and the implantation is performed.