岡山医誌（1992）104，29—38

頭頸部癌の再建外科

—当科における再建術式の臨床的観察—

岡山大学医学部耳鼻咽喉科学教室（主任：増田　游教授）

渡辺　周一，川上　登史，井口　郁雄，宇野　欽哉，
大道　卓也，深沢　元晴，米田　孝明，福島　邦博，
増田　　游

岡山大学医学部第一外科学教室（指導：折田薫三教授）

上　川　康　明

（平成3年10月17日受稿）

Key words：再建外科，頭頸部癌，有茎（筋）皮弁，遊離（筋）皮弁

緒　　言

頭頸部癌の手術の特殊性は，癌腫摘出に伴う顔面・頸部皮膚欠損，あるいは術後拘縮による形態の障害の他，気道・食道入口部としての基本的機能の障害が発生することで，ことに進展例に対する広範切除に伴う形態・機能の障害は著しく，なんらかの再建術が不可欠となる．

頭頸部癌切除後の再建に用いられる再建材料は，有茎皮弁から有茎筋皮弁，遊離（皮）弁へと変遷した感があるが，前2者においては，実際の臨床で取捨選択される中で，取扱易く安全で，しかも形態と機能の再建に最も優れたものが残されてきた．これに対し近年開発された微小血管吻合術を利用した遊離（皮）弁移植は，有茎（筋）皮弁では届き得ない部位に到達可能で，従来再建法がないために手術不適応とされていた部位の根治手術を可能とし，頭頸部外科の手術適応を拡大した．さらに種々の皮弁が開発され，従来有茎（筋）皮弁の適応とされていた部位にも積極的に遊離（皮）弁が応用され，より優れた術後機能・形態が得られるようになり，Quality of life にも叶った術式として頭頸部癌治療に大きく貢献してきた．

当教室でも，年々，頭頸部癌患者が増加する傾向にあるが，今回，微小血管吻合術が導入された1989年1月以来2年8ヶ月間に再建外科治療が施された37症例について，用いられた再建

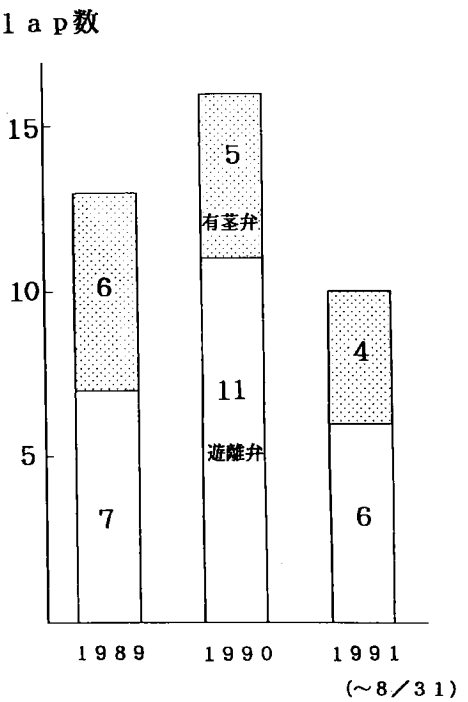

図1　年代別再建材料の推移

材料，再建術式及びその有用性を検討し若干の文献的考察を加え報告する．

対象症例及び再建材料・術式

1989年1月より1991年8月の2年8ヶ月間に岡山大学耳鼻咽喉科で再建外科治療が行なわれた症例は37例，性別は男30人，女7人であった．病理組織は，口蓋癌1例，唾液腺癌2例が腺癌で他の34例は扁平上皮癌であった．年度別には1989年は12症例に対し13のflapが使用され，そ

表1　原発部位別再建材料

部位＼再建材料	有茎弁	大胸筋皮弁	広背筋皮弁	前腕皮弁	腹直筋皮弁	空腸
口腔　(n=14)	1 [1]	6	3	5	0	0
中咽頭　(n= 5)	1 [2]	1	0	2	1	0
下咽頭・頸部食道・喉頭　(n= 7)	1 [3]	1	0	0	0	6
鼻・副鼻腔　(n= 9)	1 [4]	0	2 [5]	1	5	0
唾液腺　(n= 2)	0	1	1	0	0	0
計	4	9	6	8	6	6

注；1）口蓋粘膜弁　2）咽頭弁　3）有茎結腸　4）正中前額皮弁
5）遊離広背筋弁，遊離広背筋皮弁・前鋸筋皮弁

表2　切除術式別再建材料

部位		切除術式	再建材料
口腔	舌癌	部分切除術	大胸筋皮弁1，前腕皮弁1
		半側切除術	大胸筋皮弁1，前腕皮弁4
		全摘出術	大胸筋皮弁1，広背筋皮弁1
		・喉頭全摘出術	大胸筋皮弁＋広背筋皮弁
	口底癌	部分切除	大胸筋皮弁2
	頬粘膜癌	皮膚合併切除 下顎区域切除	広背筋2島弁
	口蓋癌	口蓋部分切除	口蓋粘膜弁1
中咽頭	側壁型	側壁切除術	前腕皮弁2，腹直筋皮弁1
	前壁型	舌全摘・喉頭全摘出術	大胸筋皮弁1
	上壁型	軟口蓋切除術	咽頭弁1
下咽頭・頸部食道喉頭		咽喉頭頸部食道摘出術	遊離空腸6（大胸筋皮弁による頸部皮膚再建1）
		咽喉頭食道全摘出術	有茎結腸1
鼻・副鼻腔	鼻腔癌	皮膚合併切除術	正中前額皮弁1
	上顎癌	上顎全摘出術 拡大上顎全摘出術	前腕皮弁＋腸骨1 腹直筋皮弁4，遊離広背筋皮弁＋前鋸筋皮弁1
	篩骨洞癌	前頭開頭術	腹直筋皮弁1，広背筋弁1
唾液腺	耳下腺癌	皮膚合併切除術	大胸筋皮弁1，広背筋皮弁1

の内，有茎（筋）皮弁は6，遊離弁は7であった．1990年，1991年は各々16症例に16，9症例に10のflapが使用されており，その内訳は図1のごとくであった．症例の原発部位は，口腔癌14例（舌癌10例，口底癌2例，頬粘膜癌1例，口蓋癌1例），中咽頭癌5例，下咽頭・頸部食道癌5例，喉頭癌2例，鼻・副鼻腔癌9例，唾液腺癌2例であり，用いられた再建材料は表1のごとくであった．

切除術式と再建材料の関係を表2に示す．舌癌10例の内7例に部分切除術（2例），あるいは舌半側切除術（5例）を行い，2例を大胸筋皮弁，5例を遊離前腕皮弁で再建した。舌骨上舌全摘出・喉頭全摘出術を行った進展癌3例は大胸筋皮弁，広背筋皮弁のいずれか，あるいは両者で再建した．口底癌は部分切除術後，大胸筋皮弁，頬粘膜癌は顔面皮膚・下顎骨区域切除術後2皮島の広背筋皮弁で，口蓋癌は局所粘膜弁による再建を行った．中咽頭癌は，側壁型3例に遊離前腕皮弁（2例），遊離腹直筋皮弁（1例）を用い，上壁型症例は咽頭弁で，舌骨上舌全摘・喉頭全摘出術を施行した前壁型症例は大胸筋皮弁で再建した．

下咽頭・頸部食道癌，喉頭癌7例は，6例に咽喉頭頸部食道摘出術，1例に咽喉頭食道全摘出術を行い，頸部皮膚進展のあった1例に皮膚合併切除を行った．食道全摘出例は有茎結腸で，他は遊離空腸で再建した．

鼻・副鼻腔癌9例の内，前頭蓋底進展篩骨洞癌2例は前頭開頭による切除後，遊離広背筋弁，遊離腹直筋皮弁で頭蓋底を再建し，鼻腔癌1例は皮膚とともに摘出後，皮膚欠損を正中前額皮弁で修復した．6例の上顎癌では，1例は上顎全摘出術後，遊離前腕皮弁と腸骨により眼窩底再建を行い，5例の眼窩内容除去を含めた拡大上顎全摘出症例に対して4例を遊離腹直筋皮弁で，1例を前鋸筋皮弁・広背筋皮弁の遊離複合筋皮弁で再建した．

唾液腺癌2例は耳下腺癌の皮膚進展例で，癌腫摘出と皮膚合併切除を行い，皮膚欠損をそれぞれ大胸筋皮弁，広背筋皮弁で再建した．

考　　察

頭頸部癌手術の発展は，再建外科の進歩そのものと言っても過言ではない．およそ10年前，有茎筋皮弁が出現するまでは前額皮弁，deltopectoral（DP）皮弁[1]等の有茎皮弁が盛んに用いられていた．有茎皮弁の最大の欠点は，pedicleの切り離しのため二期的手術となり，病悩期間が長期化することであるが，有茎筋皮弁の登場により，その問題は解決されその使用頻度は減った．教室及び関連施設の1983年までの7年間では明らかにDP皮弁が全盛であったが[2]，ここ3年間は，わずか1例鼻腔癌切除後の小さい皮膚欠損に正中前額皮弁を用いたに過ぎない．しかし安全確実であることより十分にその利用価値があり，小さな局所皮弁として顔面・頸部皮膚の再建には最適の材料であると思われる．

頭頸部再建外科が飛躍的に発達したのは1970年代後半の有茎筋皮弁の登場[3]によると言えるであろう．その最大の長所は一期的再建が可能となり，治療期間が短縮されたことにあるが，筋皮弁が繁用されるに至った主たる理由は，頭頸部領域のほぼ全域をカバーしうること，皮弁を栄養する血管支配が確実であり安全なこと，なによりも手技が容易でだれにでも使用可能であることである．我々は数種類ある有茎筋皮弁のうち，大胸筋皮弁と広背筋皮弁を症例に応じて使い分けているが，この2つに精通していればほとんどの症例に不自由を感じることはない．大胸筋皮弁は最も頻繁に用いられる筋皮弁であり，切除と同一体位で挙上でき，短い手術時間を要求されるhigh riskな症例には有利な材料である．広背筋皮弁は，体位変換の煩わしさを除けば，大胸筋皮弁に比して，より大きな皮弁が採取でき，筋体も薄く，より遠位部に到達可能である．また広背筋皮弁は，大きく採取できることから2皮島として立体的な再建にも適している。さらにその支配血管の走行を利用し前鋸筋皮弁[4]，あるいは肩甲骨（皮）弁[5]などとの複合筋皮弁として応用もできる．

頭頸部の再建は有茎（筋）皮弁でほぼ再建可能であるが，頭蓋底，耳介より上部などpedicleが届かない部位の再建には，遊離（筋）皮弁が

適応となる．約10年前より微小血管吻合術が安全な技術とされ[6]，さらに前腕皮弁[7]，腹直筋皮弁[8]，空腸[9]などの遊離再建材料が開発され，今まで有茎（筋）皮弁の適応とされていた部位にも，その材料の特徴を生かし積極的に利用されるようになった．その結果，再建部位によっては形態・機能に関して有茎（筋）皮弁より優れた成績が得られることが判ってきた．そのため特殊な技術と考えられていた微小血管吻合術が，現在では多くの施設で導入され，徐々に普遍的技術となりつつある．当教室でも3年前より本術式を採用しており，従来切除創を修復する方法がないため inoperable とされていた症例にも外科的治療が積極的に行われている．

以下，主な切除部位別に，使用された再建材料の有用性について検討を加える．

口腔，中咽頭の再建（図2）

口腔・中咽頭は気道・食道の入口という解剖学的特徴を有するため形態より機能を考えた再建術式が選択されなければならない．筋皮弁は，その mass により大きな死腔を埋めるには最適である反面，機能面では，移植した mass による残存組織の運動制限が起こり，また術後の筋肉の萎縮に伴う形態・機能の悪化も避けられない．殊に口腔，中咽頭（前壁，側壁型）は構音，咀嚼，嚥下機能を有しておりその再建には，残存した組織の運動をなるべく制限しない薄く，柔らかい材料を選択するのが理想的である．その理由から我々は，術後機能を重視しなければならない舌半切以下の症例，中咽頭癌症例に対しては遊離前腕皮弁を用い，術後の機能を考慮する必要のない喉頭全摘出を含む舌骨上舌全摘例に対しては有茎筋皮弁を使用する基本方針を

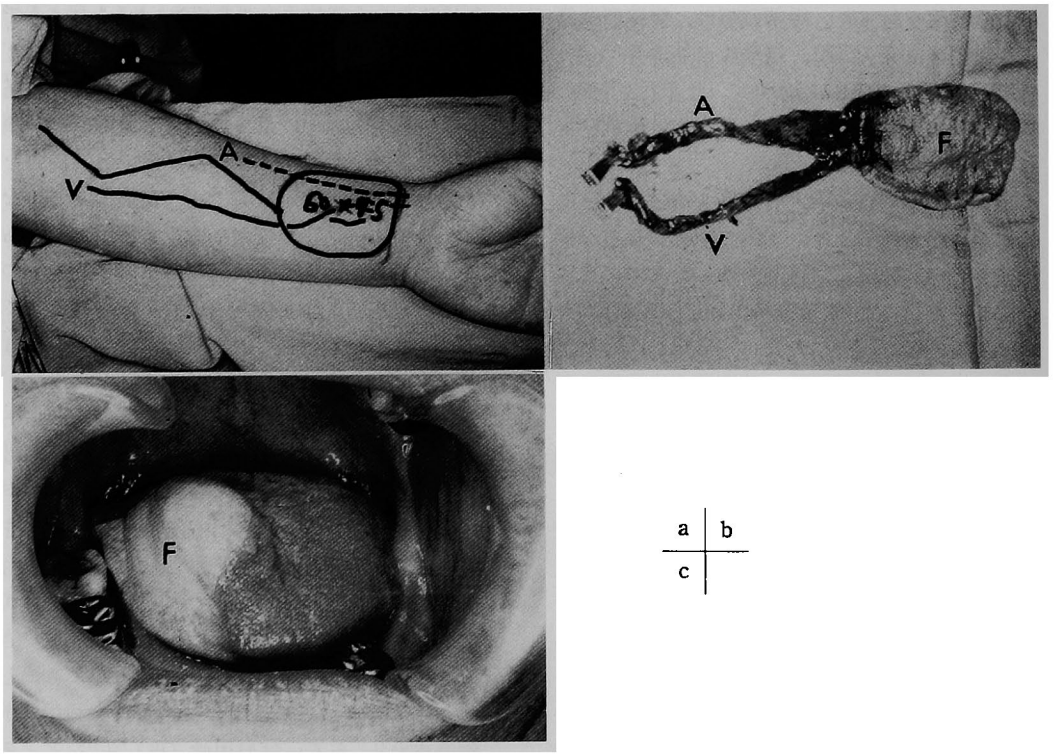

図2　遊離前腕皮弁による舌癌切除後の再建症例
a．前腕皮弁採取のためのデザイン．
　A：橈骨動脈　V：正中皮静脈
b．採取された前腕皮弁（F）．
C．術後2年の再建された舌所見．可動性は良好で機能障害は殆ど見られない．

採っている．この前腕皮弁は，Yang ら[7]により開発された橈骨動脈・皮静脈を血管柄とする筋膜皮弁であり，栄養血管径は太く，その血行支配は確実で，血管柄を長く採取でき，薄く柔らかい特徴を持っている．一般的には，その薄さを利用して口腔・中咽頭の再建以外に管腔とし下咽頭の再建[10]にも用いられている．

また前腕皮弁と同様に薄く柔らかい材料に空腸組織がある．他施設での経験ではあるが，遊離空腸を腸管膜付着部対応部に縦切開を加え開放し，舌半側切除後の欠損部の再建に利用した[11]．開腹の手術侵襲は前腕皮弁のそれよりより大きくなるが，術後機能に関しては同程度の結果が得られた．前腕皮弁不適応症例に対し検討されるべき flap と思われる．

下咽頭・頸部食道の再建（図3）

咽喉頭頸部食道摘出後の再建は，旧くは頸部皮弁による Wookey 法[11]，DP 皮弁による Bakamjian 法[1]が行われていた．しかし近年，筋皮弁による一期的再建が可能となり，主に大胸筋皮弁[12]が盛んに用いられてきた．さらに最近では筋皮弁の欠点を補う遊離前腕皮弁[10]，遊離空腸[9]による再建が一般的となってきている．以前は，我々も大胸筋皮弁による再建の経験があるが，現在は外科の協力のもとに空腸移植を原則としている．筋皮弁は手術手技が容易で生着が

図3　遊離空腸による下咽頭癌切除後の再建症例
a．術前の造影所見．左梨状窩に陰影欠損を認める．
b．再建後の造影所見．
c．挙上された空腸．
d．広い咽頭側は端一側吻合，食道端は端一端吻合を行いL字型に再建した（矢印は頭側を示す）．

確実である反面，術後吻合部の狭窄をきたし易い．また一度狭窄が生じると粘膜のそれとは比較にならないほど頑固である．その点，消化管を消化管で再建することは生理的であり，消化管どうしの吻合では吻合部瘻孔，狭窄発生の頻度も低く，その程度も軽い利点がある．喉頭癌の下咽頭進展2例を含め6例の再建を遊離空腸で行ったが，開腹による合併症はなく，その手術侵襲は軽微で，移植空腸壊死，吻合部瘻孔の発生はなく，術後吻合部狭窄による通過障害を訴える症例はなかった．術直後に移植空腸の一時的な浮腫，蠕動亢進による通過障害はみられるが漸次軽快し，長期観察例では食事摂取時間の多少の遅滞は見られるものの特に問題となっていない．前腕皮弁による再建の経験はないが，今のところ本手術式の結果に満足しており，理想的再建材料と考えている．

鼻・副鼻腔の再建（図4，図5）

有茎筋皮弁で pedicle が届かない部位は，頭蓋底，耳介より上部などの遠位部である．特に頭蓋底は切除可能であっても切除後の再建方法がなかったために根治手術の対象とならなかった．しかし，微小血管吻合術の開発は，遊離組織を自由に遠位部へ移植可能とし，その結果頭蓋底切除に伴う術後の頭蓋内合併症の発生を予防することが可能となり，近年の頭蓋底外科発達の要因となった[13]．頭頸部癌では，主に鼻・副鼻腔癌の前頭蓋底進展例がその対象となる．自験の篩骨洞癌前頭蓋窩進展2例に対して，前頭開頭による癌腫切除後の前頭蓋底の再建に遊離

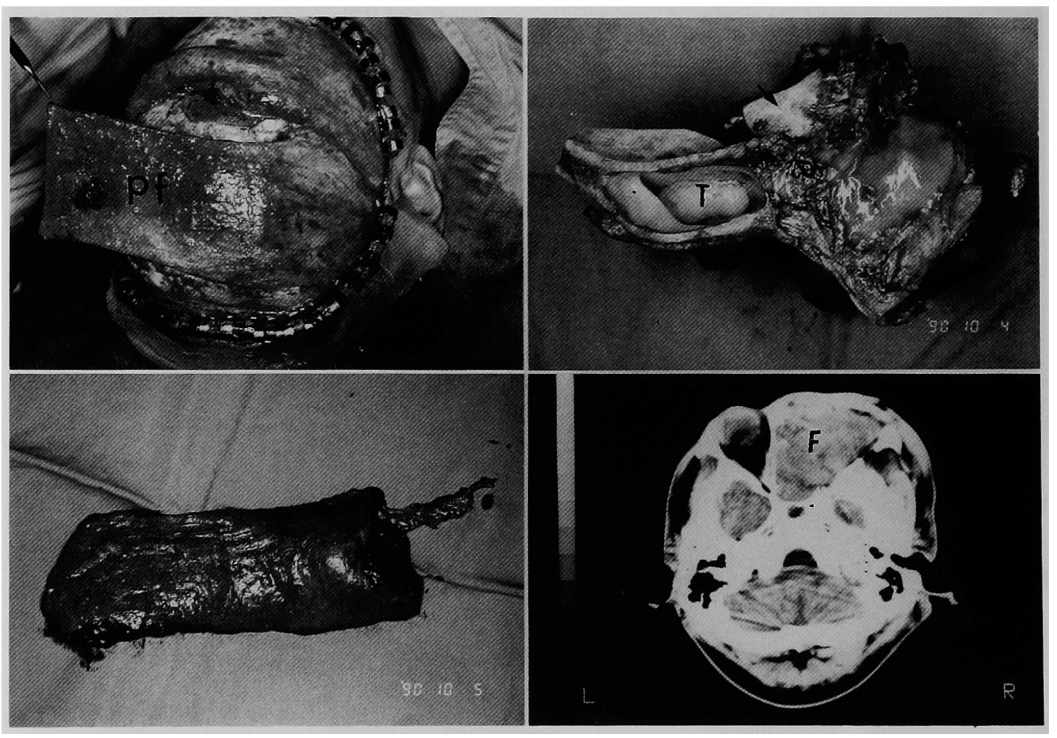

a | b
c | d

図4　遊離広背筋弁で頭蓋底を再建した篩骨洞癌症例
a．冠状切開による前頭開頭アプローチを示す．pf：硬膜の再建のために温存された pericranial flap.
b．en bloc に摘出された篩骨洞・前頭洞癌腫．→：鶏冠，T：前頭洞に進展した腫瘍．
c．採取された広背筋弁．
d．広背筋弁で再建された右眼窩・篩骨洞・前頭蓋底（F）．

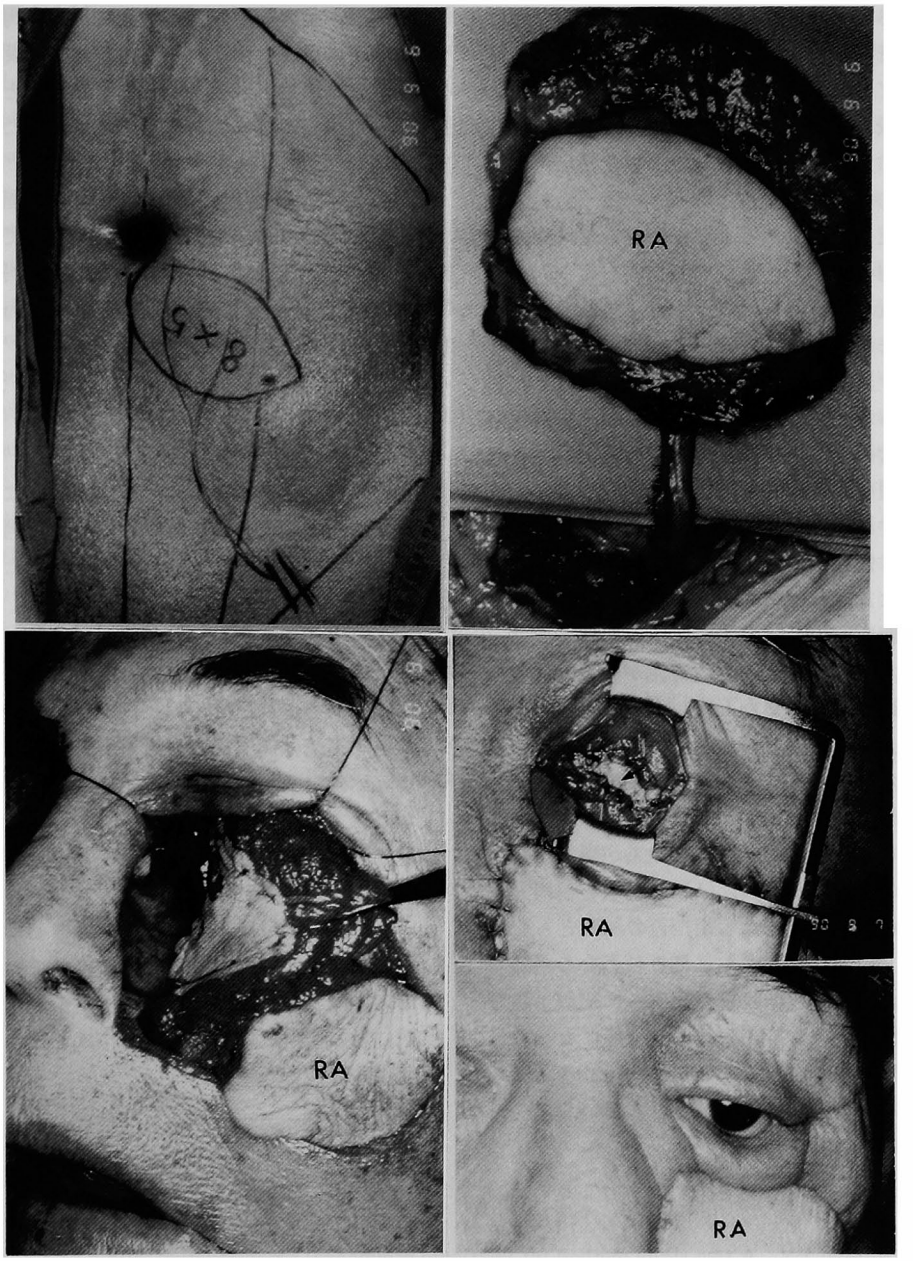

a	b
c	d
	e

図5　義眼床を作成した拡大上顎全摘症例
a．下腹壁動静脈を栄養血管とした腹直筋皮弁（RA）採取のためのデザイン．
b．挙上された腹直筋皮弁（RA）．
c．筋皮弁による上顎・顔面皮膚の再建．
d．結膜嚢による義眼床の作成．中央に遊離植皮（←）を行った．
e．義眼を装用した術後6ヶ月の顔貌．

広背筋弁，下腹壁動静脈を pedicle とした遊離腹直筋皮弁を使用したが，特に頭蓋内感染，髄液漏などの合併症は経験しなかった．

また我々は，微小血管吻合術を導入して以来，従来切除だけで終わっていた上顎全摘症例に対し積極的に顔面の再建を行っている．上顎全摘症例は支持組織である上顎骨を大きく切除するため顔面の陥凹，術後皮膚の拘縮による顔面の著しい変形は避けられなかった．それを防ぐ目的で，これまで上顎切除後 DP 皮弁を充塡する報告[14]が見られるが，二期的手術であることが欠点であった．我々は，これまで顔面皮膚合併切除例も含めた7症例に対し遊離前腕皮弁，遊離腹直筋皮弁，遊離広背筋皮弁と前鋸筋皮弁の複合筋皮弁により一期的顔面再建を行ってきた．7例中5例に腹直筋皮弁を用いているが，脂肪は筋肉に比べ移植後の萎縮が少ないと言われ，その点腹直筋皮弁は他の部位よりも脂肪組織が豊かで，その volume の恒常性が顔面の形態修復に最適である．また，新しい試みとして眼窩内容除去術を行った3症例に対し義眼装用を目的とした結膜嚢による義眼床作成を行ったところ，下眼瞼に軽度拘縮が見られるものの嚢の浅在化はなく，形態的に満足な結果が得られた．再建術のなかった時代には眼瞼縫着などの方法がとられ，眼球摘出は手術拒否の原因ともなってきた．しかし血行のある裏打ちとなる組織の移植により，形成結膜嚢の瘢痕，拘縮が予防され，自然に近い形で義眼装用が可能になったことは治療の幅を広げるとともに，Quality of life にも叶った結果が得られたと考えている．

従来，創の被覆が基本概念であった再建外科が，さまざまな再建材料，再建術式の開発により，より形態・機能を重視した外科へと発展してきた．癌の治療の目的は根治であることに疑いはないが，治癒率の向上してきた今，治癒後の社会生活をより快適に過ごすという面にも目を向けることが要求される時代となってきた．その意味で頭頸部外科における再建外科の果たす役割は大きく，今後さらに症例を重ね，より優れた再建を目指したいと考えている．

結　　論

微小血管吻合術を導入した1989年1月から1991年8月までに岡山大学耳鼻咽喉科において再建外科的治療を行った頭頸部癌37症例について，部位別，切除術式別に，加えられた再建術を検討し以下の結果を得た．

1）使用された再建材料は39弁で，内訳は有茎（筋）皮弁17，遊離弁22と遊離再建材料の使用頻度が多かった．

2）術後機能（構音，咀嚼，嚥下）が重視されるべき口腔，中咽頭の再建には遊離前腕皮弁が優れていた．

3）下咽頭の再建には，術後合併症の少ない遊離空腸が最適と思われた．

4）鼻・副鼻腔の再建には，術後萎縮の少ない遊離腹直筋皮弁が形態維持に優れていた．眼窩内容除去を含む拡大上顎全摘出術を行った3例に結膜嚢形成による義眼床作成を試み，義眼装用が可能となった．

文　　献

1）Bakamjian VY：A two-stage method for pharyngo-esophageal reconstruction with a primary pectoral skin flap. Plast Reconstr Surg (1965) **36**, 173—184.

2）渡辺周一，斉藤龍介，小河原利彰，小倉義郎，金谷　真，松原　浄，小池聰之：頭頸部癌の再建外科・術式及び成績．岡山医誌 (1983) **95**, 395—403.

3）Ariyan S：The pectoralis major myocutaneous flap. Plast Reconstr Surg (1979) **64**, 73—81.

4）中塚貴志，波利井清紀，上田和毅，浅井昌大，菅沢　正，小野　勇，海老原敏：上顎腫瘍切除に伴う眼摘後の遊離皮弁による再建術．JOHNS (1988) **4**, 89—92.

5）Dos Santos LF：The vascular anatomy and dissection of the free scapular flap. Plast Reconstr Surg (1984) **73**, 599.

6) Harii K : Microvascular tissue transfer. Igakushoin (1983), New York.
7) Yang GC, Chen B and Gao Y : Forearm free skin flap transplantation ; report of 56 cases. Natl Med J China (1981) **61**, 139—141.
8) Taylor GI, Corlett RJ and Boyd JB : The extended deep inferior epigastric flap ; A Clinical technique. Plast Reconstr Surg (1983) **72**, 751—764.
9) Peter CR, McKee DM and Berry BE : Pharyngoesophageal reconstruction with revascularized jejunal transplants. Am J Surg (1971) **121**, 675—678.
10) Harii K, Ebihara S, Ono I, Saito H, Terui S and Takano T : Pharyngoesophageal reconstruction using a fabricated forearm free flap. Plast Reconstr Surg (1985) **75**, 463—474.
11) Wookey H : The surgical treatment of carcinoma of the pharynx and upper esophagus. Surg Gynecol & Obstet (1942) **75**, 499.
12) Ariyan S : Further experiences with the pectoralis major myocutaneous flaps for the immediate repair of defects from excisions of head and neck cancers. Plast Reconstr Surg (1979) **64**, 605—612.
13) 行木英夫, 小池聰之：中頭蓋底に侵潤した副鼻腔癌に対する頭蓋顔面一塊切除の新しい術式. 日頭顎顔会誌 (1990) **6**, 9—16.
14) 今野昭義, 戸川 清, 東紘一郎, 打越 進：上顎全摘, 拡大全摘術後欠損の1次的再建術—DP皮弁の利用について—. 耳喉 (1975) **47**, 33—45.
15) 村上 泰, 猪狩武詔, 原口茂徳, 岡田康司, 安藤真姿子, 丸山 毅, 大塚 護, 行木英夫, 猪 忠彦, 堀内正敏, 斉藤成司：下咽頭頸部食道癌における切除手術と再建手術. 日気食会報 (1983) **34**, 130—134.
16) 渡辺周一, 黒田一三, 金滝憲二郎, 高橋俊二郎, 西原正純：遊離空腸移植による下咽頭食道再建の1症例. 香川中病医誌 (1986) **5**, 82—85.
17) 渡辺周一, 岡田聡子, 深沢元晴, 小出郁夫：遊離空腸移植による口腔再建の1例. 耳鼻 (1990) **36**, 779—782.

The reconstructive surgery of head and neck cancers

Shuichi WATANABE, Takashi KAWAKAMI, Ikuo INOKUCHI,
Kin-ya UNO, Takuya OHOMICHI, Motoharu FUKAZAWA, Takaaki YONEDA,
Kunihiro FUKUSHIMA, Yu MASUDA
Department of Otolaryngology,
Okayama University Medical School,
Okayama 700, Japan
(Director : Prof. Y. Masuda)
Yasuaki KAMIKAWA
First Department of Surgery,
Okayama University Medical School,
Okayama 700, Japan
(Director : Prof. K. Orita)

Thirty nine reconstructive surgeries were performed in 37 cases of head and neck cancers from January, 1989 to August, 1991 in our department.

The best functional results were obtained on deglutition, swallowing and phonation after intraoral and/or mesopharyngeal reconstruction using free radial forearm flaps.

The free jejunal transposition procedure had the lowest complication rate.

The rectus abdominus musculocutaneous free flap was used for nasal, paranasal reconstruction. Esthetics could be presereved by this reconstruction method due to milder postoperative atrophy and contraction. Eye sockets for the artificial eyes were made with eye conjunctiva in 3 cases of extended total maxillectomy with the orbital exenteration. The use of microvascular free flaps in this new plastic surgery resulted in the decrease of refusal of operations in maxillectomy cases.