岡山医誌（1994）106，663～668

腹腔動脈完全閉塞をきたした肝細胞癌合併高齢者糖尿病の興味ある一例

岡山大学医学部第一内科学教室（主任：辻　孝夫教授）

岡　隆彦，友田　純，小橋　春彦，坂井　宣行
坂口　孝作，山本　和秀，東　俊宏，伊藤　俊雄
山田剛太郎，辻　孝夫

（平成6年3月15日受稿）

Key words：糖尿病，腹腔動脈閉塞，肝細胞癌，動脈硬化

緒　言

近年糖尿病患者の増加とともにその高齢化と他の成人病や悪性腫瘍との合併が問題となっている．Diabetic Macroangiopathy は一般には脳，冠，四肢動脈などに動脈硬化性病変を来す例が多く腹腔内臓器の動脈硬化性病変は余り知られていない．我々は肝細胞癌と腹腔動脈の完全閉塞を認めた高齢者糖尿病の一例を経験したので若干の考察を加えて報告する．

症例と考察

症例：75歳，女性

主訴：肝癌治療

既往歴：40歳，虫垂炎
61歳，子宮筋腫にて手術
68歳，腰椎椎管狭窄にて手術
69歳，頸椎軟骨骨化症にて手術

家族歴：母，脳卒中
姉，子宮癌

病歴：昭和59年，高血圧のため近医に入院加療中糖尿病を指摘され食事療法をおこなった．退院後は食事療法が守れず口渇，多尿などがみられていた．平成元年より経口血糖降下剤の内服を開始するも正確に内服せず，平成2年12月より蛋白尿が持続するため糖尿病のコントロール目的にて平成3年1月近医に紹介入院となった．入院加療中腹部CTにて肝細胞癌が疑われ，精査治療を目的として平成3年4月当科紹介入院となった．

入院時現症：身長148cm　体重52.2kg　血圧148/68mmHg　貧血（－）　黄疸（－）　くも状血管腫（－）　心肺に異常（－）　下腹部に手術瘢痕あり．肝は正中線上で2横指触知し，辺縁鈍，弾性は軽度硬であった．脾腫（－）　腹水，下肢浮腫（－）　四肢に知覚運動障害（－）　腱反射は正常であった．

入院時検査所見（Table 1，2）：検血一般，肝機能，蛋白分画は正常であった．FBS 131mg/dl，HbA1c　7.7%と軽度上昇し，腫瘍マーカーはAFP 272.1ng/ml，PIVKA-II 1.5Au/mlと上昇していた．肝予備能力と腎機能はKICG 0.17，15分値8.4%，BUN24.6mg/dl，CRTN0.81mg/dl，Ccr47.1ml/minと低下していた．1日尿中蛋白0.32g/day，1日尿糖は陰性であった．C型肝炎ウイルスマーカーではHCV抗体（第2世代），HCV-RNAともに陽性であった．眼科的には糖尿病性網膜症は認めなかった．各種画像診断の結果は腹部超音波検査で肝内S_3に境界整な35×29mmの低エコー腫瘤を，腹部単純CT検査（Fig. 1）では同部は辺縁鮮明なlow density areaを認め，造影CTでは腫瘤の周囲にのみenhanced効果が認められた．MRI（Fig. 2）では同部はT_1強調画像で内部シグナルは等信号域，T_2強調画像で高信号域として認められた．また，骨シンチ，Gaシンチでは遠隔転移の所見は認めなかった．

入院後経過（Fig. 3，Table 3）：糖尿病は1200

Table 1 Laboratory data on admission

RBC	449×10⁴ /μl		TTT	0.3	MU
Hb	14.9	g/dl	ZTT	4.9	KU
Ht	42.1	%	GOT	20	IU/L
Plt	13.4×10⁴ /μl		GPT	12	IU/L
WBC	6000	/μl	ALP	98	IU/L
ESR 1h	27	mm	LAP	56	IU/L
2h	58	mm	γ-GTP	21	IU/L
PT	125	%	CHE	112	IU/L
Hpt	108	%	LDH	437	IU/L
KICG	0.17		T. Chol	202	mg/dl
15分値	8.4	%	TG	143	mg/dl
CH50	38.6	U/ml	TP	6.9	g/dl
C3	58.8	mg/dl	Alb	4.31	g/dl
C4	19.7	mg/dl	γ-gl	18.1	%
IgG	1735.0	mg/dl	A/G	1.61	
IgA	761.5	mg/dl	AMY	115	IU/L
IgM	322.3	mg/dl	FBS	131	mg/dl
RA	(+)		HbA_{1c}	7.7	%
HBsAg	(−)		BUN	12.3	mg/dl
anti-HBs	(+)		CRTN	0.81	mg/dl
HBeAg	(−)		Uric acid	5.6	mg/dl
anti-HBe	(+)		クレアチニンクリアランス	37.1	ml/min
anti-HBc (×1)	(+)		CEA	2.12	ng/dl
anti-HBc (×200)	(−)		CA19-9	63.9	U/ml
anti-HCV	(−)		AFP	272.1	ng/ml
HCV 抗体第2世代	(+)		PIVKA-II	0.21	AU/ml
HCV-RNA	(+)		urine 糖 (−)	蛋白 (−)	
Wa-R	(−)		一日尿糖	0.0	g/day
			一日尿中蛋白	0.32	g/day
			一日尿中 C-peptide	65	mcg/day
			Occ. Blood	O(−)	G(−)

Table 2 一日血糖変動の経過

	一日血糖変動 (mg/dl)							一日尿糖 (g/day)
	朝食前	朝食後	昼食前	昼食後	夕食前	夕食後	PM 9°	
2/4	140	265	214	228	129	177	188	0.634
4/26	131	187	130	171	119	162	136	0.024

kcalの食事療法でコントロールされていたため，5月17日TAEを目的として血管造影を行った．腹腔動脈起始部がカテーテル操作にて造影されないため，上腸間膜動脈造影（Fig. 4）を行ったところ拡張した上下膵十二指腸動脈を介して肝動脈，脾動脈，左胃動脈などの造影が認められた．左肝動脈は左胃動脈との共通幹より分枝し肝内S_3領域に34×24mmの腫瘍濃染像が認められた．また，門脈相で門脈に浸潤は認められず，更に大動脈造影を行うも腹腔動脈は認められなかった．ガイドワイヤカテーテルを上腸間膜動脈から左肝動脈に進めようと試みるも，総肝動脈直前の胃十二指腸動脈で進まなくなったため肝動脈腫瘍塞栓術（TAE）を断念し，同部位よ

Fig. 1　CT of the liver area.
a：Plain CT shows a low density area at the S_3 segment.
b：Enhanced CT of the same slice after injection of contrast media shows a density peripheral lesion with a low density area in it's center.

Fig. 2　MRI image.
a：T_1-weighted image shows iso intensity images at the S_3 segment.
b：T_2-weighted image shows high intensity images at the same segment.

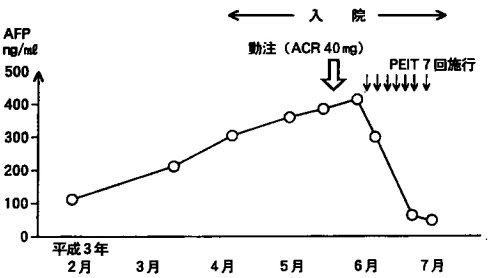

Fig. 3　AFP 値の経過

Table 3　空腹時血糖と尿中蛋白の経過

	4/12	5/10	5/26	6/21	6/30	7/4
空腹時血糖　(mg/dℓ)	131	131	120	142	−	142
一日尿中蛋白 (g/day)	0.32	0.24	0.12	−	0.20	

りアクラシノン（ACR）40mgの動注をおこなった．その後経皮的エタノール局注療法（PEIT）を6月3日から7回おこない，エタノール総注入量は26mlであった．なお PEIT に先立ちエコー下生検を施行し肝癌組織の分化度は低分化型肝細胞癌であった．PEIT 終了後に行った各種画像診断では，術前に造影 CT でみられた病変部周囲の enhanced 効果が消失し，MRI では T_1 強調画像で内部シグナルは低信号域に，T_2強調画像では高信号域と低信号域が混在するモザイク状パターンに変化した．腹部エコーでは病変部は低エコーで一部嚢胞様にみられる部分が存在した．更にエコー下生検にて得られた組織は壊死組織であり，AFP も徐々に低下したことなどから治療効果を得たと考えた．肝癌治療中は血糖値の著明な変動や糖尿病性腎症の増悪を思わせる BUN，CRTN，尿蛋白の増加は認めなかった．

考察：糖尿病の頻度は近年増加傾向にある．後藤[1]は厚生省の国民健康調査から45～64歳の糖尿病の有病率の増加，65歳以上の高年齢層の著明な有病率の急増をあげている．この理由は食生活や社会環境の急激な変化のためと考えられている．高齢者に発症する糖尿病は一般に軽症が多いとされているが合併する動脈硬化性病変に

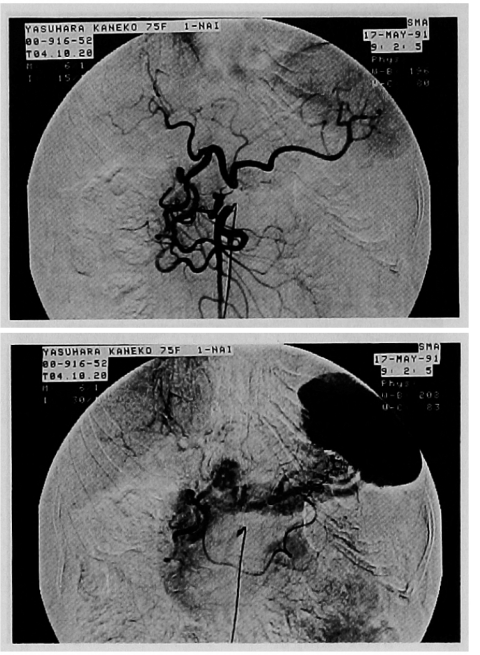

Fig. 4　Superior mesenteric angiography
a：Arteryal phase shows hypervascular mass at the S_3 segment, and the obstruction of the celiac artery.
b：Capillary phase shows the pooling of the same segment.

ついては軽視できないと考える．

糖尿病の死因の38～22%が血管性病変であり，その多くは脳，冠，四肢動脈の macroangiopathy であると報告され[2]，組織病変の特徴は膵頭部，腎糸球体，腎細動脈，脳血管，大動脈などに広範かつ著明に認められる事が示されている[3]．腹部における動脈硬化病変については加齢とともに増加し，糖尿病と非糖尿病では糖尿病の方が高く，糖尿病に高血圧を合併する群は非合併群よりも高くなると言われている．さらに，糖尿病群では非糖尿病群に比して，胸部の大動脈弓直下から腹部全域で動脈硬化が高頻度に認められる[4]．腹部 CT による石灰化により動脈硬化の程度の定量化がおこなわれているが[5]，本症例のように腹部 CT で石灰化病変はみられない例もあり個々の血管の狭窄については血管造影が必要である．鑑別疾患として腹腔動脈起始部を正中弓状靱帯，神経線維，腫瘍，腫大リンパ節などが圧迫する腹腔動脈起始部圧迫症候群があるが[6)7)8]，本邦症例16例のその臨床症状は膵癌の症例を除く全例で腹痛が認められ，特に食後に腹痛が多いとされている[9]．また，肘膝位や吸気時に痛みが改善され，腹壁怒張や呼気時に増強されるのが特徴とされている[10]．本症例には以上のような臨症症状を認めず，明らかに腹腔動脈起始部圧迫症候群とは異なるものであり，糖尿病と高血圧に伴う局所性動脈硬化病変であることが示唆された．

糖尿病患者では悪性腫瘍の発生頻度が正常人に比較して高いと言われている．平田[11]は糖尿病患者の死因のうち悪性腫瘍の割合は約23.1%，佐々木ら[12]は26.6%と報告している．悪性腫瘍の部位別では肝細胞癌が7.8%と最も多く，次いで胃癌の5.8%，肺癌，膵癌の順との報告がある[13)14]．また，肝細胞癌の発生率を糖尿病患者と非糖尿病患者で比較すると，非糖尿病患者では4.6%であるのに対し糖尿病患者では8.7%と有意に高いとの報告がある[14]．糖尿病と HCV 抗体陽性率の検討では一般健常者に比べ糖尿病患者で3倍以上の高率である[15]．その男女比は同率であるにもかかわらず，女性での肝細胞癌発生が高くないことより糖尿病，肝硬変，HCV 抗体，アルコールの4項目が合併した場合肝細胞癌の発生率が高くなると推測される．本症例の場合も HCV 抗体は陽性ではあるものの，種々のデータからは肝病変の進展は軽微で，糖尿病の合併が発癌を促進させた可能性が示唆される．今後糖尿病と合併する肝細胞癌は，糖尿病有病率の増加とコントロールの向上による平均余命の延長により増加することが考えられ，疫学的検討並びに発癌メカニズムとの関連性の解明が急がれる．

結　　語

我々は高齢糖尿病患者に肝細胞癌と腹腔動脈の完全閉塞を認めた症例を経験した．その臨床的特徴について若干の考察を加え報告した．

文　　献

1）後藤由夫：日本の糖尿病の疫学．日本臨床（1990）**48**（増刊糖尿病），217—224.

2）後藤由夫，福原則夫：糖尿病患者の死因 — 剖検例933例についての統計的観察 —．糖尿病（1968）**11**，197.

3）長谷川元治，荒井親雄，斉藤光代，竹内光吉，山本久美子，高山吉隆，荒井一歩，小菅孝明，森下　健，白井達男，瀬山義幸，大島　章：糖尿病性動脈硬化の病理．日本臨床（1941）**49**（増刊糖尿病），43—48.

4）金井弥栄，石井壽晴，島田直樹，森永正二郎，松岡健平，細田泰弘：東京地区における大動脈粥状硬化症の現況：214剖検例の検討．脈管学（1968）**32**，1259—1266.

5）増田善昭，髙須準一郎，隈井俊彦，内藤茂憲：動脈硬化症の診断の進歩．画像診断 — CT，MRI，MRA —．日本臨床（1993）**51**，2037—2042.

6）Harjola PT：A rare obstruction of the celiac artery. Ann Chir Gynaecol Fenn（1963）**52**，547—550.

7）Dunbar JD，Molnar W，Beman FF and Marable SA：Compression of the celiac trunk and abdominal angina；Preliminary report of 15 cases. Am J Roentgenol Radium Ther Nucl Med（1965）**95**，731—744.

8）宮沢幸久：腹腔動脈起始部圧迫症候群に関する臨床的研究ならびに実験的検討．日外会誌（1981）**82**，1504—1515.

9）福田宏嗣，荻野信夫，大口善郎，有嶋拓郎，松宮護郎，大植孝治，水野　均，渡辺浩年，仲原正明，越智昭博，大下征夫，小林春秋男，井原勝彦：腹腔動脈起始部圧迫症候群の1治験例．日消外会誌（1989）**22**，2473—2476.

10）木谷誠一，滝川　一，百村伸一，白鳥康史，新啓一郎，片本哲郎，岡野健一，奥　淳治，松本和則，本木達也，武田忠直，村尾　覚：Celiac axis compression syndrome と脾嚢腫とを合併した1例．日消会誌（1982）**79**，2049.

11）平田幸正：Prospective study による日本人糖尿病の死因；糖尿病学，小坂樹徳，葛谷信貞編，診断と治療社，東京（1991）pp263—272.

12）佐々木陽，堀内成人，長谷川恭一，上原ます子：長期経過観察者による糖尿病患者の（NIDDM）の自然史に関する研究（2）— 死因とその関連因子について —．糖尿病（1988）**30**，1003—1011.

13）佐々木陽：1．合併症と死因 — とくに癌の合併について —；糖尿病記録号，医学図書出版，東京（1993）pp 179—183.

14）森永正二郎，松岡健平：2．剖検例からみた糖尿病患者における悪性腫瘍の合併；糖尿病記録号，医学図書出版，東京（1993）pp 185—190.

15）今村憲市：3．臨症医としては；糖尿病記録号，医学図書出版，東京（1993）pp 191—194.

Senile diabetes mellitus complicated with celiac arterial obliteration and hepatocellular carcinoma : A case report

Takahiko OKA, Jun TOMODA, Haruhiko KOBASHI,
Nobuyuki SAKAI, Kohsaku SAKAGUCHI, Kazuhide YAMAMOTO,
Toshihiro HIGASHI, Toshio ITO, Gotaro YAMADA and Takao TSUJI
First Department of Internal Medicine,
Okayama University Medical School,
Okayama 700, Japan
(Director : Prof. T. Tsuji)

We report a 75-year-old female with diabetes mellitus complicated with celiac arterial obliteration and hepatocellular carcinoma (HCC). She had been treated with diet therapy by her family doctor for essential hypertension and diabetes mellitus and was referred to our hospital because a space occupying lesion (SOL) was detected in the liver by abdominal CT examination. The SOL was confirmed as hepatocellular carcinoma by ultrasonography and magnetic resoance imaging. Celiac angiography revealed complete obliteration of the celiac artery probably due to diabetic macroangiopathy. Since the deterioration of the liver function was not conspicuous, it was suggested that the development of HCC was affected by diabetes mellitus.