岡山医学会雑誌　第127巻　August 2015，pp．117-121

症例報告

超高齢者（95歳）の進行盲腸癌に対して腹腔鏡下回盲部切除を施行した１例

渡邉彩子[a]，稲田　涼[a,b]*，永坂岳司[a]，八木朝彦[a]，
松本　聖[a]，戸嶋俊明[a]，菊池覚次[a]，黒田新士[a]，
近藤喜太[a]，母里淑子[a]，岸本浩行[a]，藤原俊義[a]

[a]岡山大学大学院医歯薬学総合研究科　消化器外科学，[b]関西医科大学　外科学講座

Successful laparoscopic resection of a cecal tumor in a 95-year-old man

Ayako Watanabe[a], Ryo Inada[a,b]*, Takeshi Nagasaka[a], Tomohiko Yagi[a],
Hijiri Matsumoto[a], Toshiaki Toshima[a], Satoru Kikuchi[a], Shinshi Kuroda[a],
Yoshitaka Kondo[a], Yoshiko Mori[a], Hiroyuki Kishimoto[a], Toshiyoshi Fujiwara[a]

[a]Department of Gastroenterological Surgery, Okayama University Graduate School of Medicine, Dentistry and Pharmaceutical Sciences, Okayama 700-8558, Japan,
[b]Department of Surgery, Kansai Medical University, Osaka 573-1010, Japan

We report a successful laparoscopic resection of a cecal tumor in a 95-year-old Japanese man. The patient visited an initial hospital with a complaint of constipation in March 2014. Computed tomography scan and colonoscopy showed a stenotic ileocecal cancer with pericolic lymph node metastases, and he was referred to our department for management. Since his general condition was maintained, we performed a laparoscopic ileocecal resection with regional lymph node dissection for the patient. The operation achieved curative resection, and the tumor was diagnosed as a moderately differentiated adenocarcinoma and graded as pStage IIIa (pT3, pN0, pM0) according to the Japanese Classification of Colorectal Carcinoma, eighth edition. He was discharged on the 11th postoperative day without perioperative complications. Several large-scale randomized controlled trials (RCTs) revealed that laparoscopic surgeries for colorectal cancers have some advantages compared to open surgeries, including superior short-term outcomes and comparable long-term outcomes. Unfortunately, since these RCTs did not include enough elderly patients, the safety and feasibility of laparoscopic surgery for extremely elderly patients are still unknown. With respect to less-invasive procedures, these advantages of laparoscopic surgery are also thought to be the advantages for elderly colorectal cancer patients.

キーワード：超高齢者（extremely elderly patient），大腸癌（colorectal cancer），腹腔鏡手術（laparoscopic surgery）

緒　　言

腹腔鏡手術は開腹手術と比較して，術後疼痛が少ない，腸管蠕動不全からの回復が早いなどの良好な短期成績が示されており，近年大腸癌の治療においては標準手術となりつつある[1-6]．術後合併症が少なく，短期成績が良好であるということは，予備能が少なく，併存疾患の多い高齢者にとっては大きなメリットである．しかし腹腔鏡手術は，手術時間が長く，気腹や頭低位による腹腔鏡手術特有の合併症もあり，耐術能の低下している超高齢者に対する安全性は十分確立されていない．今回我々は狭窄を伴う95歳の進行盲腸癌患者に対し，腹腔鏡下にD3郭清を伴う根治手術を安全に施行した症例を経験したので報告する．

症　　例

症　例：95歳，男性．
主　訴：便秘．
既往歴：胆石症（63歳時開腹胆嚢摘出術），緑内障，白内障，前立腺肥大症．
家族歴：親族に類症なし．
生活歴：喫煙歴；なし，飲酒歴；機会飲酒．
身体所見：168cm，62kg，上腹部に正中切開の手術痕あり．
ASA-PS（American society of anesthesiologists' performance status classification）：class 2．

平成27年１月９日受理
*〒573-1010　大阪府枚方市新町２－５－１
関西医科大学 外科学講座
電話：072-804-2576　FAX：072-804-2063
E-mail：ryo_inada@hotmail.com

心電図：正常洞調律．

心エコー検査：EF61％，asynergy なし．

呼吸機能検査：肺活量3.50 L（118.0％），1 秒量2.27 L（87.0％）．

現病歴：2014年 1 月より便秘を自覚．同年 3 月に前医を受診し，腹部X線検査にて鏡面像を認めたため当院消化器内科紹介．下部消化管内視鏡検査を施行し，盲腸に全周性の狭窄を伴う隆起性病変を認め，生検にて高分化腺癌と診断されたため，精査加療目的で当科紹介となった．

血液検査：CEA16.0ng/ml，CA19-9 53.8U/mlと腫瘍マーカーの上昇を認めた．それ以外は正常範囲内であった．

下部消化管内視鏡検査：バウヒン弁にかかる全周性の狭窄を伴う腫瘍を盲腸に認め，スコープは通過不可能であった．ガストログラフィン造影にて狭窄を回盲部に認めた．腫瘍部の生検にて，高分化腺癌と診断された（図 1）．

腹部 CT 検査：盲腸の壁肥厚を認め，周囲に腫大したリンパ節を複数認めた．また回盲部付近の脂肪組織の毛羽立ちを認めた．その他に遠隔転移を示唆する病変を認めなかった（図 2）．精査の結果，盲腸癌（C，cT4aN2M0，cStage Ⅲa）の診断に至った．また腫瘍による通過障害により，

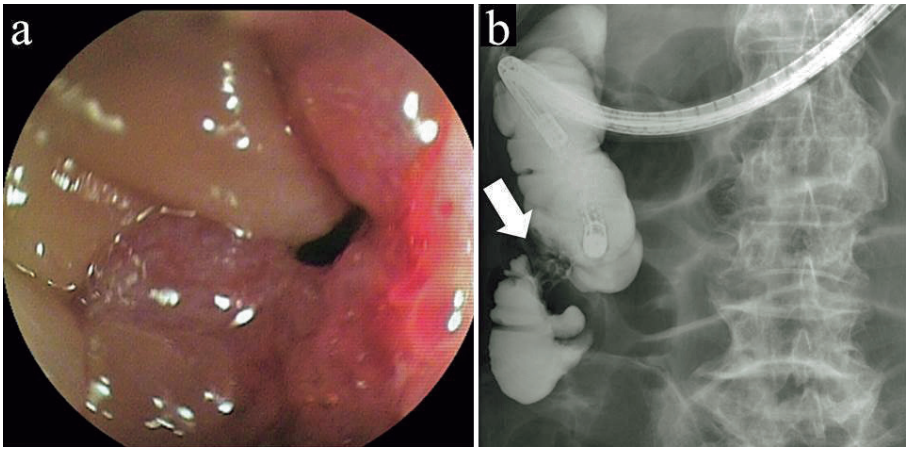

図 1　下部消化管内視鏡検査（a）およびガストログラフィン造影検査（b）
a：バウヒン弁にかかる全周性の狭窄性病変を認める．スコープは通過不能であった．b：回盲部に全周性狭窄を認める（矢印）．

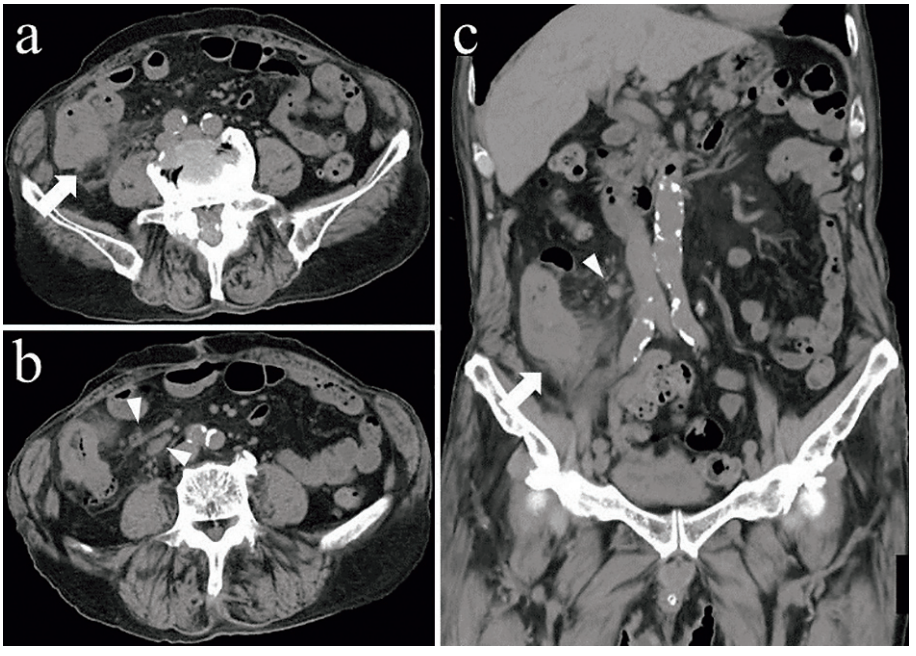

図 2　腹部 CT 検査
a，c：盲腸の壁肥厚および周囲の脂肪組織の毛羽立ちを認める（矢印）．b，c：腫瘍周囲および回結腸動静脈沿いに腫大リンパ節を認める（矢頭）．

食事は流動食しか摂取できない状態であった．超高齢ではあるが，術前の全身状態が保たれており，全身麻酔下での手術が可能であると判断し，腹腔鏡による手術の方針となった．

手術所見：砕石位，全身麻酔および硬膜外麻酔下にて手術を開始．上腹部の手術既往があるため，左下腹部に小開腹法にて12㎜のトロッカーを挿入．鏡視下に他のトロッカーを挿入し５ポートとした（図３ａ）．大網および横行結腸が，腹壁，肝下面，結腸間膜に激しく癒着していたためこれを丁寧に剥離（図３ｂ）．内側アプローチにて右半結腸を授動．回結腸動静脈の尾側で結腸間膜を切開後，結腸間膜後葉および腎前筋膜との間を外側に向かって剥離．回結腸静脈根部付近の上腸間膜静脈腹側の脂肪織を郭清後，根部で処理（図３ｃ）．同様のレベルで回結腸動脈も処理しＤ3郭清とした．内側からの剥離を十分進めた後，続いて頭側より肝結腸間膜を切開し，内側からの剥離と交通させ，上行結腸を授動．続いて回腸末端部尾側より外側に向かって授動し，頭側からの剥離と交通させ右半結腸の授動を終えた．その際，盲腸近傍が腹壁に癒着していたため，腫瘍の浸潤を考慮し腹壁も一部合併切除した（図３ｄ）．前回の手術痕に沿って臍横のポート孔を約50㎜に開大後，腹腔外に右半結腸を挙上し，直視下に腸間膜および辺縁血管を処理し検体を摘出．線状自動吻合器を用いて機能的端々吻合にて吻合[7]．吻合のまたの部分を補強後，腸間膜を修復し腹腔内に還納．止血を十分に確認した後，腹膜および筋膜を一層で縫合，真皮縫合し手術を終了した．手術時間233分，出血量90mlであり，術中輸血を要さなかった．

病理組織学的検査（図４）：盲腸に50×30㎜の２型腫瘍を認め，腫瘍内には中分化腺癌の増殖を認めた．201番，202番リンパ節に転移を認めた(転移／郭清リンパ節：２/19)．腫瘍による虫垂入孔部の閉塞に伴う膿瘍形成を虫垂に認

図４　切除検体
盲腸に50×30㎜の２型腫瘍を認め（矢印）た．腫瘍内には中分化腺癌の増殖を認めた．領域リンパ節に転移も認めた．病理学的病期診断はpT3N1M0，pStage Ⅲa，Cur Aであった．

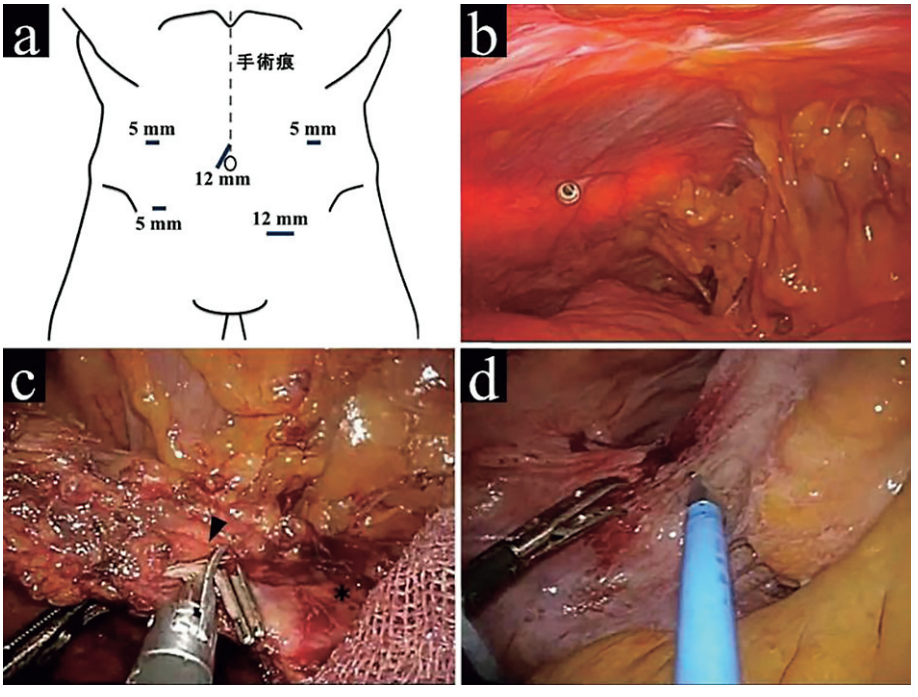

図３　手術所見
ａ：手術痕（破線）を認めるため左下腹部のトロッカーより挿入後，５ポートで手術を施行．ｂ：腹腔内に癒着を認めるもこれを鏡視下に剥離．ｃ：Ｄ３郭清を施行（回結腸静脈（矢頭），上腸間膜静脈（＊））．ｄ：盲腸が腹壁に癒着していたため腹壁も一部合併切除．

め，腹壁への癒着は炎症による癒着であった．組織学的にも断端は陰性であり，大腸癌取り扱い規約に基づく病期分類ではpT3N1M0，pStage Ⅲa，Cur Aとなった[8]．

術後治療経過：術後ICUに入室．第1病日に一般床に転床後，離床，飲水を開始した．第2病日より流動食を開始．周術期に大きな合併症無く経過し，第11病日に自宅退院となった．術後補助化学療法は行わず，経過観察中である．

考　　察

我が国では平均寿命が延長し，高齢者人口の増加が続いている．この高齢化社会において大腸癌罹患率は増加傾向にあり，中でも80歳代の増加率が最も高い[9]．したがって本症例のように手術加療が必要とされる超高齢者（85歳以上）の大腸癌患者は今後さらに増加していくことが予想される．

種々の大規模な他施設ランダム化比較試験（RCT）によって，大腸癌に対する腹腔鏡手術は，開腹手術と比較し，手術時間を除けば，出血量，術後腸管蠕動の回復，在院日数などで，優れた短期成績を示し，また長期予後に関しても同等以上の結果を示した[2-7]．これらの結果を踏まえて，現在本邦では結腸癌および直腸S状部癌に関しては腹腔鏡手術が標準治療となっており[1]，また直腸癌に関しても多くの施設で腹腔鏡手術が行われている．腹腔鏡手術の低侵襲性は，全身予備能の少ない高齢者に対して，非常に有意義なものと思われるが，これらのRCTは超高齢者（85歳以上）をほとんど対象としておらず，超高齢大腸癌患者に対する腹腔鏡手術の有効性および安全性は十分には確立していない．Graileyらの70歳以上の高齢大腸癌患者を対象とした開腹手術と腹腔鏡手術を比較したメタアナリシスでは，腹腔鏡手術は開腹手術と比較して，術中出血量が少なく，術後腸管蠕動の回復が早く，術後肺炎・心合併症は少なく，在院日数が短いと，高齢者においても良好な短期成績が示された．また手術時間は開腹手術に比較して長い傾向を認めたが，周術期死亡，術後縫合不全，術後イレウスなどの合併症に有意な差を認めなかった[10]．本邦でも80歳以上の高齢者大腸癌に対する開腹手術と腹腔鏡手術を比較した後視法的研究においても，同様に腹腔鏡手術群において良好な短期成績が報告されている[11,12]．

この様な背景のもと，当院では85歳以上の超高齢者に対しても，ASA-PSがClass 3以下の症例に対しては，腹腔鏡手術を積極的に施行している．当院で2011年1月から2014年6月までの間に，腹腔鏡下に切除を行った85歳以上の大腸癌患者（重複癌は除く）は本症例を含め9例であった（表1）．これら9例の年齢中央値は88歳，男性6例，女性3例，ASA-PSはClass 2が7例，Class 3が2例であった．開腹手術既往を半数以上に認めたが（5例），全例において腹腔鏡手術を完遂し，開腹移行はなかった．リンパ節郭清に関してはガイドラインに基づき必要な症例にはD3郭清を行い，全例根治手術となった．手術時間中央値198分，出血量中央値30ml，周術期に輸血を要した症例はなかった．術後合併症を5例に認めたが，全てClavien-Dindo分類でGrade 2であり，Grade 3以上の重篤な合併症を認めた症例はなかった[13]．他院に転院した症例を除く8例の術後在院日数の中央値は14.5日であった．長期予後に関しては，現在までに他病死した症例を1例認めるが，それ以外の8例は生存している．当院での85歳以上の超高齢大腸癌患者に対する腹腔鏡手術は，症例数は少ないものの，手術の安全性に関して十分許容できると考えられる．また現在本邦の85歳の平均余命は男性6.0年，女性8.1年であることを考慮すると（厚生労働省ホームページ：平成24年簡易生命表の概況 http://www.mhlw.go.jp/toukei/saikin/hw/life/life12/ 平成26年12月閲覧），十分な根治性を保った手術を行うことが重要である．我々はD3郭清を行う事で，手術時間の延長や，周術期の合併症の増加が起こることはないと考え，進行癌に対しては出来る限りD3郭清を行う様にしている．今後更なる症例の蓄積が必要と考えられる．

表1　当院における超高齢（85歳以上）大腸癌に対する腹腔鏡手術症例

症例	年齢（歳）	性別	ASA-PS	開腹既往	腫瘍位置	術式	郭清	手術時間（分）	出血量（ml）	病理学的病期	根治度	在院日数（日）	術後合併症	転帰
1	88	女	2	有	盲腸	回盲部切除	D 2	238	40	Stage Ⅱ	Cur A	13	譫妄，尿路感染	生存
2	91	男	2	無	S状結腸	ハルトマン手術	D 3	217	10	Stage Ⅲb	Cur A	20	無	他病死
3	86	男	3	無	盲腸	回盲部切除	D 2	131	30	Stage Ⅰ	Cur A	24	イレウス	生存
4	89	女	2	有	盲腸	右半結腸切除	D 3	223	10	Stage Ⅱ	Cur A	10	無	生存
5	87	女	2	無	上行結腸	右半結腸切除	D 3	150	70	Stage Ⅱ	Cur A	5（転院）	無	生存
6	88	男	3	有	上行結腸	回盲部切除	D 3	119	10	Stage Ⅰ	Cur A	18	吻合部出血	生存
7	89	男	2	無	S状結腸	S状結腸切除	D 3	154	10	Stage Ⅰ	Cur A	16	誤嚥性肺炎	生存
8	86	男	2	有	上行結腸	右半結腸切除	D 2	198	30	Stage 0	Cur A	9	誤嚥性肺炎	生存
9	95	男	2	有	盲腸	回盲部切除	D 3	233	90	Stage Ⅲa	Cur A	11	無	生存

術後合併症は全例Clavien-Dindo分類のGrade 2．

結　　語

今回我々は通過障害を伴う盲腸進行癌を有する95歳の超高齢患者に対し，腹腔鏡下にD3郭清を伴う根治手術を安全に施行した．耐術能を有する超高齢者の大腸癌に対しては，腹腔鏡手術を選択肢の一つとして考慮することは重要であると考える．

文　　献

1）大腸癌治療ガイドライン 医師用 2014年版，大腸癌研究会編，金原出版，東京（2014）．

2）Fleshman J, Sargent DJ, Green E, Anvari M, Stryker SJ, Beart RW Jr, Hellinger M, Flanagan R Jr, Peters W, Nelson H, Clinical Outcomes of Surgical Therapy Study Group：Laparoscopic colectomy for cancer is not inferior to open surgery based on 5-year data from the COST Study Group trial. Ann Surg (2007) 246, 655-662.

3）Colon Cancer Laparoscopic or Open Resection Study Group, Buunen M, Veldkamp R, Hop WC, Kuhry E, Jeekel J, Haglind E, Påhlman L, Cuesta MA, Msika S, Morino M, Lacy A, Bonjer HJ：Survival after laparoscopic surgery versus open surgery for colon cancer：long-term outcome of a randomised clinical trial. Lancet Oncol (2009) 10, 44-52.

4）Jayne DG, Thorpe HC, Copeland J, Quirke P, Brown JM, Guillou PJ：Five-year follow-up of the Medical Research Council CLASICC trial of laparoscopically assisted versus open surgery for colorectal cancer. Br J Surg (2010) 97, 1638-1645.

5）Kitano S, Inomata M, Sato A, Yoshimura K, Moriya Y, Japan Clinical Oncology Group Study：Randomized controlled trial to evaluate laparoscopic surgery for colorectal cancer：Japan Clinical Oncology Group Study JCOG 0404. Jpn J Clin Oncol (2005) 35, 475-477.

6）Lujan J, Valero G, Hernandez Q, Sanchez A, Frutos MD, Parrilla P：Randomized clinical trial comparing laparoscopic and open surgery in patients with rectal cancer. Br J Surg (2009) 96, 982-989.

7）永坂岳司，稲田　涼，藤原俊義：腸管損傷の修復法：OGS NOW16 合併症対策＆知っておきたい他科の手術手技，メジカルビュー社，東京（2013）pp74-81.

8）大腸癌取り扱い規約 第8版，大腸癌研究会編，金原出版，東京（2013）．

9）小澤平太，固武健二郎：我が国の大腸癌 最新の基本統計（2）— 大腸癌全国登録1974～1999年症例のデータから —．大腸癌 Frontier（2010）3，293-297.

10）Grailey K, Markar SR, Karthikesalingam A, Aboud R, Ziprin P, Faiz O：Laparoscopic versus open colorectal resection in the elderly population. Surg Endosc (2013) 27, 19-30.

11）藤井正一，石部敦士，大田貢由，渡辺一輝，渡邉　純，辰巳健志，山岸　茂，市川靖史，大木繁男，國崎主税，嶋田　紘，遠藤格：高齢者（80歳以上）大腸癌に対する手術成績の検討．日本大腸肛門病会誌（2013）66，221-228.

12）須藤　剛，佐藤敏彦：高齢者大腸癌患者における腹腔鏡補助下手術の検討．日老医誌（2011）48，665-671.

13）Clavien PA, Barkun J, de Oliveira ML, Vauthey JN, Dindo D, Schulick RD, de Santibañes E, Pekolj J, Slankamenac K, Bassi C, Graf R, Vonlanthen R, et al.：The Clavien-Dindo classification of surgical complications：five-year experience. Ann Surg (2009) 96, 187-196.