岡山医学会雑誌　第126巻　April 2014，pp．35-38

症例報告

腸重積で発症した結腸脂肪腫の１例

二宮卓之*，小島康知，原野雅生，大野　聡，
塩崎滋弘，二宮基樹

広島市立広島市民病院　外科

A case of colon lipoma presenting with intussusception

Takayuki Ninomiya*, Yasutomo Ojima, Masao Harano, Satoshi Ohno,
Shigehiro Shiozaki, Motoki Ninomiya

Department of Surgery, Hiroshima City Hospital, Hiroshima 730-8518, Japan

An 84-year-old man, who had been found to have a submucosal tumor in the ascending colon two years before, was admitted to our hospital for right lower quadrant abdominal pain and melena. An abdominal computed tomography (CT) scan showed intussusception in the ascending colon, resulting from a fat-density tumor. The intussusception was located by colonoscopy. Since the colonic tumor was enlarged in comparison with two years ago and had an ulcer at the top of the tumor, there was the possibility of malignancy and recurrence of intussusception. He underwent a laparoscopy-assisted right colectomy with lymph node dissection. Pathologically, the tumor of the ascending colon was a benign lipoma.

キーワード：結腸脂肪腫（lipoma of the colon），腸重積（intussusception），腹腔鏡下手術（laparoscopic surgery）

緒　　言

脂肪腫は成人の体表に好発する良性腫瘍であるが，腹腔内発生のものは稀である．今回，われわれは腸重積で発症した上行結腸脂肪腫に対し内視鏡的に腸重積を解除後，待機的に腹腔鏡下手術を行った症例を経験したので報告する．

症　　例

患　者：84歳，男性．

主　訴：右下腹部痛，下血．

既往歴：耐糖能障害を指摘されていたが無治療であった．

家族歴：特記事項なし．

現病歴：２年前に上行結腸の粘膜下腫瘍を指摘され経過観察されていた．2009年２月頃から間欠的な右下腹部痛が出現した．３月に入り下血も自覚するようになったため，当院を受診した．

初診時現症：意識は清明．結膜に貧血，黄疸は認めなかった．腹部は平坦，軟で右下腹部に軽度の圧痛を認めたが，腹膜刺激症状を認めなかった．腸蠕動音は亢進していた．

血液検査所見：WBC 10.1×10^3/μl，CRP 1.83mg/dlと軽度の炎症所見を認めた．またHbA1c 6.4％と上昇を認めた．腫瘍マーカーはCEA 2.5ng/ml，CA19-9 9.2U/mlといずれも正常範囲内であった．

腹部CT検査所見：上行結腸肝彎曲部に結腸の内腔を占拠し，脂肪と同程度のdensityを呈す腫瘍を認めた（図１）．Spring coil signは陽性で，腫瘍を先進部とした腸重積と診断した．

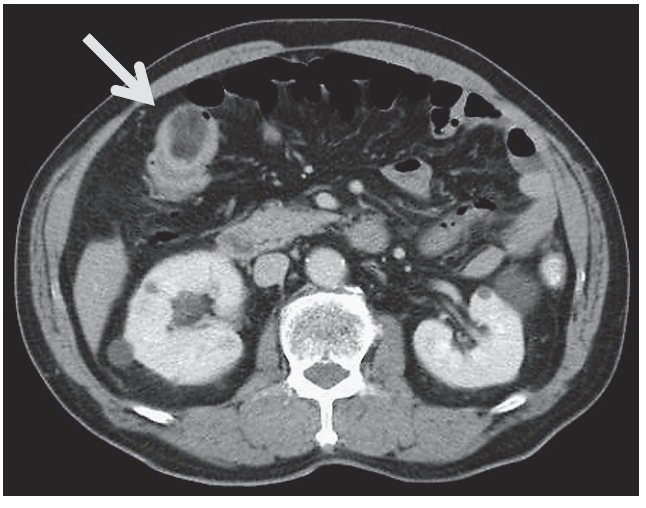

図１　腹部造影CT検査所見
上行結腸肝弯曲部にspring coil signを認め，腸重積の先進部に脂肪と同程度のdensityを呈する腫瘍を認めた．

平成25年10月17日受理
*〒700-8558　岡山市北区鹿田町２－５－１
岡山大学病院　消化管外科
電話：086-223-7151　FAX：086-235-7636
E-mail：nino_chan@msn.com

腸重積を解除し確定診断を得るため，同日緊急内視鏡検査を施行した．

大腸内視鏡検査所見：腫瘍は上行結腸内腔を占める発赤調の有茎性病変で頂部に不整な潰瘍を有し厚い白苔を有していた（図２ａ）．２年前の内視鏡写真（図２ｂ）と比較すると腫瘍径は増大し，腫瘍頂部の不整な潰瘍を新たに認めた．生検鉗子で腫瘍を圧排し腸重積を解除した．腫瘍からの生検ではフィブリノイド壊死をきたした脂肪細胞が検出されたが，actinomyces の菌塊も検出した．悪性所見は得られなかった．

注腸造影検査所見：内視鏡的腸重積解除後に施行した造影検査では上行結腸に約３㎝大の境界明瞭で辺縁平滑な透亮像を認めた（図３ａ）．

腹部 MRI 検査所見：Ｔ1 強調画像で上行結腸内の腫瘍は脂肪と同程度の信号強度を有していたが，腫瘍の辺縁が一部不均一であった（図３ｂ）．

以上の所見より上行結腸脂肪腫が疑われたが，２年前の内視鏡所見と比較し腫瘍径が増大し，表面に不整な潰瘍を伴うようになっていたことから脂肪肉腫の可能性も考えられた．悪性腫瘍の可能性があること，腫瘍が先進部となり腸重積を発症したことなどから手術適応と判断した．入院後，11日目に手術を施行した．

手術所見：腹腔内を観察したところ腸重積は解除されており，漿膜面から腫瘍は指摘できなかった．腹腔鏡補助下右

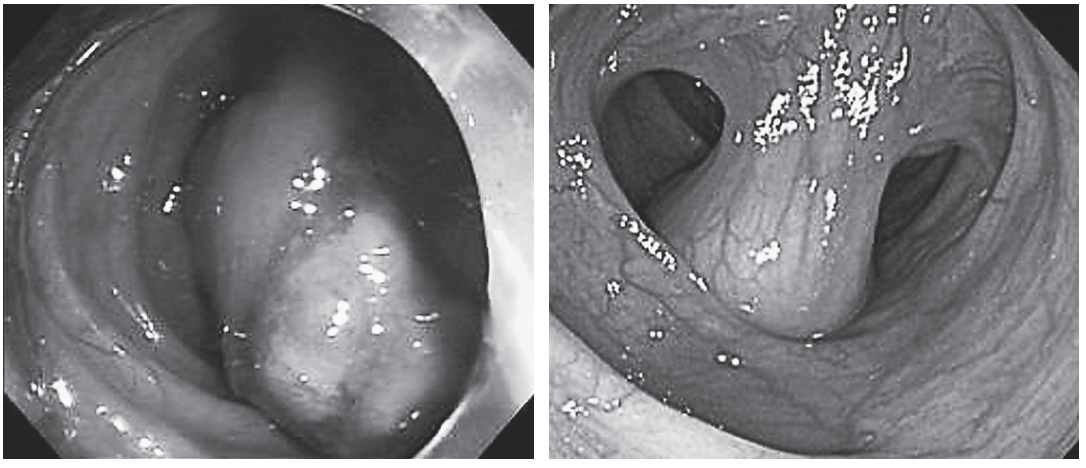

a　　b

図２　大腸内視鏡検査所見
ａ：上行結腸に腸管の内腔をほぼ占拠する腫瘍を認め，頂部に潰瘍を有していた．ｂ：２年前に施行した大腸内視鏡検査で上行結腸に粘膜下腫瘍を認めていた．

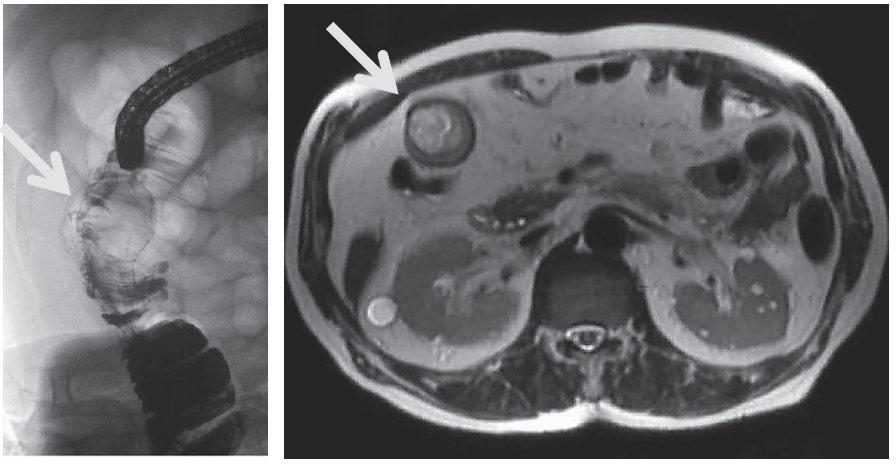

a　　b

図３　画像検査所見
ａ：注腸造影検査所見　上行結腸に大きさ約３㎝の境界明瞭で辺縁平滑な楕円形透亮像を認めた．ｂ：腹部 MRI 検査所見Ｔ1 強調画像　上行結腸内腔に high intensity な腫瘍を認めた．脂肪とほぼ同等の intensity であったが腫瘍の内部は一部不均一であった．

結腸切除，Ｄ3 郭清を施行した．

切除標本所見：上行結腸に頂部に不整な潰瘍を有する3.5×3.5㎝大の有茎性腫瘍を認めた（図４）．

病理組織学的検査所見：粘膜下層に核異型のない成熟した脂肪細胞の増生を認めた（図５）．腫瘍周囲に軽度の炎症性細胞の浸潤を軽度認めた．郭清したリンパ節には悪性所見はなかった．

以上から上行結腸脂肪腫と診断した．

術後経過：経過は良好で術後13日目に退院となった．

考　　察

脂肪腫は成人の体表に好発する軟部組織良性腫瘍であるが，腸管壁に発生することは稀である．Helwig[1]は剖検例の0.9％に大腸脂肪種を認めたと報告している．40～60歳代の女性に多く[2]，部位は上行結腸（28％），盲腸（24％），Ｓ状結腸（24％）の順に多い[3]とされ，右側結腸の頻度が高い．症状は腹痛，嘔吐，便通異常，下血といった非特異的な消化器症状[4]である．

診断には大腸内視鏡検査が有用で，黄色調の粘膜下腫瘍の形態をとり，鉗子で圧迫した際の cushion sign や pillow sign を認めることで診断が可能である．同一部位からの生検で粘膜下組織の脂肪組織が露出する所見（naked fat sign）

a

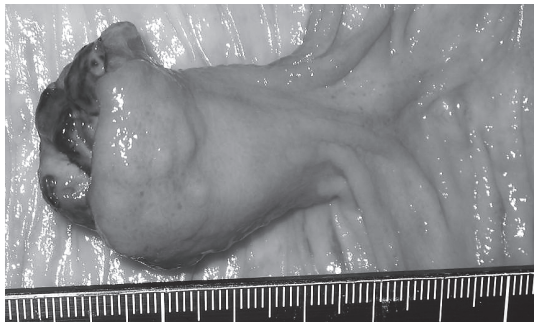

b

図４　切除標本所見
ａ：上行結腸に大きさ3.5×3.5㎝大の有茎性腫瘍を認めた．ｂ：頂部に不整な潰瘍を有する腫瘍で，基部の可動性は良好であった．

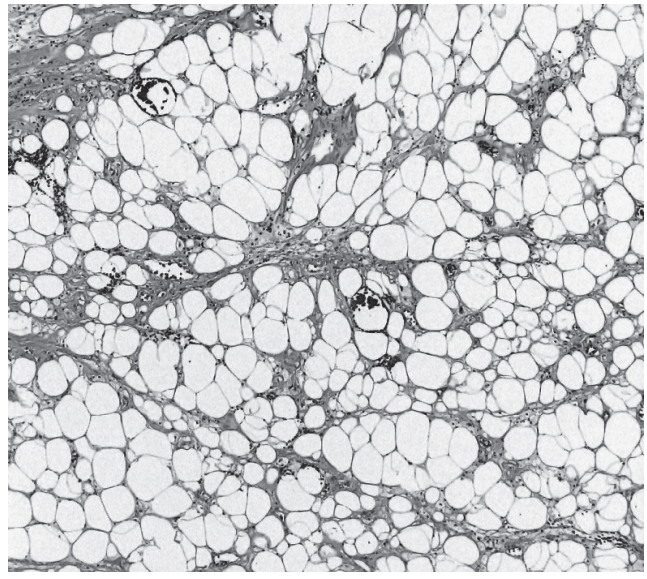

図５　病理組織学的所見
成熟した脂肪組織の増生からなり悪性所見を認めなかった．H.E. 染色，100倍．

も脂肪腫に特徴的な所見[5]である．CT 検査も診断に有用で，腫瘍の CT 値が脂肪と同程度の低い density を呈する[5-7]ことで診断が可能である．腸重積を発症した場合，腸管内に target sign[8]や spring coil sign を認め，先進部に脂肪と同程度の CT 値をとる腫瘍を認めることで本疾患の診断が可能[9]である．

結腸脂肪腫は有茎性や亜有茎性の粘膜下腫瘍の形態をとることから腸管壁からの可動性が高く，腫瘍径が増大すると腸重積を発症する頻度が増加する[10]．腫瘍径が４㎝以上では72％[11]に，７㎝以上では100％[12]に腸重積を認めたと報告されている．医学中央雑誌で「結腸脂肪腫」，「腸重積」をキーワードに1983年から2013年までの期間で，会議録を除き検索したところ，42例が該当した．その中で緊急手術を行ったものは10例であった．残りの32例は腸重積を非観血的に解除した後に手術を行ったか，あるいは症状が軽微で腸管壊死の所見が無いため経過観察を行った後に待機的手術を行っていた．非観血的に腸重積を解除した例では，重積解除の８～10日後[6,7]に手術を行っている．本症例は腸重積解除後11日目に手術を行った．本疾患による腸重積は解除後も再燃する可能性が高い[7]ことから，腸重積解除後に可及的早期の手術が望ましいと考えられる．

治療は無症状で腫瘍径の小さいものであれば経過観察が可能であるが，症状を有するものは切除の適応[13]である．その際，腫瘍径が小さいものであれば内視鏡的切除が可能である．腫瘍の茎部が３㎝までのものを内視鏡的治療の適応[14]とし，大きさがそれ以上のもの，腸重積を発症したもの，

悪性腫瘍が否定できないもの[15]が外科的切除の対象[10,13,14,16]とされている．

本症例では，２年前の内視鏡所見と比較し腫瘍径が増大し，腫瘍頂部に不整な潰瘍を新たに認めた．腫瘍の増大と肉眼形態の変化から脂肪肉腫や消化管間葉系腫瘍，原発性大腸癌といった悪性腫瘍の可能性も考慮する必要があった．腫瘍頂部に潰瘍が形成された理由として，腫瘍の嵌頓による機械的刺激や虚血による粘膜壊死[9]，また傷害を受けた粘膜面への細菌感染が考えられた．本症例ではMRI検査で腫瘍内のintensityが一部不均一であり，悪性腫瘍の可能性を考慮する必要があった．しかし，これは腫瘍に対する機械的刺激や潰瘍による組織の炎症が一因となっていた[9]と考えられた．

本症例は腸重積で発症したが，腹膜刺激症状を認めずCT検査で腸管壊死の所見を認めなかったため，大腸内視鏡検査を施行できた．腸重積の原因診断と腸重積の解除という２点において，大腸内視鏡検査は非常に有用であった．緊急手術を回避し，低侵襲な腹腔鏡手術を施行することができた．良性疾患である本疾患に対して，腸重積例は非観血的整復を試みた後に，待期的手術として腹腔鏡下手術を行うのが低侵襲性と整容性の面で優れている[6,7,16]といえる．

結　　語

成人腸重積症では本疾患の可能性を考慮し，腸管壊死の所見がなければ可能な限り非観血的整復を試み，待機的に低侵襲な腹腔鏡下手術を行うのが望ましい．

文　　献

1）Helwig EB：Benign tumor of the large intestine. Incidence and distribution. Surg Gynecol Obstet（1943）76，419-426.

2）正岡一良，中村孝志：大腸良性腫瘍，臨床的事項．日臨（1988）46，348-355.

3）藤野啓一，長谷和生，森田大作，宇都宮勝之，渡邉千之，山本哲久，望月英隆：大腸脂肪腫23例の臨床的検討．日臨外会誌（1999）60，1737-1740.

4）佐藤　洋，矢島和人，冨田　広，松澤岳晃，小海秀央：腸重積を併発した腸管原発脂肪腫に対する腹腔鏡補助下切除の２例．日臨外会誌（2009）70，3061-3065.

5）梅原松臣，高井　淳，有馬保生，木内博之，内藤委仲，吉村和泰，横井公良，恩田昌彦：横行結腸脂肪腫の１例．日消外会誌（1990）23，1937-1941.

6）笠間和典，加納宣康，山田成寿，草薙　洋，渡井　有，武士昭彦：腸重積をきたした横行結腸脂肪腫に対して腹腔鏡下手術を施行した１例．日臨外会誌（1999）60，2954-2958.

7）丸山　聡，田中典生，下田　聡，武田信夫，小山俊太郎，岡本春彦，畠山勝義：腸重積をきたした下行結腸脂肪腫に腹腔鏡下手術を施行した１例．新潟医会誌（2004）118，217-222.

8）前山　良，八谷泰孝，佐古達彦，福山時彦，平野　豊：Ｓ状結腸脂肪腫に起因した成人逆行性腸重積症の１例．日臨外会誌（2008）69，100-104.

9）金川泰一朗，田中屋宏爾，金澤　卓，村田　宏：成人腸重積症で発見された潰瘍をともなう上行結腸脂肪腫の１例．日本大腸肛門病会誌（2008）61，81-84.

10）林　雅規，瀬山厚司，原田剛佑，井口智浩，守田知明：術前CT検査が有用であった腸重積を呈した結腸脂肪腫の一切除例．山口医学（2009）58，85-89.

11）猪口晃一，長畑洋司，今中洋子：大腸脂肪腫の１例．医研究（1987）48，101-105.

12）西原修一郎，牟田俊明，小田原恵二：内視鏡的ポリペクトミーにより摘出した大腸脂肪腫の１例 ― 本邦報告例の文献的考察 ―．日消誌（1984）26，79-83.

13）柴田佳久，加藤岳人，鈴木正臣，尾上重巳，長澤圭一，吉原　基：当院における結腸脂肪腫の検討 ― 治療方針の面から ―．日消外会誌（2006）39，1361-1367.

14）小熊潤也，田村　光，青木真彦，細田　桂，城戸　啓，夏　錦言，雨宮　哲：成人腸重積の原因となった大腸lipomatous tumorに対し腹腔鏡補助下手術を施行した１例．日消外会誌（2007）40，1955-1959.

15）福田直人，土用下和之，丸野　要，山川達郎：腸重積をきたしたＳ状結腸脂肪肉腫の１例．日臨外会誌（2004）65，429-432.

16）杉本起一，永仮邦彦，菅野雅彦，杉山和義，津村秀憲，福永正氣：腸重積を発症した巨大横行結腸脂肪腫の１例．日外科系連会誌（2009）34，238-242.