岡山医誌（1990）102，819～830

# ラット慢性血清病腎炎発症後の免疫病理学的検討

岡山大学医学部第三内科学教室（指導：太田善介教授）

菰　田　敬　三

（平成2年4月3日受稿）

Key words：Chronic serum sickness, Circulating immune complex, Membranous nephritis, Electron dense deposit, Electron lucent deposit

## 緒　　言

ラット慢性血清病腎炎（chronic serum sickness；CSS）発症における免疫複合体（immune complex；IC）の動態については先に報告した[1]．このArisz[2]の方法を用いて実験的に作成した膜性腎炎の発症前には，bovine serum albumin（BSA）による大量のICが毛細血管内にみち，その後網内系等により処理されるというサイクルが数週間繰り返される必要があった．このことからラットCSS膜性腎炎の発症には，流血中の免疫複合体（circulating immune complex；CIC）が長期間高値を維持し，網内系が飽和されることが必要であるという結果を得た．

本報ではさらに膜性腎炎発症後の病態を明らかにする目的でネフローゼ期のCICの動態と，さらに糸球体変化の修復過程を，抗原であるBSA投与を中止して2年間の長期にわたって観察したので報告する．

## 実験材料と方法

### 1．実験動物

実験動物は第7週齢Fisherラット21匹を使用した．Fisherラット21匹全てはAriszらの方法に従いBSA（Sigma lab.）3mgをcomplete Freund's adjuvant（Difco Lab.）とともに2週毎に3回皮下免疫し，第7週でBSA 1mgを週3回腹腔内投与し，第8週よりBSA 2mgを週6回，第13週まで静脈内投与することによりCSSを作成した．第13週から第80週までの腎組織，血清，尿を実験材料として継時的に検討した．

### 2．方　　法

1）尿蛋白測定：各ラットを採尿ケージに入れ，屠殺1日前の24時間尿を蓄積し，トネインT・P試薬（大塚アッセイ Lab.）を用いて吸光度計（波長590nm）で尿蛋白量を測定した．

2）血清総蛋白・BUNの測定：各ラットは屠殺時心臓より採血し，血清総蛋白，BUNは既報のごとく自動分析器にて測定した．血清総蛋白は第7週齢ラットでは6.2±0.6g/dl（n=20）であったので，血清総蛋白5.0g/dl以下をネフローゼとした．BUNは第7週齢ラットで10.7±4.6mg/dl（n=20）であったので，30mg/dl以上を腎不全とした．

3）CICの測定：CICの測定は既報のごとくsolid phase Clq binding radioimmunoassayを用いて行なった．CSS第13週のネフローゼラットとその対照として同期の非ネフローゼラットを用いた．BSA 2mgを静注後10，30分，1，6，15，24時間で採血して日内変動を検討した．

4）血中・尿中$^{125}$I・BSA量の測定：BSAはMcConaheyとDixonの方法[3]によりクロラミンTを用いて$^{125}$Iで標識し，$^{125}$I・BSAの測定はCSS第13週のネフローゼラットに$^{125}$I・BSA 2mgを静注後，血液は1，3，6，12時間後と6日後まで連日尾静脈より採血し，さらに6日後まで毎日24時間尿を蓄尿しγ-シンチレーションカウンターにて行なった．

循環血液中の$^{125}$I・BSAの残存率は，血中$^{125}$I・BSA濃度（c.p.m）と循環血液量の積を静注$^{125}$I・BSA（c.p.m.）で除して表示した．循環血液量は体重の8％とした．$^{125}$I・BSAの尿中排泄率は，

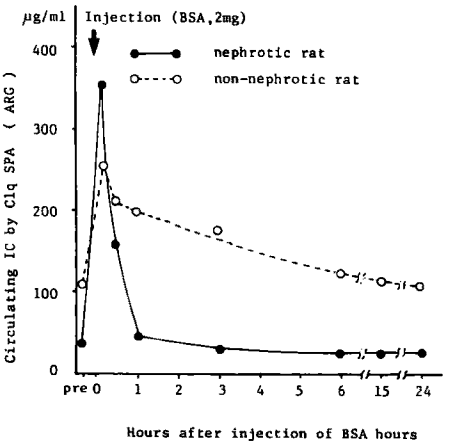


Fig. 1 Disappearance of circulating immune complexes from the blood of rats injected with 2 mg of BSA over 24 hrs on the 13th week. Injection of BSA was followed by an acute rise in CIC, which was cleared more rapidly in nephrotic than non-nephrotic rats.

尿中 $^{125}$I・BSA 濃度（c.p.m.）と尿量の積を静注 $^{125}$I・BSA（c.p.m.）で除して表示した．

5）組織学的検討：各々の腎組織は光顕・蛍光抗体法・電顕により既報のごとく検討した．

## 結　　果

1．膜性腎炎発症後の CIC の動態

1）血中 CIC の日内変動（Fig. 1）

CSS 第13週のネフローゼラットでは CIC は前値34μg/ml, BSA 静注10分後360μg/ml, 30分後156μg/ml, 1時間後48μg/ml, 3時間後34μg/ml, 6時間後28μg/ml, 15時間後42μg/ml, 24時間後42μg/mlと1日で急激に減少した．非ネフローゼラットでは，前値110μg/ml, 10分後256μg/ml, 30分後208μg/ml, 1時間後196μg/ml, 3時間後188μg/ml, 6時間後124μg/ml, 15時間後118μg/ml, 24時間後116μg/mlであり24時間後には約50%程度に減少したが，ネフローゼラットに比べ依然として高値であった．

2．血中・尿中 $^{125}$I・BSA の継時的変動（Fig. 2, 3）

CSS 第13週のネフローゼラットでは循環血液中の $^{125}$I・BSA は3時間後で69%，12時間後で47%，1日後7.8%，2日後1.9%，6日後0.8%であり，24時間で大部分血中より消失した．尿中への $^{125}$I・BSA の排泄は1日後で68%を占め，2日後には18%，6日後では1.8%であり，投与後 $^{125}$I・BSA は直ちに尿中へ排泄されていた．

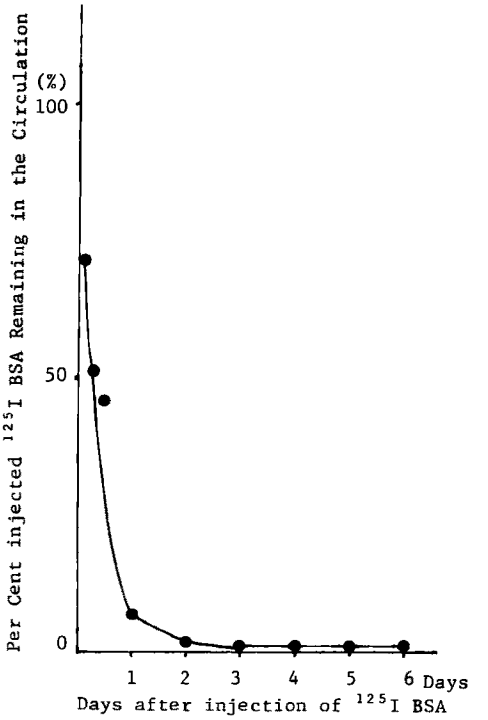


Fig. 2 Disappearance kinetics of $^{125}$I・BSA from the blood of nephrotic rat with CSS injected with 2 mg $^{125}$I・BSA on the 13th week. $^{125}$I・BSA decreased rapidly in the circulating blood.

3．抗原投与中止後の病態と糸球体病変

1）尿及び血清所見

抗原投与最終週の第13週において，ネフローゼ状態であったラットは61%（13匹）であり，又高尿素窒素血症を呈したラットは42%（9匹）であった．抗原投与中止後の経過は Table 1に示すように，尿蛋白量は第15～20週では300mg/day 前後と大量持続していたが以後漸減し，第80週では15mg/day 前後と微量であった．高尿素窒素血症は第40週，50週，60週で各々1匹ずつみられたが，全体としては軽度の尿素窒素の上昇を呈すにすぎず，抗原投与中止後の尿所見及

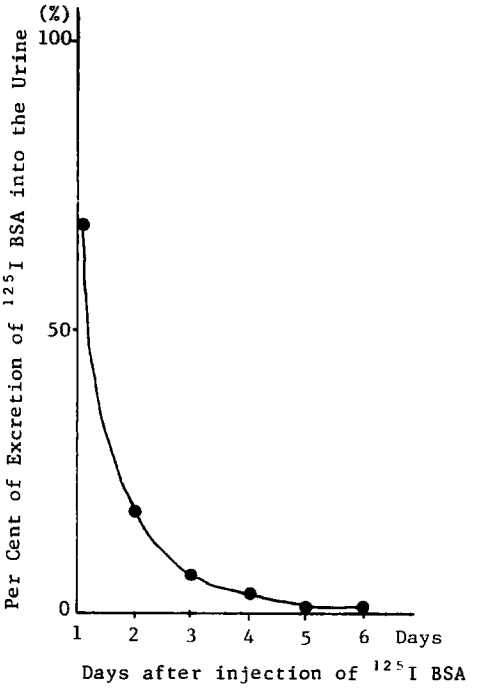


Fig. 3 Excretion of $^{125}$I·BSA into the urine of a nephrotic rat with CSS injected with 2 mg of $^{125}$I·BSA on the 13th week. $^{125}$I·BSA increased rapidly in the urine.

Table 1 Clinical findings of rats with CSS after discontinuation of the injection of BSA.

| weeks | No. | Total Prot. (g/dl) | BUN (mg/dl) | Urinary Prot. (mg/day) |
|---|---|---|---|---|
| 15 (n=3) | 1 | 6.1 | 24.0 | 418 |
| | 2 | 5.6 | 27.1 | 320 |
| | 3 | 7.0 | 30.3 | 226 |
| 20 (n=3) | 1 | 5.9 | 20.0 | 351 |
| | 2 | 6.7 | 18.2 | 394 |
| | 3 | 7.4 | 17.6 | 270 |
| 30 (n=3) | 1 | 7.2 | 20.4 | 125 |
| | 2 | 7.2 | 24.9 | 300 |
| | 3 | 6.6 | 25.3 | 140 |
| 40 (n=3) | 1 | 8.1 | 24.0 | 15 |
| | 2 | 7.3 | 46.2 | 112 |
| | 3 | 6.8 | 26.0 | 130 |
| 50 (n=3) | 1 | 8.8 | 37.5 | 100 |
| | 2 | 6.8 | 26.1 | 80 |
| | 3 | 7.4 | 27.6 | 115 |
| 60 (n=3) | 1 | 7.2 | 54.4 | 25 |
| | 2 | 6.8 | 28.3 | 210 |
| | 3 | 7.3 | 26.7 | 10 |
| 80 (n=3) | 1 | 6.8 | 27.7 | 15 |
| | 2 | 6.2 | 12.6 | 2.8 |
| | 3 | 6.3 | 24.8 | 20 |

び血清所見の改善を見た.

2）組織学的所見

a. 光 顕 所 見

抗原投与中止後の光顕所見は Table 2 に示すが, 全経過を通じて今回の CSS では糸球体基底膜（glomerular basement membrane ; GBM）の変化が主体であり，増殖性変化はわずかであった．抗原投与最終週の第13週では，GBM の限局性の spike 形成が観察された．第15～40週では，GBM はび慢性に spike 形成を認め，さらに局限性に GBM の肥厚が観察された．さらに週を経過するに従い spike 形成は顕著となり，GBM の肥厚も高度となり GBM 内に，いわゆる moss-eaten 像が観察された（Fig. 4 -a）．第40週以後では，GBM は著しく肥厚し徐々に平滑となり，第80週では局限性に spike を認めるものの，肥厚した GBM が平滑となっていた．第80週では，1匹のラットで GBM の断烈像が観察された（Fig. 4 -d）．

増殖性変化に関しては，第15～40週でメサンギウム基質の軽微な肥厚をみるのみで細胞の増加は認めなかった（Fig. 4 -b）．第40週以後では一部のラットの糸球体で segmental sclerosis がみられた（Fig. 4 -c）．

b. 蛍光抗体所見

既報で報告したように免疫開始第10週前後で上皮下及び糸球体毛細血管係蹄壁に抗原, 抗体, 補体成分のび慢性顆粒状の沈着を認めたが, BSA 抗原を静注するに従いその蛍光輝度は増強し，抗原投与最終週の第13週で抗原，抗体，補体成分ともにその輝度は頂点に達した（Fig. 5 -a）．抗原投与中止後の蛍光抗体所見の変化を Table 3 に示す．抗原，抗体，補体成分ともに輝度は増強することなく減弱したが，各々その輝度減弱に要した時間には差がみられた．BSA 抗原は抗原投与中止後第1週で輝度は漸減し始め，中止後第2週では focal segmental に沈着をみるのみであった．第40～50週では，一部のラット

Table 2 Light microscopic findings in rats with CSS.

| weeks | No. | No. of glomeruli | sclerosis | | | GBM | | | mesangium | | adhe. | tubular atrophy | intersti. cell infil. |
|---|---|---|---|---|---|---|---|---|---|---|---|---|---|
| | | | glo. (%) | seg. (%) | cre. (%) | thick. | spike | gap | cell prolif. | matrix increase | | | |
| 15 (n=3) | 1 | 80 | 0 | 0 | 0 | (+) | (+) | (−) | (−) | (+) | (+) | (−) | (−) |
| | 2 | 80 | 0 | 5 | 0 | (+) | (+) | (−) | (+) | (+) | (+) | (−) | (−) |
| | 3 | 80 | 0 | 4 | 3 | (+) | (+) | (−) | (+) | (+) | (++) | (−) | (−) |
| 20 (n=3) | 1 | 80 | 0 | 8 | 0 | (+) | (+) | (−) | (+) | (+) | (+) | (−) | (−) |
| | 2 | 80 | 0 | 12 | 1 | (+) | (+) | (−) | (+) | (++) | (+) | (−) | (−) |
| | 3 | 80 | 0 | 8 | 0 | (+) | (+) | (−) | (−) | (+) | (+) | (−) | (−) |
| 30 (n=3) | 1 | 80 | 0 | 6 | 1 | (+) | (+) | (−) | (+) | (+) | (+) | (−) | (−) |
| | 2 | 60 | 0 | 18 | 3 | (+) | (++) | (−) | (+) | (++) | (++) | (−) | (−) |
| | 3 | 100 | 0 | 5 | 0 | (+) | (++) | (−) | (++) | (+) | (−) | (−) | (−) |
| 40 (n=3) | 1 | 50 | 0 | 8 | 0 | (+) | (+) | (−) | (+) | (+) | (+) | (−) | (−) |
| | 2 | 80 | 44 | 44 | 17 | (++) | (++) | (+) | (++) | (++) | (++) | (++) | (++) |
| | 3 | 100 | 0 | 13 | 1 | (+) | (+) | (−) | (+) | (+) | (+) | (−) | (−) |
| 50 (n=3) | 1 | 60 | 5 | 28 | 13 | (++) | (+) | (−) | (+) | (+++) | (+++) | (+) | (+) |
| | 2 | 80 | 1 | 6 | 2 | (+) | (++) | (−) | (+) | (++) | (+++) | (−) | (−) |
| | 3 | 50 | 14 | 24 | 4 | (++) | (++) | (−) | (++) | (+++) | (+++) | (+) | (+) |
| 60 (n=3) | 1 | 100 | 49 | 31 | 3 | (++) | (++) | (+) | (++) | (++) | (+++) | (+) | (+) |
| | 2 | 80 | 12 | 25 | 4 | (++) | (+) | (−) | (++) | (+++) | (+++) | (+) | (+) |
| | 3 | 50 | 2 | 38 | 10 | (+) | (++) | (−) | (+) | (+++) | (+++) | (++) | (+) |
| 80 (n=3) | 1 | 100 | 9 | 23 | 7 | (+++) | (+) | (−) | (++) | (+++) | (+++) | (+) | (+) |
| | 2 | 100 | 9 | 19 | 6 | (+++) | (+) | (−) | (++) | (+++) | (+++) | (+) | (+) |
| | 3 | 80 | 12 | 25 | 4 | (++) | (+) | (−) | (++) | (+++) | (+++) | (+) | (+) |

で focal segmental にわずかに抗原の沈着を認めたが大多数のラットでは陰性であった. IgG 抗体は抗原投与中止後第1週ではその輝度は保たれたが, 中止後第2週では輝度は減弱し始めた. 中止後第30週になると paramesangial 領域とおもわれる部位の輝度は一部保たれたが, 係蹄壁末梢の輝度はかなり減弱した (Fig. 5-b). 中止後第50週になると segmental に (Fig. 5-c), 第60～70週では focal に末梢係蹄壁に軽度の沈着を認めたが, IgG の沈着は殆ど消失していた (Fig. 5-d). 補体成分は抗原と同様に抗原中止後第1週で輝度は減弱し, 第40～50週ではわずかに蛍光を認めたが, 第60週以後は係蹄壁には全く C3 の沈着は認めなかった.

c. 電顕所見

抗原投与最終週の第13週では, 上皮下 deposits を中心に GBM 内・内皮下にも deposits が多数観察された (Fig. 6). Deposits の大きさは上皮下では比較的大きいものが多く, GBM 内では小さいものが多く観察された. 抗原投与中止後の電顕所見は Table 4 に示した. 上皮下の dense deposits は第30週で消失している糸球体も観察され, 第60週以後では完全に消失した. GBM 内の dense deposits は上皮下の dense deposits に比較しやや遅れて消失し, 第50週から消失している糸球体も観察され, 第60週以後は全く観察されなかった. 逆に lucent deposits は上皮下では第40週から出現したが, 第60週以後は全く観察されなかった. GBM 内では lucent deposits は第30週より観察され, 長期間持続し, 第40～60週にかけて deposits の周囲から徐々に電子密度が低下し, 内皮側へ移動し, 第80週においても一部観察された (Fig. 7, 8). また第80週で GBM の lamina rara interna が破壊されている部分で内皮細胞により deposits が pinocytosis 様に取り込まれた所見が観察された (Fig. 9).

GBM に関しては週を経過するに従い肥厚し, 第80週で顕著に肥厚した. 第30週では GBM は上皮下の deposits の部位で反応性に肥厚し deposits を覆いきれないで側方に突出した部分が観察された. 第50週では GBM はさらに肥厚し, 巨大な deposits の存在する部分では第30週同様 broad spike を呈していた (Fig. 10). 第

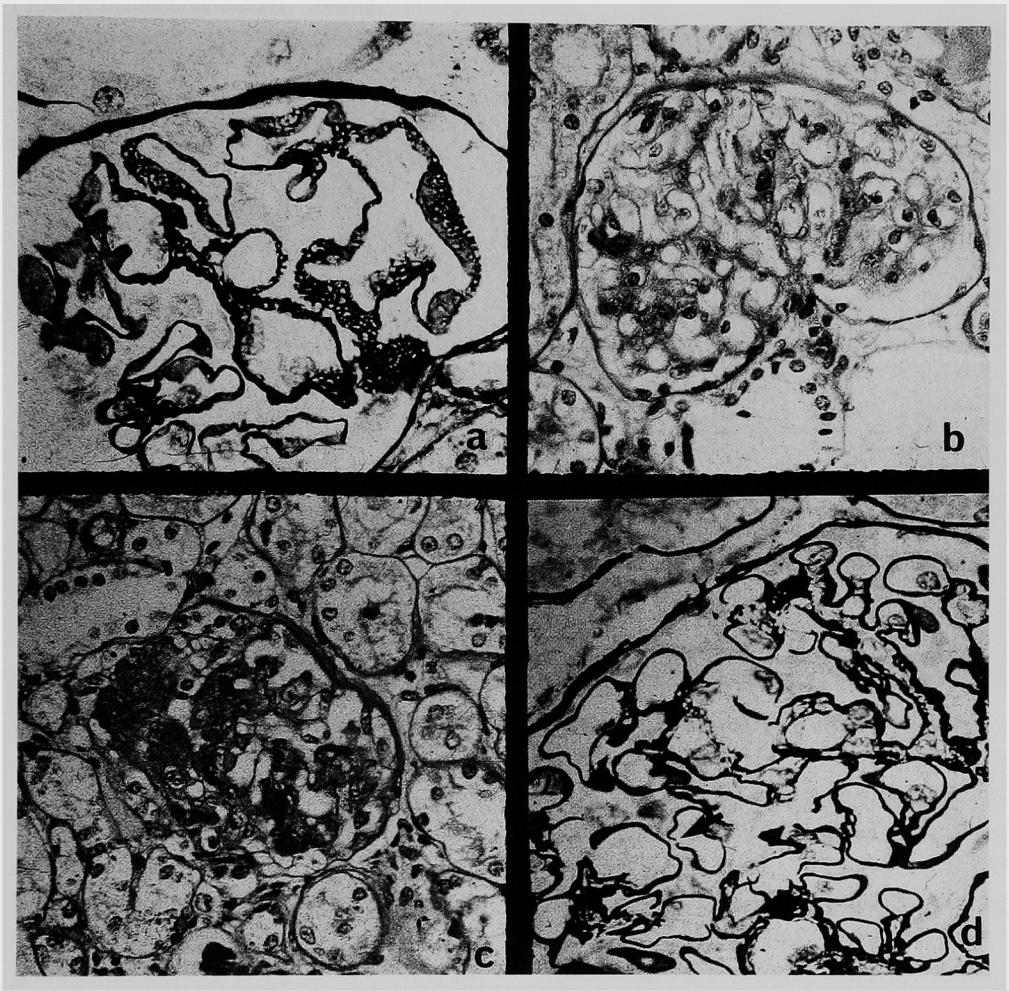


Fig. 4 Light micrograph of a glomerulus in rats with CSS.
a. 20th week. Spike formation and moss-eaten appearance in basement membrane. PAM×400.
b. 30th week. Increased mesangial matrix. PAS×200.
c. 50th week. Segmental sclerosis. PAS×200.
d. 80th week. Gaps in basement membrane. (arrow) PAM×400.

80週では一部巨大な deposits を十分覆い切れなかった部位では GBM が断烈しかけている所見が散見されたが，他の部位では肥厚のみ残し平滑になった（Fig. 11）.

Mesangial interposition は全経過を通じ43%のラットで観察されたが，ほとんどが部分的なものであり，一部の糸球体で観察されただけであった（Fig. 12, 13）.

4．電顕と蛍光抗体法における deposits の比較

電顕と蛍光抗体法による deposits の比較を Table 5 に示した．CSS 第12週では電顕では明瞭な deposits を観察しなかったが，蛍光抗体法では糸球体毛細血管係蹄壁に沿い抗原，抗体の顆粒状の沈着が観察された．抗原投与最終週の CSS 第13週では上皮下，GBM 内の dense deposits の量に比例して蛍光抗体法でも抗原，抗体とも大量の沈着を認めた．第30週頃より deposits は lucent になり始めたが，この時点で抗原である BSA の沈着は既にみられず，抗体である IgG も diffuse であったが輝度は減弱

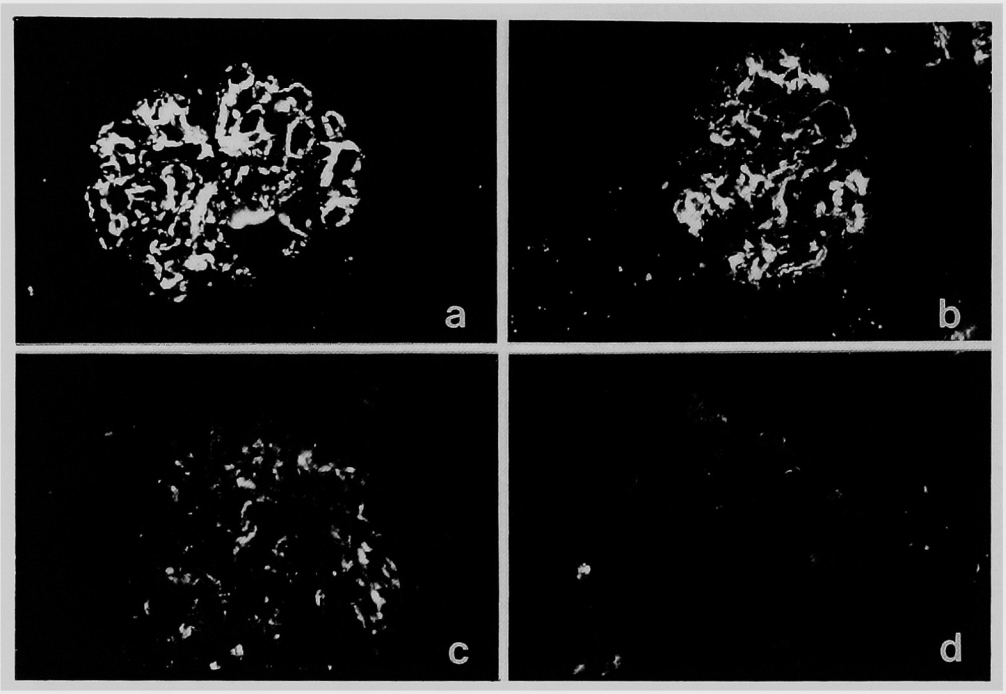


Fig. 5 Direct immunofluorescent staining of a glomerulus in rats with CSS.
a. 13th week. Diffuse granular capillary wall IgG deposition, (卌) intensity, ×200.
b. 30th week. Diffuse granular capillary wall IgG deposition, (卄) intensity, ×200.
c. 50th week. Segmental granular capillary wall IgG deposition, (+) intensity, ×200.
d. 80th week. No detectable IgG deposition, ×200.

していた．第60週では deposits は全て lucent であったが，蛍光抗体法では抗原はむろん消失し，しかも抗体である IgG の輝度も減少し，しかも segmental な沈着であった．

## 考　　察

CSS 膜性腎炎の発症については，既報[1]で考察したように CIC により惹起されるという結論を得た．この実験腎炎では，抗原として BSA を用いており抗原の糸球体への沈着の有無は容易に判断しうる．しかし，人膜性腎炎においては，HBV 関連抗原[4]，サイログロブリン[5]，腫瘍抗原[6]など抗原が同定されているものもあるが，多くは不明である．そのために抗原暴露が一時的であるのか，持続しているのかすら明らかでない．臨床的には人膜性腎炎では自然寛解がみられたり，一方で治療に抵抗してネフローゼ症状が持続し，腎不全に至る場合もある．これは抗原暴露と CIC 形成が一時的か，または持続していることを反映していると推測される．そこで，今回 CSS ラットにおいて腎炎発症後の IC の動態がいかなるものであるか，さらに抗原中止後の病態と糸球体病変を長期にわたって観察した．

GBM は低分子物質に対する選択的な透過性を有しており，アルブミンなど高分子物質は透過させない[7]．GBM に病変を生じネフローゼ状態になると透過性が亢進し，アルブミンやグロブリンをはじめとした高分子蛋白が通過するようになる．その結果これらの物質が尿中へ出現する．今回の CSS 腎炎のネフローゼ期における CIC の検討では，ネフローゼラットと非ネフローゼラットの CIC 値を比較すると，ネフローゼラットで CIC 値は有意に低い結果を得た．このことからネフローゼ状態では GBM の透過性亢進により尿中へアルブミンが漏出し血清アルブミンが低下するのと同時に，CIC も尿中に漏出

Table 3 Immunofluorescent findings in rats with CSS.
D ; diffuse, S. ; segmental

| weeks | No. | BSA | IgG | C3 |
|---|---|---|---|---|
| 13 | | (+++)D. | (+++)D. | (+++)D. |
| 15 (n=3) | 1 | (−) | (+)D. | (+)S. |
| | 2 | (+)S. | (++)D. | (+)D. |
| | 3 | (+)D. | (++)D. | (+)D. |
| 20 (n=3) | 1 | (±)S. | (+)D. | (+)S. |
| | 2 | (+)S. | (++)D. | (+)S. |
| | 3 | (±)S. | (+)D. | (±)S. |
| 30 (n=3) | 1 | (+)S. | (++)D. | (±)S. |
| | 2 | (+)D. | (++)D. | (+)S. |
| | 3 | (+)D. | (++)D. | (+)D. |
| 40 (n=3) | 1 | (−) | (+)D. | (−) |
| | 2 | (−) | (+)D. | (−) |
| | 3 | (−) | (+)D. | (−) |
| 50 (n=3) | 1 | (−) | (+)S. | (+)scle. |
| | 2 | (±)S. | (+)S. | (+)S. |
| | 3 | (±)S. | (+)S. | (+)S. |
| 60 (n=3) | 1 | (−) | (+)S. | (+)scle. |
| | 2 | (−) | (±)S. | (−) |
| | 3 | (−) | (±)S. | (+)scle. |
| 80 (n=3) | 1 | (−) | (±)S. | (−) |
| | 2 | (−) | (±)S. | (−) |
| | 3 | (−) | (−) | (+)scle. |

してCICが低値になると推測された．そこで第13週のCSSネフローゼラットで $^{125}$I・BSAを静注して血中，尿中の推移を検討してみると，Fig. 2，3のごとく血中では24時間後で約7.8%が循環し，尿中へは1日で68%が排泄され，6日後では血中の循環量・尿中への排泄量ともに2%以下であり，生体内からほぼ全量排泄されたものと考えられた．$^{125}$I・BSAの測定では当然freeの$^{125}$I・BSAと$^{125}$I・BSA抗BSA complexが含まれており，全てがCICとはいえないが，ネフローゼ期ではCICは網内系の処理[8]以外に，透過性の亢進によりGBMを通過してかなりの部分が尿中へ排泄されているものと考えられた．このことは，人膜性腎炎のCICの検出率が低い[9),10),11)]要因の一つと考えられる．

次に，抗原投与中止後の糸球体病変を人膜性腎炎と比較検討した．人膜性腎炎においては，Churgら[12),13)]が基底膜病変の発生，進展，修復過程の電顕による観察を報告している．今回検討したCSS腎炎では，第12週のネフローゼ発症期

Fig. 6 Electron micrograph of the glomerulus of a rat with CSS at the 13th week, showing multiple subepitherlial and intramembranous electron dense deposits. (bar 1$\mu$)

には上皮細胞足突起が融合し，上皮下・GBM内にelectron dense depositsと新生されたGBMがspike形成しており，次いで新生されたGBMが四方からdepositsを覆いtrum-track像を呈するようになる．やがて徐々にdepositsの電子密度が低くなりelectron lucent depositsが観察され，最終的に第80週でGBMは修復されるという経過をたどった．以上の結果は，人膜性腎炎におけるChurgの分類を支持している．又，蛍光抗体法では第13週では抗原，抗体，補体ともにGBMに沿い，び慢性顆粒状の沈着を認めるが，抗原は第20～30週で既に検出できなくなり，抗体は第50週でsegmental，第60～80週で検出できなくなり，補体は第30～50週で検出しなくなるという経過をたどった．これはHBV腎炎で$HB_e$抗原，補体が消失するという人膜性腎炎の報告[13)]と一致する．以上のような抗原投与中止後の糸球体に沈着したICの消失機序は，まず抗原であるBSAは投与中止後おそらく異種蛋白であるためIgG, C3に比べ早期に変性したと考えられる．しかし，抗原が追加されていないために沈着したICに局所で抗体が反応して抗原が覆われた可能性もあり得る．次いで補体，抗体である免疫グロブリンの順で蛍光抗体法では観察されなくなり生物学的活性を失っていくことが観察された．こうしてICの組織傷

Table 4 Electron microscopic findings in rats with CSS.
D. ; diffuse, S. ; segmental, d. ; dense, l. ; lucent, P. ; partial, c. ; circumferential, MI ; Mesangial Interposition, FPL ; Foot Process Loss.

| weeks | No. | Deposits | | | | | | GBM | | MI | | FPL |
|---|---|---|---|---|---|---|---|---|---|---|---|---|
| | | subepi. | | intramemb. | | subendo. | | | | | | |
| | | d | l | d | l | d | l | thick | spike | p | c | |
| 13 | | (#)D. | (−) | (#)D. | (−) | (#)S. | (−) | (−) | (+)S. | (−) | (−) | (#)D. |
| 15 (n=3) | 1 | (+)S. | (−) | (+)S. | (−) | (+)S. | (−) | (+)S. | (+)S. | (−) | (−) | (+)D. |
| | 2 | (+)S. | (−) | (+)S. | (−) | (−) | (−) | (+)S. | (+)S. | (−) | (−) | (+)S. |
| | 3 | (+)S. | (−) | (+)S. | (−) | (+)S. | (−) | (+)S. | (+)S. | (−) | (−) | (+)S. |
| 20 (n=3) | 1 | (+)S. | (−) | (+)S. | (−) | (+)S. | (−) | (+)S. | (+)S. | (−) | (−) | (+)S. |
| | 2 | (+)S. | (−) | (#)S. | (−) | (+)S. | (−) | (+)S. | (+)S. | (−) | (−) | (+)S. |
| | 3 | (+)S. | (−) | (+)S. | (−) | (+)S. | (−) | (+)S. | (+)S. | (−) | (−) | (+)S. |
| 30 (n=3) | 1 | (−) | (−) | (#)S. | (+)S. | (−) | (−) | (+)S. | (+)S. | (−) | (−) | (+)S. |
| | 2 | (+)S. | (−) | (#)S. | (+)S.. | (−) | (−) | (+)S. | (+)S. | (+)S. | (+)S. | (+)D. |
| | 3 | (+)S. | (−) | (+)S. | (+)S. | (−) | (−) | (+)S. | (+)S. | (+)S. | (−) | (+)S. |
| 40 (n=3) | 1 | (−) | (+)S. | (+)S. | (+)S. | (−) | (−) | (+)S. | (+)S. | (−) | (−) | (+)S. |
| | 2 | (+)S. | (+)S. | (+)S. | (+)S. | (−) | (−) | (#)S. | (#)S. | (+) | (−) | (+)S. |
| | 3 | (−) | (+)S. | (+)S. | (+)S. | (−) | (−) | (+)S. | (+)S. | (−) | (−) | (+)S. |
| 50 (n=3) | 1 | (+)S. | (+)S. | (+)S. | (#)S. | (−) | (−) | (#)S. | (+)S. | (+)S. | (−) | (+)S. |
| | 2 | (−) | (+)S. | (−) | (#)S. | (−) | (−) | (#)S. | (+)S. | (+)S. | (−) | (+)S. |
| | 3 | (−) | (+)S. | (−) | (#)S. | (−) | (−) | (#)S. | (+)S. | (+)S. | (+)S. | (+)S. |
| 60 (n=3) | 1 | (−) | (−) | (−) | (#)S. | (−) | (−) | (#)S. | (+)S. | (−) | (+) | (+)S. |
| | 2 | (−) | (−) | (−) | (#)S. | (−) | (−) | (#)S. | (+)S. | (+)S. | (−) | (+)S. |
| | 3 | (−) | (−) | (−) | (#)S. | (−) | (−) | (#)S. | (+)S. | (+)S. | (−) | (±)S. |
| 80 (n=3) | 1 | (−) | (−) | (−) | (+)S. | (−) | (−) | (#)D. | (±)S. | (−) | (−) | (±)S. |
| | 2 | (−) | (−) | (−) | (+)S. | (−) | (−) | (#)D. | (±)S. | (−) | (−) | (±)S. |
| | 3 | (−) | (−) | (−) | (+)S. | (−) | (−) | (#)D. | (±)S. | (+)S. | (−) | (±)S. |

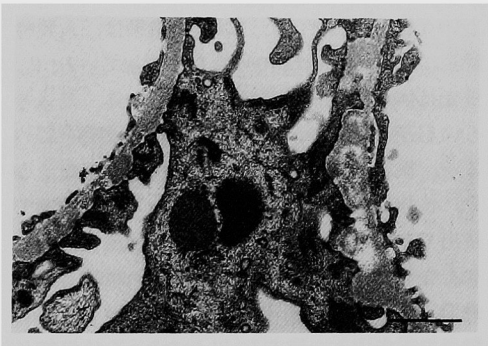

Fig. 7 Electron micrograph of the glomerulus of a rat with CSS at the 50th week, showing intramembranous electron lucent deposits. (bar 1$\mu$)

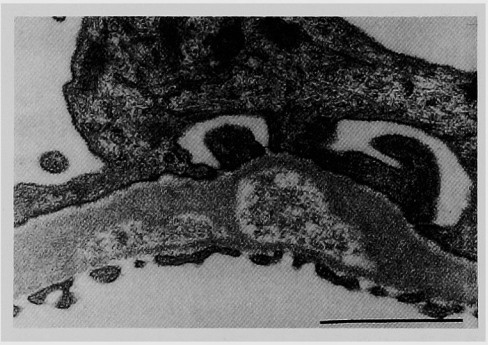

Fig. 8 Electron micrograph of the glomerulus of a rat with CSS on the 60th week, showing intramembranous electron lucent deposits. (bar 1$\mu$)

害性はほぼ消失し，単なる非活性沈着物として内皮側に出現し，Habib ら[15]が人膜性腎炎においても寛解期にしばしば GBM に wash out 像が認められると言っているように GBM の新陳代謝とともに処理されるものと考えられた[16),17),18)]．

血清所見の面からも抗原投与中止後は，徐々にネフローゼは改善され，腎不全にいたるラットは少ないという結果を得た．以上，抗原投与中止後の CSS 腎炎の病態及び糸球体病変の観察は，人膜性腎炎の進展，修復過程[19),20)]を考える

Fig. 9 Electron micrograph of the glomerulus of a rat with CSS at the 80th week, showing small lucent deposits in the lamina rara interna with invagination on the plasma membrane of an endothelial cell. (bar 1$\mu$)

Fig. 11 Electron micrograph of the glomerulus of a rat with CSS at the 80th week. Basement membrane became thick and smooth, partially thin at the bottom of large lucent deposits. (arrow) (bar 1$\mu$)

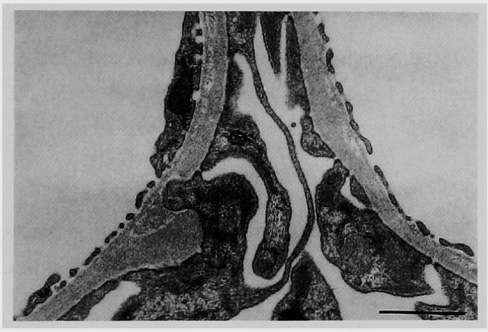

Fig. 10 Electron micrograph of the glomerulus of a rat with CSS at the 30th week, showing broad spike surrounding a subepithelial dense deposits. (bar 1$\mu$)

Fig. 12 Electron micrograph of the glomerulus of a rat with CSS at the 30th week, showing partial mesangial interposition. (bar 1$\mu$)

上で有用であった．なお抗原暴露期間が過ぎても腎炎が遷延する1つの要因として auto-antibody の関与が示唆されているが[21]，CSS 腎炎においては抗原投与中止後の IgG 染色の蛍光輝度の増強はなく，糸球体に沈着した IC に auto-antibody が結合している可能性は否定できた．

## 結　　語

1．CSS 第13週のネフローゼラットでは非ネフローゼラットに比べ CIC は有意に低値であった．ネフローゼラットの CIC の日内変動は，24時間後には直後の値の12%と低下し，$^{125}$I・BSA の尿中への排泄量は24時間後で静注した $^{125}$I・BSA の68%であり，ネフローゼ期では，CIC は GBM の透過性亢進により大部分が尿中へ排泄されているものと考えられた．この結果は人膜性腎炎の CIC の検出率が低い要因の1つと考えられた．

2．CSS 腎炎において抗原投与を中止すると臨床的にも形態学的にも80週の経過で基底膜病変は改善され，人膜性腎炎に類似した経過をたどり，CSS 腎炎は人膜性腎炎の進展，修復過程を考えるうえで有用なモデルであるといえた．

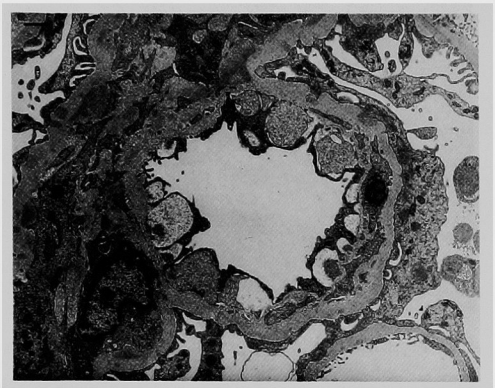

Fig. 13 Electron micrograph of the glomerulus of a rat with CSS at the 30th week, showing circumferential mesangial interposition. (bar 1$\mu$)

Table 5 Comparison between immunofluorescent and elecron microscopic findings.

| Time | Immuno-fluorescence | | Electron microscopy | |
|---|---|---|---|---|
| | BSA | IgG | Dense | Lucent |
| 13 W | (⧺)D. | (⧺)D. | (⧺)D. | (−) |
| 20 W | (+)S. | (⧺)D. | (⧺)S. | (−) |
| 30 W | (+)S. | (⧺)D. | (⧺)S. | (−) |
| 40 W | (−) | (+)D. | (+)S. | (+)S. |
| 50 W | (−) | (+)S. | (+)S. | (⧺)S. |
| 60 W | (−) | (+)S. | (+)S. | (⧺)S. |
| 80 W | (−) | (+)S. | (−) | (+)S. |

稿を終えるにあたり，御指導，御校閲を賜りました恩師第三内科教授太田善介先生に深謝いたします．また懇切なる御指導を戴きました天野哲基講師，本学教育学部助教授高橋香代先生，御協力を戴きました岡山中央病院腎研究所，菊田純子さん，青木淳偉さんに感謝いたします．

## 文 献

1) 菰田敬三：ラット慢性血清病腎炎発症における免疫複合体の動態．岡山医誌 (1990) **102**, 807—817

2) Arisz L, Noble B, Milgram M, Brentjens JR and Andre GA : Experimental chronic serum sickness in rats. A model of immune complex glomerulonephritis and systemic immune complex deposition. Int Arch Allergy Appl Immunol (1970) **60**, 80—88.

3) McConahey PJ and Dixon FJ : A method of trace iodination of proteins for immunologic studies. Int Arch Allergy Appl Immunol (1966) **29**. 185—189.

4) Kohler PF, Hammond WS, Olim D and Carr RI : Chronic membranous glomerulonephritis caused by hepatitis B antigen-antibody immune complexes. Ann Intern Med (1974) **81**, 448—451.

5) Jordan SC, Buckingham B and Sakai R : Studies of immune-complex glomerulonephritis mediated by human thyroglobulin. N Eng J Med (1981) **304**, 1212—1215.

6) Costanzq ME, Pinn V, Schwartz RS and Nathanson L : Carcinoembryonic antigen-antibody complex in a patient with colonic carcinoma and nephrotic syndrome. N Eng J Med (1973) **289**, 520—522.

7) Caufield JP and Farquhar MG : The permeability of glomerular capillarries to graded dextrans : Identification of the basement membrane as the primary filtration barrier. J Cell Biol (1974) **63**, 883—903.

8) Sano M : Participation of monocytes in glomerulonephritis in acute serum sickness of rabbit. Acta Pathol Jpn (1976) **26**, 423—433.

9) Border WA : Immune complex detection in glomerular diseases. Nephron (1979) **24**, 105—113.

10) Abrass CK, Hall CL, Border WA, Brown CA, Glassock RG and Cggins CH : Circulating immune complexes in adults with idiopathic syndrome. Kidney Int (1980) **17**, 545—553.

11) Cairns SA, London RA and Mallick NP : Circulating immune complexes in idiopathic glomerular

disease. Kidney Int (1982) **21**, 507—512.

12) Ehrenreich T and Churg J : Pathology of membranous nephropathy. Pathol Annu (1978) **3**, 145—186.

13) Churg J, Grishman E, Goldstein MH, Yunis SL and Porush JG : Idiopathic nephrotic syndrome in adults. N Engl J Med (1965) **272**, 165—174.

14) Ota Z and Takahasi K : Immunologic mechanism in membranous glomerulonephritis. Jpn J Clin Immun (1986) **9**, 241—248.

15) Habib R and Kleinknecht C : The primary nephrotic syndrome of childhood. Classification and clinicopathologic study of 406 cases. Pathol Annu (1971), 417—424.

16) Walker F : The tunover and removal of glomerular basement membrane. J Pathol (1973) **110**, 233—244.

17) Tornroth T and Skrifvars B : The development and resolution of glomerular basement membrane changes associated with subepitherial immune deposits. Am J Pathol (1975) **79**, 219—236.

18) Tornroth T : The fate of subepitherial deposits in acute poststreptococcal glomerulonephritis. Lab Invest (1976) **35**, 461—474.

19) Franklin WA, Jennings RB and Earle DP : Membranous glomerulonephritis : Long term serial observation on clinical course and morphology. Kidney Int (1973) **4**, 36—56.

20) Ramzy MH, Cameron JS, Turner DR, Neild GH, Ogg CS and Hicks J : The long term outcome of idiopathic membranous nephropathy. Clin Nephrol (1981) **16**, 13—19.

21) Mart M and Gary ES : Removal of glomerular deposits of immune complexes in mice by administration of excess antigen. Lab Invest (1980) **42**, 483—489.

# Immunopathological study of glomerulonephritis in chronic serum sickness in rats

Keizo KOMODA
Third Department of Internal Medicine,
Okayama University Medical School,
Okayama 700, Japan
(Director : Prof. Z. Ota)

The kinetics of immune complexes, the immune deposits and glomerular changes were studied in nephrotic rats. Chronic serum sickness was induced in rats and examined for 80 weeks, injections of bovine serum albumin (BSA) having been stopped at the 13th week.

The amount of ciculating immune complexes (CIC) was significantly lower in nephrotic rats than in non-nephrotic rats at the 13th week. To study the short-term kinetics of CIC, 2 mg of BSA was administered intravenously to both groups of rats at the 13th weeek and serum CIC were tested for 24 hrs. Injection of BSA was followed by an acute rise in the titer, which disappeared more rapidly in nephrotic than non-nephrotic rats (12% vs 45% of peak CIC level, 24 hrs after injection). The kinetics of CIC after the injection of $^{125}$I·BSA was also studied. The $^{125}$I·BSA level, 24 hrs after injection in a nephrotic rat was 8% in blood and 68% in urine. CIC titer seemed to be lowered rapidly due to urinary losses.

Histologically, light microscopic changes mainly involved irregularity, thickening and disruption of glomerular basement membrane (GBM). By the 80th week, all changes had resolved apart from persistent GBM thickening. By electron microscopy, subepithelial deposits had been decreased in number after the stoppage of injection of BSA and some of the subepithelial deposits had been completely resolved and some had been covered by a layer of lamina densa-like material and transformed into intramembranous deposits. Deposits had been lucent peripherally and became lucent completely at the 60th week. Subepithelial deposits disappeared after 80 weeks from the GBM. By immunofluorescent staining, BSA decreased in intensity and became negative by the 15th week. Similarly C3 became negative by the 20th week but rat IgG persisted until the 45th week. The presense of lucent deposits correlated with the loss of biological activity as detected by immunofluorescence.

Thus the resolution of immune deposits in this model conformed to previously described changes in resolving human membranous nephropathy.