611.411：578.085.23

脾臓組織培養に関する研究

第 3 編

臨床応用について

岡山大学医学部平木内科教室（主任：平木潔教授）

島　崎　孝　一

〔昭和42年3月17日受稿〕

内容目次

第1章　緒　　言
第2章　各種血液疾患の腹腔鏡所見について
　1）検査材料
　2）検査方法
　3）検査成績
　4）小　　括
第3章　各種疾患えの脾臓組織培養の臨床応用について
　1）実験材料
　2）実験方法
　3）実験成績
　4）小　　括
第4章　総括並びに考按
第5章　結　　論

第1章　緒　　言

私は第1編で脾臓組織培養の臨床応用の為の基礎的事項に関する2，3の実験を試み，脾臓臨床組織培養法が実地使用に耐え得るものである事を述べたが，ひるがえつて考察すると既に記載せる如く動物脾の培養に関しては幾多の報告があるが，成人脾に関しては Stieve[1] の報告を除いては殆んど見られないのが現況である．

従来より脾バイオプシーに対する危険性が論じられ，その実地施行が極めて困難であつたためか，血液疾患としてまず対象となる可き脾バイオプシーもまだ一般には殆んど行なわれてはおらず，一部に於いて従来より行なわれているのは盲目生検であつた[2)3)]．しかるに近年内視鏡検査法の進歩の一端を担つて急速に普及しつつある腹腔鏡検査法を導入する事により，直視下に安全且つ確実に脾組織を採取する事が可能になつた．

抑々腹腔鏡検査は Kelling[4] が1902年膀胱鏡を用いて犬の腹腔を観察したのに始まり，1910年 Jacobaeus[5] が始めて人の腹水患者に使用した．本邦では昭和4年教室の北山前教授[6] が始めて紹介したが，その後実際には余り施行されず，戦後に至つて常岡[7]，山川[8]，山形[9] 等によつて再び本検査法がとり上げられ，器具も改良を重ねた結果近来すぐれた臨床検査法である事が再認識され急速に普及した．然し肝・胆嚢，腹膜，胃，後腹膜疾患に主に使用された血液疾患について本法を施行した報告は少ない．私達は本法を特に脾腫を有する各種血液疾患に応用し内視鏡的観察を行なうと共に，腹腔鏡直視下に目標生検を施行し，得られた材料を用いて脾スタンプ標本，組織像等を検索する一方，第1編で述べた脾臓臨床組織培養法を用いて脾の組織培養を行ない極めて臨床的意義の大きい事を確認した．そこで本編に於いては，先ず各種白血病及びバンチ氏病脾の腹腔鏡所見を中心に述べ，次いで各種疾患に於ける脾組織培養所見につき論述する．

第2章　各種疾患の腹腔鏡所見について

1）検査材料

平木内科入院患者の中の各種白血病患者16例，いわゆるバンチ氏病患者20例の計36例につき腹腔鏡検査を行なつた．白血病患者の内訳は第1表の如くである．

2）検査方法

a）腹腔鏡検査

Sass--Wolf-Henning 型の照診用広角及び写真撮影用の腹腔鏡を使用した．照診に際してはゾンデによ

第1表 白血病症例

病型	例数
急性骨髄性白血病	3
急性リンパ球性白血病	2
急性好塩基球性白血病	1
単球性白血病	1
慢性骨髄性白血病	7
慢性リンパ球性白血病	1
赤白血病	1
計	16

る触診を併せ行ない写真撮影は Ektachrom Hispeed A Film を使用した.

b) 肝及び脾生検

腹腔鏡直視下肝及び脾生検を行ない，採取組織片について下の様な検査を行なつた.

i) 10% フォルマリンに固定後肝，脾組織標本作成.

ii) 脾スタンプ標本作成. May Giemsa 染色及びPeroxidase 染色を行ない Splenogram 作成.

iii) 位相差顕微鏡，螢光顕微鏡による脾内細胞の生体観察.

c) 脾内圧測定

Vim Silverman 針を脾内に穿刺し，水圧計をつけた三方活栓に穿刺針を連結し脾内圧を測定門脈圧の指標とした.

d) 経脾門脈撮影

穿刺針を脾内に留置し，76% Urographin 30～40cc を 4～7 秒間で脾内に注入し，その直後に腹背方向にX線撮影を行なつた.

3) 検査成績

a) 正常脾について

一般に正常脾は腹腔鏡で照診する事は出来ない. 然し時に体位を変換したり，又内臓下垂症のあるものでは脾の下極部附近を見得る事がある. 帯紫赤色で軟らかく，表面平滑でゾンデにより多少移動させ得る. 時に副脾が見える事もある. 色は脾と同色で軟らかく，ゾンデにより脾の載痕と区別し得る.

脾生検により得られた材料による脾細胞像ではリンパ球が圧倒的に多く，これに幼若リンパ球，好中球，細網細胞などが少数混在する. スプレフグラムは第2表に示す如くである.

b) 各種白血病脾について

急性骨髄性白血病では肝は赤褐色又は暗褐色で軟らかく表面平滑で正常像に近く，組織学的にもほぼ

第2表 正常人の Splenogram

細胞種	%	
赤芽球	0	
好中球（幼若）	0	
（成熟）	7.2	
好酸球	1.6	
好塩基球	0	
単球	0.6	
リンパ球系		
リンパ芽球	7.0	89.4
大リンパ球	13.8	
小リンパ球	68.6	
その他	1.2	

正常であつた. 脾腫は軽度で赤褐色を呈し色調が肝と類似しており軟らかであるが，スタンプ標本では第3表に示す如くペルオキシダーゼ反応陽性の骨髄系幼若細胞がかなり高度に混在しており，組織像でも肝と異なり白血病細胞の浸潤がかなり高度であつた.

第3表 急性骨髄性白血病の Splenogram

岡 ○ 44才 ♂

細胞種	%	
赤芽球	3.6	
骨髄芽球	64.4	70.8
好中球（幼若）	6.4	
（成熟）	0	
好酸球	2.8	
好塩基球	0.2	
単球	0.4	
リンパ球系	19.8	
その他	2.4	

Peroxidase 反応（+）58.0%

急性リンパ球性白血病の内1例の肝は軟らかくやや腫大し赤味を帯び，脾も軟らかく僅かに腫大していた. 組織学的には肝に白血病細胞の浸潤が認められたのに脾は尚正常構造が保たれていた. しかるに第4表に示す如く脾スタンプ標本ではリンパ芽球の増加が認められた. 他の例は末梢血にごく少数のリンパ芽球が出現し，骨髄像は尚ほぼ正常であつたが（第5表）軽度の脾腫を認めたため腹腔鏡検査を行なつたものである. 肝は腫大し微小な網状の白斑が認められ，硬度も増している. 脾もかなり大きく赤紫色に緊満し微小斑理が認められ細胞浸潤が疑われ

第4表 急性リンパ球性白血病の Splenogram

藤 ○ 51才 ♀

細胞種	%	
赤芽球	0	5.6
好中球(幼若)	0.8	
(成熟)	4.8	
好酸球	0.4	
好塩基球	0	
単球	0.4	
リンパ芽球	49.6	
リンパ球	40.1	
その他	3.9	

第5表 急性リンパ球性白血病の各臓器細胞像

渡 ○ 60才 ♀

細胞種	末梢血	骨髄	脾
赤芽球	0 %	25.0 %	0.5 %
骨髄芽球	0	2.4	0
好中球(幼若)	0	28.0	0
(成熟)	48.0	13.0	8.0
好酸球	0	1.6	1.0
好塩基球	1.0	0	1.0
単球	9.0	2.2	0.5
リンパ芽球	2.0	0.6	20.0
リンパ球	40.0	23.8	67.5
その他	0	3.4	1.5

た．本例の組織像では肝には細胞浸潤なく脾には結節状の芽球浸潤があり，スタンプ標本によりこれらの芽球がリンパ芽球である事が確認され，本症が脾原発の急性リンパ球性白血病ある事が判明した．

急性好塩基球性白血病は，極めて稀な疾患であるが，本例に於いては肝はやや淡赤色調を帯びた褐色で，軟らかく，かなり腫大しており，部分的には被膜の肥厚も認められた．脾は極めて大きく灰白色の苔でおおわれ，白色の小斑紋が散在し，かなり緊満しているが脾内圧は正常であつた．検査時は治療により末梢血中には既に芽球が殆んど消失している時期であつたにも拘わらず，第6表に示す如く，脾細胞像では尚5％の幼若好塩基球が認められた．

単球性白血病では脾は小さく肝にも特異所見はなく肝に細胞浸潤は認められなかつた．脾の組織標本では軽度の細胞浸潤があるが細胞の種類が判然とせず，骨髄性白血病が疑われたが，細胞の生体観察並びにスタンプ標本により，第7表に示す如く浸潤細

第1図 白血病患者の検査所見

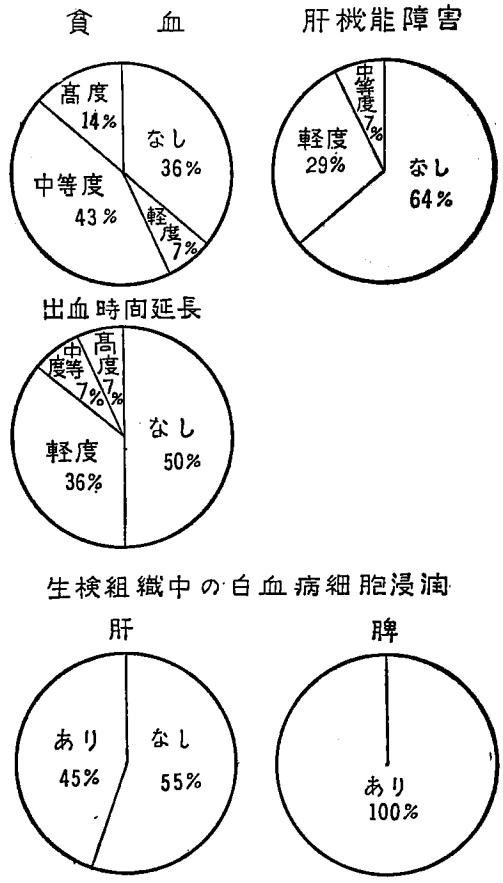

胞は単芽球，前単球である事が確認され，単球性白血病の診断が確定した．

慢性骨髄性白血病では肝腫はわずかで淡褐色ないし暗褐色で軟らかい．辺縁は鋭利で特に異常所見を呈しないが，組織像では明らかに瀰漫性の白血病細胞浸潤があつた．脾は巨大でときには腹腔鏡の挿入部位を右下腹部に変更せしめる必要がある．紫赤ないし暗赤色を呈し高度に緊満し表面は多くはほぼ平滑であるが，近接すれば陥凹した小白斑を散在性に認め，又被膜が肥厚して汚ない苔を附着する事もあり，更に大網がこれに癒着して脾全体をおおつている場合もあつた．これ等の変化は脾が高度に緊満腫大した為に起つた脾膜炎によるものと解される．脾の組織像では線維化が著明に見られ，正常の脾構造が破壊され，骨髄系幼若細胞の浸潤が認められた．第8表に示す如く，脾細細像では好中球系細胞がほぼ30％を占めた．かように巨脾を呈したにも拘わらず脾内圧の亢進は見られなかつた．

慢性リンパ球性白血病では肝は正常の色調を呈し

第2図 白血病患者の腹腔鏡所見

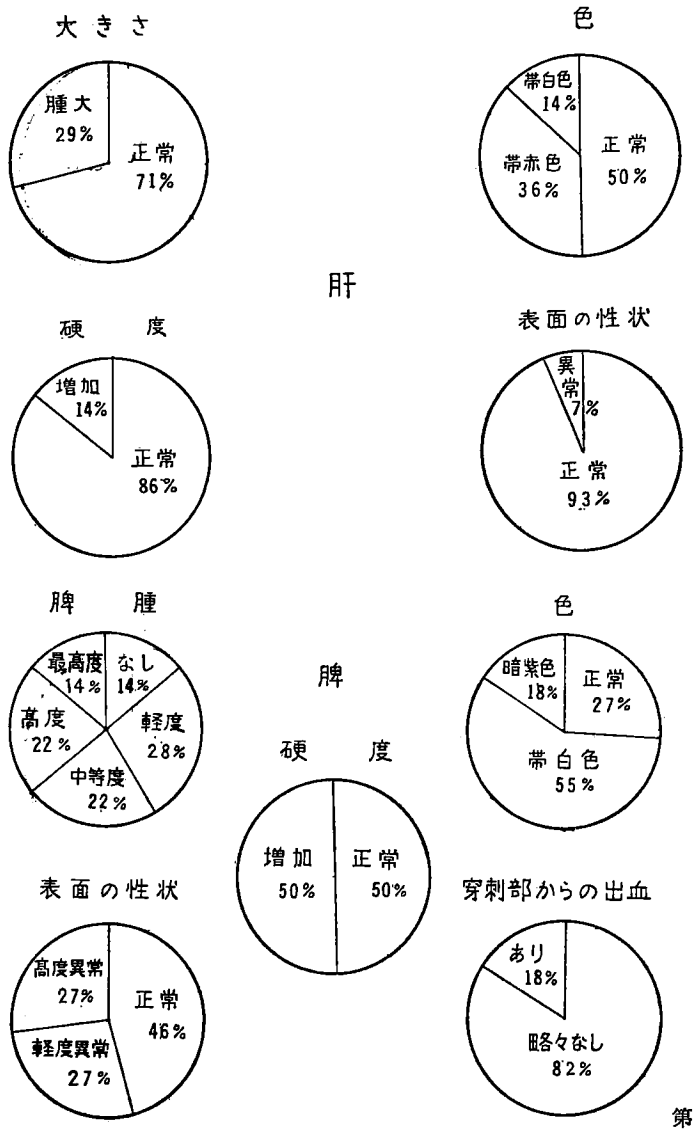

表面平滑なるも硬度やや増強し組織学的にグリソン氏鞘に限局したリンパ球の強い浸潤を認めた．脾腫は認められず体位変換によつても脾は照診不能であつた．

c) いわゆるバンチ氏病脾について

私達の教室では原因不明の脾腫を有し，鉄欠乏性貧血，白血球減少，栓球減少を伴ない，他の血液疾患を否定し得た慢性疾患をバンチ氏病として扱つており，その20例について腹腔鏡検査を行なつた．

肝は一般に褐色ないし暗褐色のほぼ正常所見を呈し，やや腫大して丸味を帯びた下縁を示すもの，被膜に小皺のあるもの，更に赤褐色を呈し硬度増強し

第6表 急性好塩基球性白血病のSplenogram
秀○ 50才 ♀

細胞種	%	
赤芽球	3.0	
骨髄芽球	0	
好中球(幼若)	1.2	
(成熟)	6.8	
好酸球	0.2	
好塩基球系		
前骨髄球	4.8	5.4
骨髄球	0.2	
後骨髄球	0	
成熟型	0.4	
リンパ球系	83.2	
その他	0.2	

第7表 単球性白血病のSplenogram
片○ 33才 ♀

細胞種	%	
赤芽球	4.2	
骨髄芽球	0	
好中球(幼若)	1.3	
(成熟)	5.1	
好酸球	0.6	
好塩基球	0	
単球系		
単芽球	2.3	5.7
前単球	1.2	
単球	2.2	
リンパ球系	80.2	
その他	2.9	

第8表 慢性骨髄性白血病の Splenogram
浅○ 28才♀

細胞種	%	
赤芽球	3.2	
骨髄芽球	0.8	36.6
好中球系		
前骨髄球	2.2	
骨髄球	2.2	
後骨髄球	3.4	
成熟球	28.0	
好酸球	2.4	
好塩基球	1.2	
単球	1.2	
リンパ球系	55.4	

第3図　バンチ氏病患者の検査所見

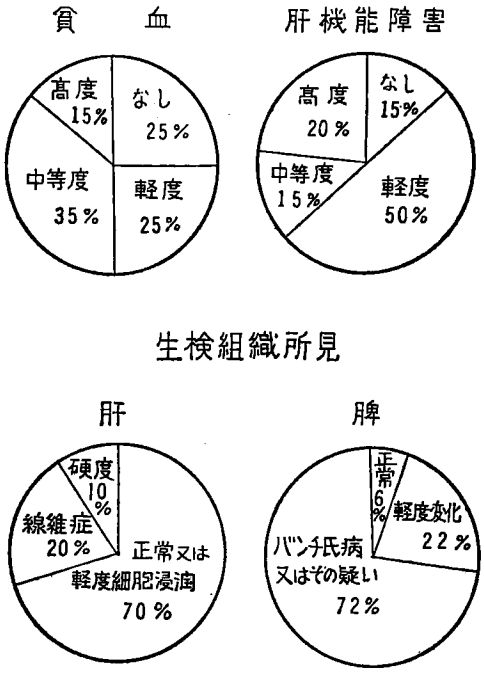

粗大腫瘤状を呈するもの，又萎縮して帯黄白褐色の粗大顆粒状のいわゆる肝硬変像を呈するに至つたものまであり，組織学的にも異常のないものが多いが中には肝線維症から肝硬変症迄の組織像を呈したものも認められた．

脾は触診所見と同様，大腫瘤として容易に照診出来るものがほとんどであり，色は暗赤紫色から赤褐色，灰白赤褐色，灰白褐色等多様性を呈し，硬度も比較的軟らかいものから非常に緊満したものまであり，表面に微細な凹凸のあるもの，又被膜が肥厚し線維化のかなり進行していると思われるものもある．更に小瘢痕を認めるもの，大網と癒着したものもあつた．組織像では髄索の肥厚，脾洞の増生，細網細胞及び細網線維の増加，膠原線維化などの認められるものが多いが，照診でいわゆる Fibroadenie が高度であろうと思われるものでも鬱血のみしか認められない場合もあつた．脾内圧は正常範囲のものから最高 430 mm H_2O 迄あり，脾内圧の上昇している例では門脈の拡張，副血行路の発達が認められた．第9表に示す如く，スタンプ標本に於ける脾細胞像では巨脾にも拘わらず特別有意の異常所見は見られなかつた．

4) 小　括

各種白血病に於いては，照診所見で肝は赤味を帯

第4図　バンチ氏病患者の腹腔鏡所見

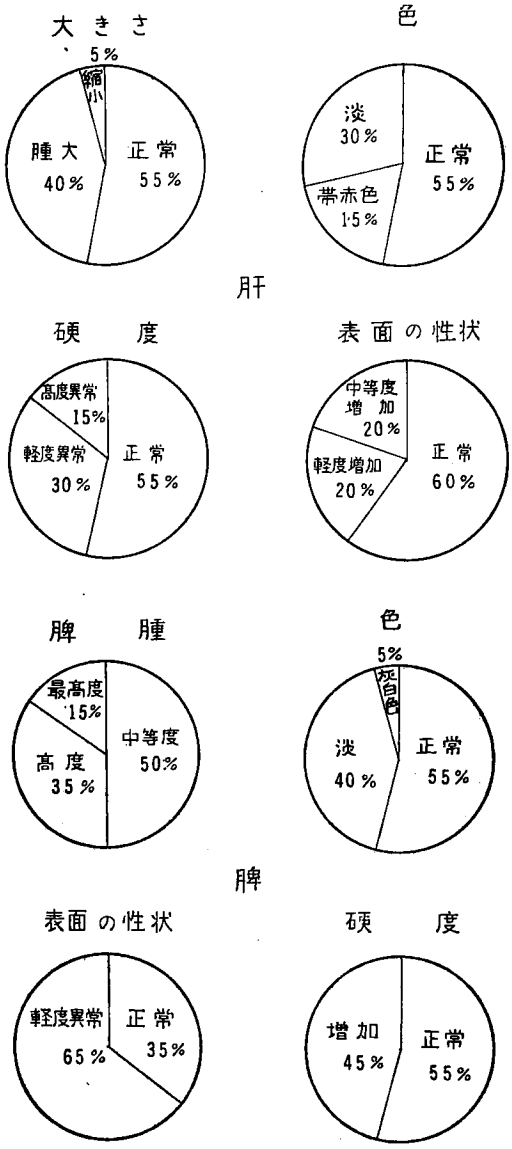

第9表　いわゆるバンチ氏病の Splenogram

池 ○　24才 ♀

細胞種	%
赤芽球	0
好中球	4.0
好酸球	0.8
好塩基球	0
単球	2.4
リンパ芽球	3.2
リンパ球	88.0
その他	1.6

びたものがかなりあるほかはあまり異常所見を認めなかつたが，組織像ではほぼ半数に白血病細胞浸潤が認められた．又脾腫は慢性骨髄性白血病以外はあまり大きくなく，色は白色調を帯びたものが多く，表面に異常のあるものは半数に達した．脾の生検材料にては全例に白血病細胞の浸潤が認められた．白血病では巨大な脾腫を有するものでもバンチ氏病と異なり脾内圧の亢進したものは1例も見られなかつた．

いわゆるバンチ氏病では肝の照診所見に於いて多少とも異常のあるものはほぼ半数で，組織学上軽度の線維症ないしは硬変像を認めたものは30%に過ぎない．脾では巨大な脾腫のほかに肉眼的に異常のあるものは約半数であるが，生検組織で本症を思わしめる像は70%に認められた．脾内圧は正常範囲のものから極めて高いもの迄認められた．

第3章　各種疾患への脾臓組織培養の臨床応用について

1）実験材料

a）各種疾患患者

平木内科入院患者で治療開始以前に腹腔鏡直視下で生検を行なつて得られた脾臓組織を培養した．尚正常人脾臓組織培養所見を得る為健康人に就いても同様にして得られた脾臓組織を培養した．各種疾患の内訳は第10表の如くである．

第10表　脾臨床組織培養を行つた症例

疾　患　名	例　数
急性骨髄性白血病	3
急性リンパ球性白血病	2
単球性白血病	1
慢性骨髄性白血病	5
慢性リンパ球性白血病	1
骨髄線維症	1
白血病性細網内皮症	1
いわゆるバンチ氏病	12
再生不良性貧血	6
ウエルホーフ氏病	1
感　染　症	2
計	35

b）培養基

第1編の結果に従い健康人非働化血清を使用した．

c）発育促進物質

第1編の結果に従い V. B_{12} (100γ/c.c.) を使用した．

d）培養器具

平木式臨床組織培養盤 No. 1 を使用した．

2）実験方法

a）培養術式

第1編に記載した如き脾臓臨床組織培養法にて培養した．

b）観察方法

培養増生様式，増生帯構成成分について顕微鏡的観察を行なつた．又必要に応じてスタンプ標本により Splenogram を検討し，更に材料の1部を用いて組織学的検査も同時に行なつた．

3）実験成績

a）正常人脾臓培養所見

増生帯の構成細胞は骨髄と相違するが，増生様式は正常人骨髄の pattern とほぼ同じく，中心部が細胞密度大で周辺に行くに従い順次疎となる．即ち，培養開始後間もなく原組織周辺に成熟リンパ球が出現し，2～3時間で中心部が密で周辺部に行くに従い疎な増生帯を形成し，次第に増大して行く．第1編で記載した正常マウス脾組織培養と同様，12時間迄は成熟リンパ球が大部分を占め，少数の成熟好中球，単球と極く少数の好酸球を認め，骨髄系幼若細胞，巨核球等は殆んど見られない．12時間頃より細網細胞が出現し，24時間にては辺縁部の成熟リンパ球，好中球共に変性過程の進行が見られ，48時間では線維芽細胞が出現するが変性も高度になり間もなく増生を停止するに至る．

b）各種病的脾臓培養所見

i）白血病

急性リンパ球性，急性骨髄性及び単球性白血病の増生様式は白血性と非白血性を問わず極めて特長的で，増生帯辺縁は極めて鋭利に区劃され細胞密度も著しく高い．急性リンパ球性白血病に於いては増生帯の構成細胞はその殆んどがリンパ芽球及び幼若リンパ球より成り，急性骨髄性白血病にては殆んど骨髄芽球及び幼若好中球より成つている．又単球性白血病にては単芽球及び前単球によつて占められ，この様な所見は螢光培養により最も確実にとらえる事が出来る．

慢性白血病では骨髄及び末梢血白血球培養の場合と相違し，二重増生帯を作らず増生帯辺縁は比較的鋭利である．慢性骨髄性白血病の場合密度の高い増

生帯構成細胞の70～80%は骨髄系白血病細胞によつて占められており，多くの例に於いて Mitose が多数認められた．症例により好塩基球が著明に増大したものもあつた．Myleran で治療した幾らかの例では，治療後細胞増生が減少し Fibroblast が著明に増生した．

ii）骨髄線維症に基づく類白血病反応

8年来巨大な脾腫を有し，末梢血中に骨髄系幼若細胞の多数出現を認めた骨髄線維症の患者について脾臓組織培養を行なつた所，培養初期より増生帯には多数の幼若型を含む骨髄系細胞が出現したが，増生帯辺縁は瀰漫性に拡り鋭利とならず，前述の白血病型増生様式を示さなかつた．又原組織周辺では赤芽球がやや多数認められ，更に増生帯に骨髄巨核球の出現も認められた．以上の所見より本症例は慢性に経過した骨髄線維症により脾臓に髄外造血巣を生じ，その結果巨大な脾腫を伴なつた類白血病反応を惹起したものと診断した．

iii）いわゆるバンチ氏病

正常人脾臓の培養に比し細胞増生やや悪く，比較成長価，細胞密度指数もやや低値を示した例が多い．又培養後期に脾細網細胞と線維芽細胞の増加傾向が見られた．増生帯は主として成熟リンパ球と僅かな好中球とから成つていた．

iv）再生不良性貧血

増生様式，増生帯構成細胞については正常人脾臓の場合と有意の差がなく，低形成骨髄の pattern と異なつていた．然し僅かな前骨髄球と骨髄球が常に増生帯の中に認められた．いくらかの例では，プラスマ細胞と好酸球が著明に増大した．細網細胞では赤血球を貪喰しているものが多かつた．

v）慢性ウエルホーフ氏病

骨髄組織培養と同様に，運動や血小板分裂が減少し機能の衰えを示した巨核球が多数認められた以外，正常人脾臓の場合と有意の差を認めなかつた．

vi）白血病性細網内皮症

病期の末期に明るい核小体と鋸歯状の原形質膜を有する小さいリンパ芽球様細胞が末梢血中に50%出現した例を観察した．骨髄組織培養では組織中に脂肪細胞が増大し，細胞増生は低形成を示した．脾組織培養では増生帯が鋭利に区劃され，細胞密度が極めて高く，急性白血病性様式を示した．増生帯は末梢血で見られたのと同じ細胞と，沢山のミトコンドリアを有し巨大な核小体を持ち核分葉著明でリンパ球の約1.5～3倍の大きさのある悪性細胞とから成り，Mitose を示す多くの細胞が観察された．

vii）感染症

増生様式は正常脾に近似するが細胞増生は著明であり，幼若型を含まぬ成熟好中球が増加して増生帯構成細胞の30～40%を占めた．

4）小　括

急性白血病及び単球性白血病の増生様式は極めて特長的で増生帯辺縁は極めて鋭利に区劃され，細胞密度も著しく高い．増生帯構成細胞はリンパ球性に於いては殆んどリンパ芽球及び幼若リンパ球より成り，骨髄性では殆んど骨髄芽球及び幼若好中球より，単球性では単芽球及び前単球より成つている．

慢性白血病では骨髄及び末梢血白血球培養の場合と相違し，二重増生帯を作らず増生帯辺縁は比較的鋭利である．

骨髄線維症に基づく類白血病反応に於いては培養初期より増生帯には多数の幼若型を含む骨髄系細胞が出現したが，増生帯辺縁は瀰漫性で，赤芽球，骨髄巨核球もかなり出現した．

いわゆるバンチ氏病に於いては正常人に比し，細胞増生やや悪く細胞密度もやや粗になる例が多い．

再生不良性貧血に於いては正常人と有意差を認めないが，細網細胞で赤血球を貪喰せるものが多い．

慢性ウエルホーフ氏病では機能の衰えた巨核球が多数認められる以外，正常人と有意差を認めない．

白血病性細網内皮症では増生帯が鋭利に区劃され，細胞密度が極めて高く，増生帯構成細胞は末梢血中に見られた小なるリンパ芽球様細胞と，より大型の未分化細胞とより成つていた．

感染症にては増生様式は正常脾に類似するが，細胞増生は著明であり成熟好中球が増生帯構成細胞の30～40%を占めた．

第4章　総括並びに考按

緒言でも触れた如く深瀬・伊藤[3]は盲目的脾バイオプシーを行ない，脾結核，ホヂキン氏病，肉腫症等の肉芽腫や悪性腫瘍の診断に脾バイオプシーが極めて有用である事を指摘しているが，又その際死亡例や重篤な合併症を惹起した例もあつたと記載している．腹腔鏡直視下で行なつた私の例では，白血病症例に於いて出血時間の延長したものが50%あつたにも拘わらず，脾穿刺時有意の出血の認められたものは僅かに20%弱のみであり，重篤な合併症を来した例は見られなかつた．

白血病症例に於いて，脾の生検材料からは全例に

白血病細胞の浸潤が認められており，単球性白血病の症例に於いてスタンプ標本の所見より始めて診断が確定した事を特に引用する迄もなく，診断上脾生検は極めて有意義である事が判る．Zoeckler[13] は白血病26例中20例に肝への細胞浸潤を認めたと報告しているが，この中には我が国に稀な慢性リンパ球性白血病12例が含まれ，その中11例に浸潤を認めている．私の白血病症例に於いては骨髄性白血病の症例が多い為もあつて，やや少なく半数に見られる程度であつた．

バンチ氏病脾に於いては，巨大な脾腫のほかに肉眼的に異常のあるものは約半数であるが，生検組織像では本症を思わしめる像は70%に認められており，肝にて異常組織像を呈したものが約30%に過ぎなかつた点より考えて，バンチ氏病に於いても脾内圧測定，経脾門脈撮影と合せて脾バイオプシーも是非行なわれるべきである．なお，バンチ氏病発生機序に関しては古来より多くの説が述べられているが，深瀬・伊藤[3] は脾が抗体産生の主要な場である事に着目し，炎症脾の変遷を脾バイオプシーにより追求し，炎症経過が遷延した場合は髄洞炎が去ると共に次第に線維化が起り，遂にはバンチ氏病脾と同一組織像を呈するに至るとして，アレルギー性機序の関与を主張している．これに関して私は論ずる資格を持たないが，この事はいわゆるバンチ氏病を始めとする種々の脾臓疾患の発生機序追求にとつて脾バイオプシーが重要な手段の一つである事を示唆するものと考える．

さて教室小野[14] は骨髄臨床組織培養法を用いて各種血液疾患患者骨髄を培養し，各疾患に於いてそれぞれ特有な pattern を認め，各種血液疾患の診断には極めて有用である旨述べたが，その後引続き教室大亀[15] は同じく骨髄臨床組織培養法を用いて，健康人及び諸種血液疾患患者骨髄内好中球の墨粒貪喰能及び生体染色について観察し，本法は従来の組織培養法の成績に比し僅かに劣るが，その手技の簡便な事から臨床応用上むしろ有利であると述べている．更に教室十川[16] は Plasma clot culture 並びに臨床組織培養法を用いて健康人並びに血液疾患患者末梢血白血球を培養し，体外骨髄培養に於けると同様の特長的な pattern を認め，教室小林[17] は同様な培養法を用いて健康人及び各種疾患患者淋巴腺を培養し，各々の特長を記載した．

又教室の加原[10]，佐藤[11]，鈴木[12] 等は純系マウスを用いて実験的類白血病反応，白血病につき詳細な観察を行なつたが，その際脾臓臨床組織培養を行ない，それぞれ特有な pattern を認めたと記載している．

以下私の行なつた各種疾患患者脾臓臨床組織培養の結果につき，他臓器並びにマウス脾の培養所見と対比しつつ考按を加える．

急性白血病に於いては，リンパ球性でも骨髄性でも総て増生帯辺縁が極めて鋭利に区劃され，且つ細胞密度の著明な増加を認め，小野[14] の記載せる人骨髄臨床組織培養の増生様式と同様極めて特長的な所見を呈した．これは末梢血白血球に於ける十川[16]，マウス脾に於ける鈴木[12] の報告と一致し，骨髄培養に於けると同様遊走機能の低い幼若細胞が盛んに分裂増殖する為であると解釈される．急性骨髄性白血病に於いて骨髄性幼若細胞の遊走速度が極めて低い事は小野も指摘しているが，小林[17] は人病的リンパ腺培養に於いて，リンパ球増殖旺盛なる単純性リンパ腺炎に於いては正常リンパ腺の培養成績を唆駕する成績を得，これに反しリンパ腺個有組織を破壊する疾患時のリンパ腺培養はリンパ球遊走速度をも含めて不良で，特にホジキン氏病，癌転位リンパ腺では低値であつたと述べている．

教室角南等[20] は20-メチルコラントレン或はX線照射によりリンパ球性及び骨髄性白血病を惹起せしめた DBA, Rf 等の純系マウスを使用して白血病の進展様式を追求した．即ちマウスの脾，リンパ腺，胸腺，骨髄組織について白血病発生前より経過を追つて各々臨床組織培養法を施行し，未だ末梢血中に白血病細胞を認めない前白血病期に，リンパ球性白血病では脾臓，リンパ腺，胸腺等のリンパ組織の，又骨髄性白血病では骨髄の低形成を認め，続いて前者では脾臓，リンパ腺，或いは胸腺に白血病がまず発生し，次いで他のリンパ組織に多中心性多発性に発生し，更に遅れて骨髄その他諸臓器に転移浸潤し，後者では骨髄の一部に初発し，次いで広く骨髄処々に多中心性に発生し遅れてリンパ組織その他諸臓器に転移浸潤する事を突きとめる事が出来た．粟野[18] は C_{58} 亜系マウスに発生したリンパ性白血病の移植実験を行ない脾臓の変化が最も早期に現われるとしているが，組織像の検索のみで培養を行なつておらず，前白血病期の低形成に触れていない．又教室に於いては[19]，人骨髄性白血病の発病前期に骨髄組織培養にて低形成が見られる事実を発表しているが，菅野[21] も原爆被爆者に於いて2～3の血液疾患と白血病との関連性を考察し，再生不良性貧血

及び panmyelosis は白血病への中間段階を示すものであり，又この2者及びび白血病は原爆照射後の慢性骨髄障害のそれぞれの段階を示すものと考えている．これ等の報告は白血病発生機序乃至は進展様式の解明に一つの medium を提供した点で極めて意義があり，脾臓臨床組織培養法が臨床応用の面だけでなく，斯様な方面の研究分野に於いても更に広く利用される事が望ましいと考えられる．

慢性白血病に於いては骨髄組織培養で見られる如き判然たる二重増生帯を示さず，ほぼ急性白血病の場合に類似した所見を呈し，急性白血病に比較すると辺縁が幾分ぼやけている程度で本質的な差は見られなかつた．これは白血病マウス脾の所見と一致し，骨髄組織培養と同様に二重増生帯を示す末梢血白血球培養とは相違した．小野[14]は慢性骨髄性白血病に於いては比較成長価，細胞密度指数は健康人より高値を示し，成熟好中球遊走速度も健康人にくらべて若干低値を示すのみであり，遊走機能が悪く分裂の盛んな未熟細胞が増生帯中心部に密な層を作り，遊走機能の良い成熟細胞が周辺部の疎なる層を形成して特有な二重増生帯を示すとしているが，本症が急性白血病の病状に近づいたものでは，即ち未熟な細胞が増加した例では外側の疎なる細胞層が次第に狭小となり，急性白血病の増生様式に近づくと述べている．従つて白血病脾臓では白血病細胞の成熟が骨髄の場合程進まない為に二重増生帯を示さないのであろうと考えられる．この事は白血病脾臓のスタンプ標本に於いて成熟細胞が極めて少なかつた事実からも知られる．

単球性白血病に関しては Schilling[22], Naegelie[23] 及び Downey[24] 等の間でその独立性に関して種々の論争がなされて来たが，本邦では天野[25]が早くから超生体染色所見，オキシダーゼ反応，墨粒貪喰能，遊走性並びに核の性状より単球系を骨髄系，淋巴系乃至網内系とは別個の独立した細胞系と見なした．更に教室に於いて骨髄組織培養法により単球性白血病の確診がなされるに至り，近年単球性白血病の例数は飛躍的に増大しつつある．単球性白血病に於いても急性白血病と同様増生帯辺縁が極めて鋭利に区別され，且つ細胞密度が著明に増大したが，これは骨髄並びに末梢血白血球組織培養の所見と一致する．急性白血病の場合と同様，単球系未熟細胞が遊走機能が低く分裂増殖が旺盛である為かかる pattem を呈すると考えられる．又増生帯構成細胞が単球系細胞より成る事より，臨床骨髄組織培養と同様に本症の診断は容易である．

類白血病反応に於いては増生様式は正常脾組織培養と同様であるが，増生帯構成細胞に於いて幼若型を含む骨髄系細胞の著明な増加と骨髄巨核球の出現が見られ，人骨髄組織培養の所見と一致した．又加原[10]，佐藤[11]の実験的マウス類白血病反応脾の培養所見とも一致した．1847年 Virchow が Leukämie と云う言葉を用いて以来，他の疾病で白血病類似の血液像を呈する場合のある事が知られる様になり，種々の名称の下に報告がなされて来た．浜口・永野[27]は白血病様反応なる語を用いたが，昭和26年日本血液学会の宿題講演に於いて中尾[28]，三宅[29]等が類白血病性反応なる名称を使用して以来，専らこの言葉が使われている．教室品川等[26]は実験的類白血病反応マウスに於いて骨髄血管構造の透明標本を作成し静脈竇壁の破壊像を認めているが，これは実質細胞の過形成によつて抵抗の弱い静脈竇壁が圧迫破壊されたものであると考えられ，この様な所見から骨髄実質で増加した幼若細胞が静脈洞内に流出し，これが脾臓に運ばれて髄外造血を起し，末梢血白血球数の増加を来すものと想像される．中田[30]もサポニン衝撃家兎に於いて骨髄血管の破壊像を同様に確認しており，骨髄線維症の例に於いても同様な機序で類白血病反応を来したものと考えられる．従来白血病反応は白血病との鑑別診断に於いて病理組織学的診断によつてもなお判然としない面があつたが，近年の教室に於ける骨髄，末梢血白血球，脾臓組織培養に関する一連の業績の為診断はかなり容易になつたと云え，この点について教室平木[31]の詳細な報告がある．

いわゆるバンチ氏病に於いては骨髄臨床組織培養の所見と同様，正常人脾臓の培養に比し比較成長価，細胞密度指数もやや低値を示したが増生帯周辺部は瀰漫性であつた．増生帯構成細胞も骨髄組織培養に於けると同様に幼若細胞が少なく，主として成熟リンパ球と僅かな好中球とより成つており，この点より白血病とは容易に鑑別出来る．脾由来の何らかの骨髄機能抑制因子が存在するとする Frank[32]の説は骨髄培養の低形成を説明するが，その際溶血機能が旺盛となるとされている脾に於いても，成熟リンパ球の機能は骨髄同様抑制され，培養後期に至り脾細網細胞の増加が見られるのはバンチ氏病発生機序と関連して興味ある問題である．

再生不良性貧血に於いては，小野[14]の人骨髄臨床組織培養の所見では著明な低形成を示し，原組織

には多量の脂肪細胞が重層して認められ，又十川[16]による末梢血白血球培養の所見でも同様の低形成が顕著で何れも再生不良性貧血の確定診断にとつて有力な手段となつているが，脾臨床組織培養では正常人脾臓の所見と大差なく，只骨髄機能低下に伴なつて僅かな髄外造血と細網細胞の赤血球貪喰機能の亢進を認めたのみであり，診断上価値のある所見は得られなかつた．なお，本疾患に於いては脾腫を認めず，培養例の材料は手術例より得た．

慢性ウエルホーフ氏病では骨髄組織培養に於けると同様，正常人脾臓と大差なく機能の低下した巨核球が多数認められたが，人及びモルモットでは既に胎生中期に脾臓内巨核球機能は低下消失している[33]ので，必ずしもウエルホーフ氏病との関連性を云々する訳けにはいかない．

白血病性細網内皮症に於いては，骨髄組織培養では低形成を示したのに対し，脾臓では急性白血病と同様に増生帯辺縁は鋭利に区劃され，細胞密度は極めて大であつた．これも大型の未熟細胞が遊走機能弱く分裂増強が盛んである為と考えられる．又幼若な大型細胞は細胞学的に細網細胞に近く，未分化細網細胞とリンパ芽球の中間にある腫瘍性細胞と考えられる．教室小林[17]は人細網肉腫のリンパ腺を培養し，健康人に比較し比較成長価，淋巨球遊走速度，細胞密度指数は総て明らかに劣り，特に細胞密度指数は著しく低値を示したと述べているが，これは本例とかなり相違する．即ちリンパ腺に於ける細網肉腫と脾臓に於ける細網内皮症の増生様式の差のみでなく，細網内皮症が白血病性であつたと云う点に原因があると考えられる．

感染症に於いては増生様式は正常脾に近似するが，成熟好中球が増加して細胞増生が顕著であると云う点で異なつている．又幼若細胞を含まぬ点で骨髄性白血病や類白血病反応とも鑑別可能である．幼若細胞を含んでいないので好中球は脾の髄外造血により生じたものではなく，明らかに末梢血中に増加した好中球が脾に浸潤したものである．

以上の如く脾臓臨床組織培養法により各種人病的脾を培養した結果，本法では従来の骨髄臨床組織培養法と比較して若干の増生様式の差を認めるが，同程度に診断並びに予後判定にとり有力な手段となり得る事を確信するに至つた．

第5章 結 論

私は腹腔鏡直視下に安全に脾バイオプシーを施行し採取された各種疾患の人脾を臓臓臨床組織培養法により培養して次の結論を得た．

1) 腹腔鏡による脾照診所見では，色調，硬度，肥厚性，萎縮性，凹凸性，癒着性等の表面の性状に於いて，白血病でも，バンチ氏病でも約半数に変化が認められた．脾生検組織像に於いては白血病では全例に白血病細胞の浸潤を認めたが，急性リンパ球性，並びに単球性の2例に於いては細胞種の決定が困難であつた．バンチ氏病では約70%に本症を思わしめる像を認めた．又 Splenogram に於いては，白血病ではそれぞれ各種白血病細胞の浸潤を認め，全例細胞種の決定が可能であつたが，バンチ氏病では有意の異常所見を認めなかつた．

2) 急性骨髄性白血病，急性リンパ球性白血病並びに単球性白血病の脾培養所見に於いては，増生帯辺縁が極めて鋭利に区劃され，且つ細胞密度の著明な増加を認め，増生帯構成細胞もリンパ球性にてはリンパ芽球及び幼若リンパ球より，骨髄性にては骨髄芽球及び幼若顆粒球より，単球性にては単芽球及び前単球より成つた．

3) 慢性白血病に於いては二重増生帯を作らず，ほぼ急性白血病の増生様式を示した．

4) 類白血病反応に於いては正病脾臓の増生様式と近似したが，増生帯には幼若型を含む骨髄系細胞が多数出現した．

5) いわゆるバンチ氏病に於いては増生はやや低形成を示し，培養後期に脾細網細胞と線維芽細胞が増加する傾向を示した．

6) 再生不良性貧血に於いては正常脾臓の増生様式と近似したが，増生帯には常に僅かな骨髄系幼若細胞が認められた．

7) 慢性ウエルホーフ氏病に於いては機能の衰えた巨核球が多数認められた以外は，正常脾臓の増生様式を示した．

8) 白血病性細網内皮症に於いては，急性白血病と同様の Pattern を呈し，増生帯構成細胞も末梢血中に見られたリンパ芽球様細胞と，大型の幼若細胞より成つた．

9) 感染症にては増生様式は正常脾に類似するが，細胞増生は著明で成熟好中球が著増した．

以上の結果から，脾臓臨床組織培養は骨髄臨床組織培養と合せ行なう時，種々の血液疾患を始とし，脾腫を伴なう各種疾患の解明に極めて臨床的意義の高いものと思われる．

擱筆するにあたり，終始御懇篤なる御指導，並びに御校閲を賜わつた恩師平木教授，並びに直接御教示を受けた喜多島講師に深く感謝致します．

参考文献

1) Stieve, H.: Arch. exper. Zellforschg., **22**, 109, 1939.
2) Block & Jacobson: Splenic puncture, J. A. M. A., **142**, 641, 1950.
3) 深瀬政市，伊藤憲一：綜合臨床，**6**, 2146, 昭32.
4) Kelling, G.: Münch. med. Wschr., **49**, 21, 1902.
5) Jacobaeus, H.: Münch. med. Wschr., **57**, 2090, 1910.
6) 北山加一郎：岡山医学会雑誌，**41**，1427 昭4.
7) 常岡健二，亀田治男：第44回日本消化器病学会抄録，14，昭33.
8) 山川邦夫：外科，**21**，805，昭34.
9) 山形敞一：現代診断検査法大系，消化器疾患1，腹腔鏡検査法，中山書店，P. 234，昭37.
10) 加原雅教：岡山医学会雑誌，**75**，747，昭38.
11) 佐藤 端：岡山医学会雑誌，**75**，233，昭38.
12) 鈴木信也：岡山医学会雑誌，**76**，587，昭39.
13) Zoeckler, S. G.: Gastroenterology, **34**, 969, 1958.
14) 小野安三：岡山医学会雑誌，**70**，4003，昭33.
15) 大亀 学：岡山医学会雑誌，**71**，1369，昭34.
16) 十川 保：岡山医学会雑誌，**71**，1529，昭34.
17) 小林照雄：岡山医学会雑誌，**72**，1479，昭35.
18) 粟野亥佐武他：日本血液学会雑誌，**23**，476，昭35.
19) 喜多島康一他：内科，**8**，1173，昭36.
20) 角南 宏，入野昭三，野村迪夫：日本血液学会雑誌，**23**，476，昭35.
21) 菅野晴夫：Acta Haem. Jap., **23**, 6, 1960.
22) Schilling, V.: Fol. Haemat., **6**, 429, 1908.
23) Naegelie, O.: Blutkrankheiten u. Blutdiagnostik, 5 Aufe, Berlin, 1931.
24) Downey, H.: Handb. of Hematology, **2**, 1275, 1938.
25) 天野重安：日新医学，**32**，651，昭18.
26) 品川晃二他：日本血液学会雑誌，**23**，469，昭35.
27) 浜口一郎，永野 章：白血病様反応・白血病，研修書房，昭21.
28) 中尾喜久，三好和夫：日本血液学会雑誌，14（補冊），290，昭26.
29) 三宅 仁：日本血液学会雑誌，**14**（補冊），310，昭26.
30) 中田勝次：日本血液学会雑誌，**14**，191，昭26.
31) 平木 潔：日本血液学会雑誌，**22**（補冊），711，昭34.
32) Frank, E.: Berl. Klin. Wschr. 22 Jg., 548, 1916.
33) 半沢敦正：岡山医学会雑誌，**75**，877．昭38.

Studies on the Tissue Culture of Spleen

Part 3. On the Clinical Application

By

Koichi SHIMAZAKI

Department of Internal Medicine, Okayama University Medical School
(Director: Prof. Kiyoshi Hiraki)

The author employed securely laparoscopy in performing direct vision splenic biopsy, cultured the biopsied human splenic tissue using the clinical tissue culture method of spleen, and obtained the following conclusions.

1) In the lighting observation of spleen using laparoscopy, about half the number of both leukemia and Banti's disease showed change in the character of surface, namely, color,

hardness, enlargement, atrophie, unevenness and adhesion. In the histological observations of biopsied splenic tissue, although all cases of lekemia showed the infiltration of leukemic cells, the determination of infiltrated cells in an acute lymphocytic leukemia and two cases of monocytic leukemia was difficult. In adout 70 per cents of Banti's disease the histological observations which suspected this disease were shown. In the splenogram of all cases of leukemia, the infiltration of various leukemic cells was seen respectively, and the determination of infiltrated cells was possible. While in the splenogram of Banti's disease no significant pathological findings were obtained.

2) In the splenic tissue culture of acute leukemia including monocytic leukemia, the boundaries of the growrh zone were well-defined and clear-cut, the cell density increased markedly and cells in the growth zone were mostly lymphoblasts and young lymphocytes in the case of acute lymphocytic leukemia, myeloblasts and immature granulocytic cells in the case of myelogenous leukemia, and monoblasts and promonocytes in the case of monocytic leukemia.

3) In chronic myelogenous leukemia double growth zone was not shown but the similar pattern to that of acute leukemia was seen.

4) In leukemoid reaction the pattern of splenic tissue growth was similar to that of normal human spleen, however in the growth zone numerous myelogenous cells, many of which were immature, were seen.

5) In Banti's disease the growth was somewhat reduced. In the terminal stage, splenic reticulum cells and fibroblasts tended to increase.

6) In aplastic anemia the growth pattern was similar to that of normal spleen, howevrer a few immature myelogenous cells were always found in the rowth zone.

7) In chronic Werlhof's disease the growth pattern gshowed that of normal spleen, except that many megakaryocytes with diminished function appeared in the growth zone.

8) In leukemic reticuloendotheliosis the growth pattern resembled that of acute lekemia. The growth zone was composed of the same lymphoblastoid cells as found in the peripheral blood and larger young cells.

9) In infection the growth pattern resembled the normal but its growth was remarkable and mature neutrophils were increased markedly.

From these results the author thought that the clinical tissue culture method of spleen, when it was performed in company with the clinical tissue culture method of bone marrow, had important clinical significance for making clear various blood diseases and other diseases mit splenomegaly.



写真1
正常マウス脾臨床培養
(培養12時間 ×20)



写真4
人バンチ氏病脾臨床培養
(培養12時間 ×20)



写真2
人急性リンパ球性白血病脾臨床培
(培養養12時間 ×20)

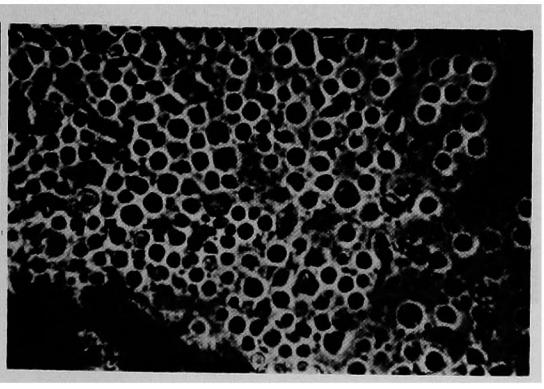

写真5
人バンチ氏病脾臨床培養
(培養12時間 ×80)

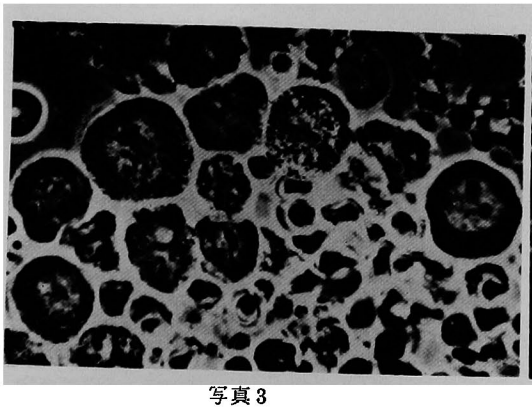

写真3
人慢性骨髄性白血病脾臨床培養
(培養24時間 ×1000)

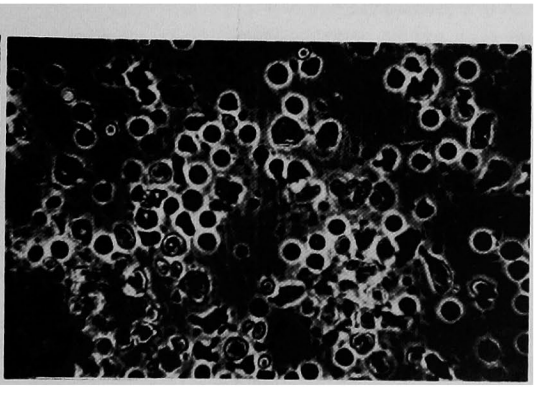

写真6
人再生不良性貧血脾臨床培養
(培養6時間 ×100)

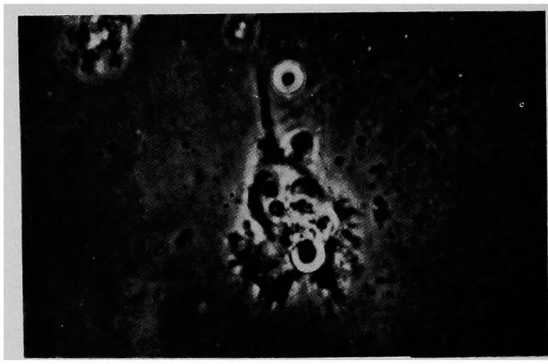

写真 7
人再生不良性貧血脾臨床培養
(培養48時間 ×100)
赤血球貪喰細網細胞を示す

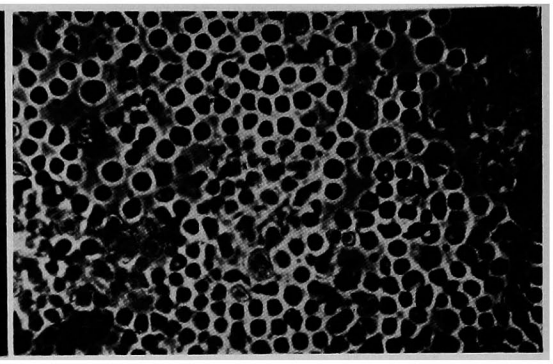

写真 9
人ウェールホーフ氏病脾臨床培養
(培養 6 時間 ×100)

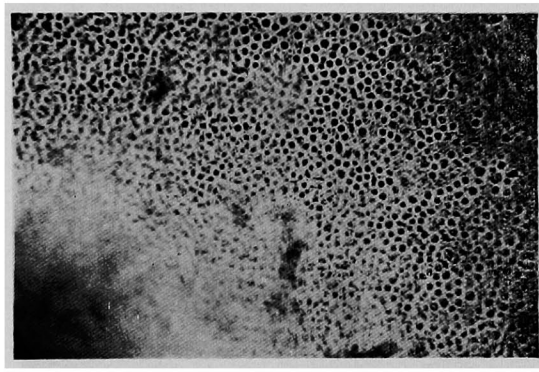

写真 8
人ウェールホーフ氏病脾臨床培養
(培養 6 時間 ×40)

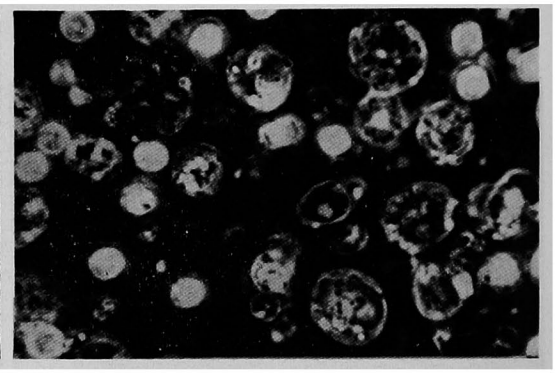

写真10
人ウェールホーフ氏病脾臨床培養
(培養24時間 ×1000)