DMBA誘発ラット乳腺腫瘍発生過程の形態学的観察

岡山大学医学部第一外科教室（主任：田中早苗教授）

小 渕 欽 哉

（昭和52年11月25日受稿）

第1章 緒 言

化学発癌剤である7，12-Dimethylbenz (a)-anthracene（以下DMBAと略す）により誘発されたラットの乳癌は組織学的に腺管腺癌が多く，[2)52)] estrogen, prolactin へのホルモン依存性を有し，[5)23)28)]発癌にウイルス因子の関与がいまだ認められていないことなど，人乳癌に類似した特徴があり実験乳癌として多くの研究にもちいられている．しかも，短期間に高率に発生せしめることが可能で，発癌剤投与の時点が明確であることから乳癌の発癌過程の研究には好条件をそなえた実験材料となりうる．

動物乳癌は，マウスにおいて自然発生乳癌が高頻度にみられることが古くから知られていたが，1936年，化学物質の皮膚への長期反復塗布によって乳癌の発生することが報告され，[26)] その後も種々の化学発癌物質による発癌実験がなされてきた．ラットの実験乳癌は1961年 Huggins[13)14)] が報告した，生後50～52日目の Sprague-Dawley 系雌ラットにDMBA20mg を1回経胃投与，あるいはDMBA 5 mg を経静脈投与する方法が最も短期間に確実に乳腺腫瘍を発生させうるものであるとされている．

発癌のmechanism に関しては種々の理論があるが，ホルモン依存性を有するDMBA誘発ラット乳癌の場合，発癌因子あるいは発癌促進因子としてもホルモンの果たす役割は大きく，化学発癌剤の直接作用にホルモンの影響その他の因子がからみ合って発癌に至るものと考えられる．薬物作用による変化は比較的早期に見られ，それによって生じる生体内でのホルモンや酵素等の変化による乳腺への影響は比較的遅く現われるものと想像はできるが，一連の過程としてとらえ理解することには困難な問題が多い．

本実験の目的は，Sprague-Dawley 系雌ラットにDMBAを投与した後の乳腺の変化を経時的に観察し，DMBA誘発ラット乳腺腫瘍の発生過程を形態学的に追求しようとするものである．

この実験には，Huggins の方法によればほぼ100％の乳腺腫瘍発生率が得られること，ラットの自然発生乳癌は極めて少ないことの2つが重要な基礎的条件となっている．

DMBA投与によるラット乳腺腫瘍の発生率は，生後50～60日目のSprague-Dawley 系雌ラットにDMBA20mg を経胃投与した場合，Huggins [13)] 10／10，前田[25)]15／15，工藤[21)]30／30と100％の成績であり，大杉[41)]の実験報告でも4ケ月以内で134／165（81.2％），1年以内には全てのラットに乳腺腫瘍の発生をみている．

また，ラット自然発生乳癌の発生頻度は，Sydnor [47)]によれば生後1年までで1.2％に過ぎず，ほとんど無視しうるものであるとされている．

従って，本実験においては，ラットの乳腺の形態上の変化はDMBA投与により惹起されたものとして観察を進めた．

第2章 実験方法

1．実験動物および飼育法

実験にはSprague-Dawley 系処女雌ラットを使用した．生後45日前後のラットを日本クレア（J.C.L.）より購入し，動物室内の金属製ケージに3～5匹ずつを収容し，オリエンタル酵母社の固型飼料M.F.と水道水を特に制限することなく与え飼育した．

2．DMBA投与方法

化学発癌剤としてSigma 社の7，12-Dimethylbenz(a)anthracene（DMBA）を使用した．DMBA20mg に対しオリーブ油1mlの割合に混合し攪拌しながら徐々に溶解して，生後55日目（体重120～

170g）のラットに金属性胃管を使用し無麻酔下に胃内投与した．化学発癌剤投与量はラット1匹に対しDMBA20mgで，1回投与法によった．

3．乳腺組織の採取

DMBA投与後1，2，3，4，5，6，7日目，2，3，4，5，6，7，8，9，10，12，14，16，18，20週目にラットをそれぞれ2～3匹屠殺し乳腺組織を採取した．

エーテル深麻酔下に電顕標本製用前固定液を心腔内に注射した後，下腹壁乳腺組織を周囲脂肪組織とともに剝離摘出し，whole mount 標本，光学顕微鏡用標本（Hematoxylin-Eosin 染色），電子顕微鏡用標本を作製した．

4．whole mount法[2]

ラットを屠殺した後，背臥位に固定して下腹壁乳腺組織を皮膚，皮下脂肪組織とともに切除し，充分伸展させて10%フォルマリン液内で固定した．24時間後，乳腺組織および皮下組織を皮膚より剝離し純アセトンに浸した．アクセントは毎日交換しながら1週間脱脂をはかり，その後，100%，95%，75%アルコールにそれぞれ12時間ずつ浸し脱水した．次に染色液としてA液（hematoxylin 5ml，95%ethylalcohol 500ml）とB液（$FeCl_3 \cdot 6H_2O$ 0.5mg＋H_2O 180ml，1N・HCL 140ml）を準備し，使用直前にA，B液を混合して染色液内で24時間染色した．水道水で2～3時間水洗した後，75%，95%，100%アルコールで順次脱水し，トルエン中に48時間浸し組織透徹をはかった．検体はNikon 社製実体顕微鏡で透光しながら観察し写真撮影を行なった．

5．電顕標本作製法および検鏡

授取した下腹壁脂肪組織は直ちに2.5%glutaraldehyde 溶液に入れ2時間固定した後，約1mm角に細切し，さらに3時間固定を続けた（前固定）1%四酸化オスミウムで後固定（4℃，2時間）をし，アルコール系脱水をはかり，propylene oxide から移行しつつEpon 812に試料を包埋した．glass knife を用い，Porter-Blum MT-I型ultramicrotome にて薄切，薄切切片は銅メッシュに載せ，酢酸ウラニール，クエン酸鉛による2重染色をし，日立HU-12型電子顕微境で観察，写真撮影をした．

thick 標本はtoluidine blue 染色し，脂肪組織内に散在する乳腺組織のうちで，細胞10～20個程度の細乳管あるいは腺房をねらってトリミングし，その部の電顕的観察を行った．

第3章　実験結果

1．DMBA誘発ラット乳腺腫瘍の発生

DMBA投与後薬物死するラットもあるが，室温，食餌等の飼育条件に注意すれば，生後55日（体重150g前後.）のラットにDMBA20mgを経胃投与した場合，ほぼ100%生存せしめえた．

DMBA投与後4週間目頃よりラットの下腹ソケイ部，腋窩部の触診による検索を定期的に行なったところ，9週目になり初めて米粒大の腫瘤として触知するようになった．この小腫瘤は4×3×2mm，卵形，黄白色，表面平滑で硬く，組織学的に腺管腺癌であることを確認し，同時に電顕標本の作製も行なった．ラットの乳腺腫瘍はその後も発生を続け，ラット1匹当り1～6個の腫瘤を触知できるようになった．

大杉[4]の実験報告においては，165匹のラットのうち4ケ月以内の乳腺腫瘍発生率は81.2%であり，8ケ月以上生存したラットを剖検したところ，DMBA投与ラットの全てに微小結節を含め，腫瘍性病変を乳腺に認めることができた．

ラット乳腺腫瘍の中には肉眼的に灰白色調を呈する線維腺腫もあるが，大部分は組織学的に乳癌であった．増大した乳癌は暗赤色調のものが多く，表面は凹凸を有するが，腫瘤の小さい時期には周囲への浸潤，癒着は少なく容易に剝離摘出できた．腫瘤は大きくなると中心部が壊死に陥りやすく，皮膚に潰瘍を形成するようになるものもあった．

2．正常（未処置）ラット乳腺の発育がおよびその形態学的観察

Sprague-Dawley 系雌ラットでは生後55日目頃になると乳腺は発育の途上にあり，幹状の乳管から細乳管の分岐が見られるが，末梢腺房の発達はあまり認められない（図Ⅰ）．その後，腺房の発育増生が続き，生後90日目頃には乳腺全体が樹枝状の構造を呈するようになって来る（図2）．光学顕微鏡により観察すると，脂肪組織の中に乳かぶように乳腺腺管が点在し，乳管，細乳管，末梢腺房と分枝し乳腺組織を形成している（図3）．

電顕的に観察すると，（図4，5，6，7），乳腺はほぼ一層に配列した腺上皮細胞と外層を取り巻く筋上皮細胞により腺腔を形成している．腺上皮

細胞（epithelial cell, Ep）は円形，あるいは卵円形を呈し，管腔に面した細胞膜面には微絨毛（microvilli, Mv）が見られるが，その長さ，方向は一定していない．細胞質の電子密度の状態から，いわゆる明細胞と暗細胞が区別されるが細胞内構造に特別の差異は認められない．腺上皮細胞相互間の結合は嵌合の状態であり，デスモゾーム（desmosome, Ds）も認められる．核（nucleus, N）はおおむね円形あるいは卵円形であるが，時に陥入した状態でとらえることもあり，基底側に位置することが多い．核膜は2重の構造を有し，クロマチンが核辺縁部に集合して，電子密度が高く濃く見えるが，核小体は大きくないもの，はっきりしないものが多い．粗面小胞体（rough endoplasmic reticulum, rer），滑面小胞体（smooth endoplasmic reticulm, ser），ゴルジ装置（Golgi apparatus, Go）等はあまり発達しておらず，ライソゾーム（lysossome, Ls）の形成も少ない．ミトコンドリア（mitochondoria, Mt）はほとんどが楕円形であるが，桿状のもの，屈曲したものも時に見られ，核上部に位置するものが多いが一定していない．

筋上皮細胞（myoepithelial cell, Me）は腺上皮細胞の外側を取り巻くように存在するが，筋上皮細胞が相互に連続している所見は少ない．胞体は紡錘形で，細胞質の電子密度は腺上皮細胞に比してやや高いものが多い．腺上皮細胞と接する細胞膜面にはデスモゾームを認め，外側は基底膜（basement membrane, Bm）により周囲結合組織と境されており，筋上皮細胞と基底膜の間にはヘミデスモゾームが見られる．核は胞体の走行に沿った方向に長い楕円形で，細胞内小器官は腺上皮細細胞のものと同様にあまり発達をしていない多数の筋原線維(myofibril, Mf）が細胞の長軸方向に走行していることが筋上皮細胞の特徴的な所見である．

リンパ球，大食細胞と考えられる遊走細胞が腺上皮細胞の間に進入していることが時にある．

基底膜の陥入は比較的少なく，基底膜と周囲脂肪組織との間には膠原線維，線維芽細胞など結合組織が認められるが，それほど発達していない．

3．DMBA投与後のラット乳腺の経時的変化

光顕的に追求して，DMBA投与後のラット乳腺に見られる最初の変化は乳腺組織の萎縮，周囲結合組織の増殖という所見であり，約4週間経過して初めて認められたが，電顕レベルではかなり早期より乳腺細胞内の変化をとらえることが可能であった．

1）1週間以内の変化

DMBA投与後3日目までの乳腺においては特別の変化が見られないが，4日目頃になり細胞内小器官に化学発癌剤による反応と考えられる微細な変化が認められてきた（図8）．すなわち，小胞体が開大して空腔を形成し，ゴルジ装置も発達して空胞が増加してくる．これはその後に見られた乳腺細胞の分泌機能に対する準備状態とも考えられる所見である．核膜およびミトコンドリアには特別の所見が認められず，筋上皮細胞にも変化が見られなかった．

2）2週目の変化

DMBA投与後2週目の乳腺電顕像の特徴的な所見は分泌機能の亢進である（図9）．小胞体，ゴルジ装置の内部あるいは周囲には多数の蛋白顆粒が観察でき，管腔内にも放出された顆粒が認められる．分泌を終えた小胞体，ゴルジ装置は閉鎖，萎縮していく傾向がうかがえる．ミトコンドリアには変化は認められないが，ライソゾームが増加してきている．筋上皮細胞は長軸方向に延長し，胞体がやや増加，乳腺周囲の間質では膠原線維束が増加の傾向を示している（図11）．

3）4週目の変化

whole mount 標本で見ると（図13），4週を経過したDMBA投与ラット乳腺は萎縮を来たし，乳管は細くなり，腺房も小さくなってきている．

光顕による観察でも(図14)，正常ラットの乳腺と比較して腺管が細小で，腺房の発達も抑制されているようである。腺管周囲は間質の増殖が強くなって来ている．

電顕像では(図12)，腺上皮細胞は細胞質が減少し核胞体比がやや増加している．管腔に向って突出する原形質突起が見られることがあり，微絨毛はほとんど消失している．核，細胞内小器官には著明な変化は認められず，分泌顆粒もあまり見られない．ミトコンドリアは変性を来たしているものが認められる．筋上皮細胞の胞体が腺管基底側を包み込むように伸び，基底膜は不規則に蛇行しているが連続性は比較的保たれている．乳管周囲の膠原線維束は増加し，その走行が不規則になっており，間質の線維芽細胞にも変性が認められる．

4）6週目の変化

6週目になると，4週目頃に見られた乳腺の萎縮の所見はなくなり，腺房の増生が多くなり，間質の増殖はさらに著明になっており，腺管周囲はエオジ

ン好染性の膠原線維により取り巻かれている．この増殖は細乳管周囲に強く，腺房の周囲には比較的弱い傾向が見られる（図15，16）．

5）7週目の変化

whole mount 標本で見る乳腺では（図17），末梢の腺房は増大して小結節を作り，その一部で小結節が集合してやや大きな結節として認められる．いわゆる HAN（hyperplastic alveolar nodule）形成への段階と考えられる．

光顕像では，乳腺腺房を形成する上皮細胞の増殖が見られ，全体に腺管は腫大したようにとらえられる（図19）．

同じ時期に，乳腺組織内に比較的硬く触知した小腫瘤を摘出し光顕で観察したところ（図20），腺管の増殖は見られないが，腺管周囲に膠原線維の多い結合組織が異常に増殖した形態を有するもので，線維腺腫への方向を持つ腫瘍性増殖と考えられる．

別のラットでは腺管内に乳頭状に増殖した突出が認められ（図18），この時期には，腺管細胞そのものの増殖性変化，腺管の一部の管腔内増殖性変化，間質の増殖性変化と3つの方向への腫瘍形成過程を観察することが可能であった．

6）8週目の変化

腺管を形成する細胞は多層化し，核胞体比は著明に増加し，この時点で明らかに癌と診断しうる組織像を呈しているが，触診でははっきりした腫瘤として触れなかった（図22）．

7）9週目の変化

9週目になり，ラット下腹部の触診時に米粒大の小腫瘤を触れ，これを摘出して検索したところ組織学的に腺管腺癌であることが判明した．DMBA投与後触知しえた最初の乳癌である．

この小乳癌の電顕像では（図23），一見整然とした細胞配列ではあるが，細胞間結合は弱く，細胞間隙が開大，核胞体比の増加，核膜の肥厚，ひも状構造の核小体など細胞の悪性所見としての特徴を有するものであった（図24，25，26）．

4．DMBA誘発ラット乳癌の形態学的観察

1）光顕的観察

組織学的には種々の分化度を有する腺癌であり，乳頭腺管癌の pattern（図27）と髄様腺管癌の pattern（図28）があり，相互に移行するものもあった．癌腫は腫瘤を形成する傾向が強く，周囲への浸潤はあまり見られない．腫瘍細胞は円柱状で密に配列し，核は類円形で核胞体比は大きく，核小体は明瞭に認められる．間質の結合組織の発達は種々で，腺腔内には乳汁様分泌物あるいは壊死様分泌物が見られる．

2）電顕的観察

腫瘍細胞は一般に円柱形あるいは多形で大小は不同であり，連続して配列し腺腔を形成している．癌腺腔を形成する腫瘍細胞の周囲には筋上皮細胞が存在し，最外層には基底膜の存在することが多い．腺腔面には微絨毛が認められるが少なく，方向，長さは不規則である．腫瘍細胞間の細胞間隙は大きく，互いに関連性の乏しい結合であり，細胞膜が陥入し嵌合した状態が見られる．密着した腫瘍細胞間にはデスモゾームが認められる．核は類円形のもの，不規則に嵌入するものなど種々の形態を呈し大小不同が見られる．核小体はよく発達しており，クロマチンは楕円形のものが多く，cristaの配列は不規則あるいは不明瞭なものが見られる．小胞体もゴルジ装置も発達は乏しく，遊離リボゾームが多数認められる（図29，30，31）．

第4章 考 察

1915年山極，市川の報告したウサギ皮膚タール癌が化学物質による発癌実験の最初のものとされているが，その後の多くの研究の結果，現在までに1000種類以上もの化学発癌性物質が確認されている[4,6]．

乳癌の発癌実験は Maisin and coolen[26] によるマウス皮膚への3-methylcholanthrene の反復塗布による成功に始まり，2-acethylaminofluorene によるマウス，ラットへの発癌も相次いで報告された．1953年 Andreasen and Engelbreth-Holn[1] は7，12-Dimethylbenzanthracene（DMBA）の強い発癌性を発見し，Geyer[11] も DMBA静注により乳癌の発生することを確認している．その後，Huggins[13,14] らも投与法，投与量，ラットの系統差について研究を重ね，化学発癌剤の1回投与のみで短期間に高率に乳癌が発生することを見い出して報告した．すなわち，生後50～52日の Sprague-Dawley系雌ラット（以下S－Dラットと略す）に DMBA 20mg を経胃投与，あるいは DMBA 5 mgを静脈内投与する方法が最も薬物死の少ない，発癌率の高い有効な手段であるとしている．

DMBAは多環性芳香族炭化水素系の化合物であり，その発癌性に関しては化学構造式や形，大きさが steroid hormone にきわめて類似しているため，ホルモン標的臓器である乳腺は estrogen の作用によりある種の刺激を受け，特異的に DMBAに強い感

受性を示すのではないかとする考え方もある.[9] この各臓器におけるDMBAとの接触点としてホルモン・レセプターの存在が考えられており,[29] DMBA乳癌のホルモン依存性とDMBAの化学構造から来る臓器特異性との関係は密接なものがあると考えられる.

化学物質により発癌に至る作用機序はいまだ不明な問題が多いが，杉村[46]は生化学的な追求の結果，生体内に取り入れられた化学物質は酵素系による代謝により活性化され，前癌原物質→近接癌原物質→最終発癌物質と変化し，クロモゾームのある特定の部位に突然変異を，あるいは異分化を惹起し癌細胞が発生して来るという考えを述べている.

化学発癌物質を受け入れる生体側における酵素，ホルモン等の条件がそろった時，発癌の方向に向っていくものと考えられ，DMBA乳癌発生に関するラット側の条件として,ラット系統差,生後日令,estrus cycleなどが検討されてきた.

ラットのDMBA誘発乳腺腫瘍発生の系統差については，Hugginsの実験の他にもSydnor[47]のS－D系とLong-Evans系，森井[30]のS－D系,Wister系，Long-Evans系とBoston系，中村[36]のS－D系とDonryu系の比較実験等があるが,いずれもHugginsの報告した結果と同様で，S－D系ラットに乳腺腫瘍発生の頻度が最も高いとしている.S－D系とLong-Evans系の新生ラットにDMBAを腹腔内投与した実験でも，乳癌はS－D系に高率に発生するという結果が得られており,[15] 乳癌発生の系統差は生下時より決定しているものであると考えられる.

ラットの生後日令はDMBAに対する細胞の感受性と薬物に対する抵抗力に関係してくる．多くの実験により，生後50～55日目のラットにDMBAを投与した場合に乳癌発生率の高いことが証明されているが,[14][33] ラット乳腺細胞内のDNAへの^{3}H-thymidineの取り込みは50日令前後のラットにおいて最も高く，[33] 乳腺細胞でのDNA合成の盛んな，細胞分裂の頻度の高い時期に発癌剤に対する感受性も高いものと考えられる．また，下垂体移植をして乳腺の発育を早めておいたラットではDMBA乳癌の発生率は低下することから,[51] ラット生体内におけるホルモン環境も重要な因子であり，化学発癌剤がラットのDNA合成の活発な，発育段階にある乳腺細胞に作用することが大切である.

ホルモンと腫瘍発生との関係について森井は,[30] 1）ホルモンそのものが発癌物質である．2）ホルモンが代謝されて発癌起始作用を持つ物質に変化する．3）ホルモンがautocarcinogenやisocarcinogenを生成しやすいように細胞の代謝を変化させる．4）ホルモンが発癌起始過程に直接関与する遺伝子，ウイルス，放射線，化学物質または酵素と協同して発癌効果を現わす．5）ホルモンは他の原因で癌化した少数細胞の増減のみに関与する．などの可能性が考えられるが，いずれも仮説の段階に過ぎないとしている.

西塚[38]は発癌の過程を発癌起始と増殖促進の過程に分析して考えた場合，それぞれの過程において作用するホルモンは異なり，その作用する順序も重要であるとしているが，細胞の癌化に対してホルモンが直接の原因となっているという積極的な確証は得られていないと述べている.

1962年Dao[7]はDMBA投与の1週間前にラットの卵巣摘除を行なうと乳腺腫瘍発生がみられないという実験結果から，卵巣ホルモンがDMBA発癌に最も重要なホルモンであると述べたが，最近の報告では，ラットの乳癌発生に直接的な影響を与えるホルモンはprolactinであり，estrogenは下垂体前葉に働き，prolaction分泌を亢進させて間接的に作用をするに過ぎないとするものが多い.[28][43][51]

化学発癌剤投与とホルモンの作用の時間的経過が重要な条件と考えられ，DMBA投与1週間前にラットの卵巣摘除をすると乳癌発生がみられず,DMBA投与直後に卵巣摘除した場合でも発癌を抑制することができるが，DMBA投与1週間目に卵巣摘除をしても乳癌発生を抑制することができないという実験から,[7] DMBA誘発ラット乳癌の発癌起始過程はDMBA投与後1週間目頃，少なくとも2週間以内に展開されるものと考えられる.

ラット体内に投与されたDMBAは,その80～90％が肝，腎で代謝され，24時間以内には体外に排泄されるとする報告がある.[45] 乳腺脂肪組織内におけるDMBA濃度は24時間以内で最も高くなるとされているが,[8] Janss[17]によれば，DMBAは乳腺細胞のDNAあるいは蛋白と結合し，その量の50％は14日後でも残存し，42日たっても31％もの多量のDMBAが検出されると報告している．このようにDMBAが乳腺周辺に長くとどまるのは脂肪組織内においてはDMBA代謝酵素が少ないためと考えられ,この長時間の乳腺への刺激が癌発生をひきおこすのではないかという推論もなされている.[9] しかし，別の実験ではラットの乳腺組織を摘出してDMBA浮遊液内に短時間浸しておいていただけでも，その乳腺を自家移植

した場合に乳癌が発生することが報告されており,[9] DMBAの発癌への影響は極めて短時間のうちに決定するものと考えざるを得ない．従ってラットに投与されたDMBAはわずかな時間のうちに何らかの反応を惹起し，その後，形態的な変化となって現われ，乳癌起始過程が進行していくものと考えられる．

DMBAに対する各臓器の反応，感受性はさまざまであるが，乳腺，耳管，脾は DMBA responding organであり，癌発生頻度が極めて高く， DMBA metabolizing organである肝，腎，副腎，睾丸には癌発生がみられないとされている.[10] 副腎は DMBAに対する感受性が最も高く，投与後2日目頃から副腎皮質の傷害が見られ，壊死に陥る部位も認められる。この変化は皮質束状層，網状層にのみ見られ，顆粒層や髄質には見られないとされ,[14][36] また，成熟ラットにのみ見られ，30日以内の未熟ラットには認められないと報告されている.[4] 副腎の障害はラットの系統によっても差がみられ,[36] 腫瘍発生の系統差は，副腎の DMBA に対する感受性により決定されるのではないかとも考えられる．

ラット乳腺組織における DMBA による変化は，生化学的には DNA 合成の阻害,[35] 腺上皮細胞のアルカリ・ホスファターゼ活性の消失[18]などが報告されているが，形態学的にはどのような変化がもたらされ，乳癌発生に至るものであろうか．

乳腺は複管状胞状腺であり，幼小ラットでは乳管の幹状構造のみであるが，思春期を迎える生後45日目頃になり下垂体性腺系，下垂体副腎系ホルモンの分泌が活発になり乳腺も活性化され成長しはじめる．乳腺の発育とホルモンとの関係について種々の報告があるが，第2次性徴期前後に卵巣摘除を行なうと乳腺の発育が妨げられ， estrogen を投与すると乳腺細胞の発達が回復されるという実験結果や，卵巣摘除と同時に下垂体摘除をしたラットでは estrogen を投与しても乳腺の発育がみられず， estrogen とともに成長ホルモンあるいは prolactin を投与すると乳腺構造の正常な発達が認められたという結果,[25] あるいは，その上に副腎摘除を加えたラットでの実験結果から,[40] 卵巣ホルモン，下垂体前葉ホルモン，副腎皮質 steroid hormone が乳腺細胞の増殖にそれぞれ重要な役割を果していると考えられている．幹状構造の乳管の乳腺細胞は分裂をくり返し樹枝状の乳腺構造を形成して行く．

S-D系雌ラットの生後55日目頃は，この乳腺細胞の分裂の最も活発な時期であり， DMBA に対する感受性も極めて高いとされている.[35] この時期に投与された DMBA は乳腺組織にも種々の形態学的変化を惹起するが，森井,[31] 今[20]らはこの変化を電顕的に観察し報告している．それによれば，乳癌発生起始過程における形態上の変化として， DMBA 投与後2日目から核膜の膨化，滑面小胞体腔の開大，ゴルジ装置の発達，分泌顆粒の増加等が見られ，その後，乳腺腺上皮細胞は萎縮し，小胞体，ゴルジ装置も退縮し，核が不整形を呈するようになってくるとしている．筋上皮細胞には特別の変化を認めず，腫瘍化に筋上皮細胞が関与しているという手がかりはつかめなかったとも報告している．

私の観察では， DMBA 投与後早期の核膜の変化は著明でないが，分泌機能亢進の所見は強く，細胞内，腺腔内に分泌された多くの蛋白顆粒を認めた．4週目頃より腺上皮細胞の萎縮が同様に見られ，筋上皮細胞の胞体は延長増大し腺管を取り囲むように発達していた．また，間質における線維芽細胞，膠原線維束の増殖が次第に強くなり，6週目頃の乳腺組織像の特徴的な所見として認められたが，この間質の増殖は細乳管周囲に強く，腺房周辺には軽度であった．乳癌発生への過程としてその後に観察される腺房の過形成から腺上皮細胞の異型化への変化に際し，細乳管周囲の間質の増生，あるいは筋上皮細胞の動きが，腫瘍化の一現象であるのか腫瘍化に対する防禦反応であるのか不明であるが，何らかの意味を持っているようにも考えられる．

Murad[32]は DMBA 投与後3週目頃より乳腺細胞の atypical focal hyperplasia が起こり，その後 periductal fibrosis 等間質の反応が強くなり腫瘍が形成され，上皮細胞，筋上皮細胞，間質ともに腫瘍発生に関与していると述べており， Ozzello[42]も腫瘍発生段階において間質の働きが重要であると報告している．

マウスの乳腺腫瘍発生の過程においては， hyperplastic alveolar nodule (HAN) が重要な役割を持ち，前癌病変と考えられているが,[37][39] Dao,[9] Beuving[3] らはラットにも HAN 類似の状態が形成されることを報告している． Murad の言う atypical focal hyperplasia は HAN と同様のものと考えられるが，Beuving はこれを localized hyperplasia として記載している．そして， HAN の発育，維持にはホルモンが関係すること，正常乳腺と同様に HAN は乳腺脂肪組織内でのみ発育すること， HAN 構成細胞の蛋白合成， RNA， DNA 合

成は正常細胞と癌細胞の中間の状態であることなどが判明しており,[39] ラットにおいても前癌病変としてとらえられている.

Nandi[37]は HAN 発生には卵巣ホルモン，下垂体ホルモンが， HAN の発育，癌化には下垂体ホルモンと副腎皮質ホルモンが必要であると述べている．ラット1個体に発生する HAN は多数あるが，その中の数個が癌化するに過ぎず， HAN の癌化にはラットのホルモン環境が大きな影響を与えるものと考えられる.

しかしながら，1974年の Sinha[44]の報告では，DMBA を注射あるいは経胃投与した場合には HAN 形成がみられるが，乳腺に DMBA の粉末を直接ふりかけた場合には HAN 形成を経ずに乳腺腫瘍が発生しており， HAN は DMBA誘発乳癌の発癌に必ずしも本質的なものではないと述べている.

DMBAを投与したラットの乳腺に HAN が発生し，数多くの HAN の中の特定の数個のみが癌化に向かうことの mechanism に関しては不明な問題が多く，HAN の意義についても多くの疑問が残されている.

ラットDMBA 乳癌の発生過程の研究においては，前癌病変としての HAN の意義および間質，筋上皮細胞の動きと癌化との関連性など未解決な重要な問題が残っていると考えられ，形態学的な観察と同時に各種の酵素の変動，内分泌環境や hormone receptor の状態についての生化学的，分子生物学的な追求が必要と考えられる.

本実験は， DMBA投与の結果すべてのラットに発生に向かう変化が起こるという条件の下に進めており，各時期における乳腺の形態はそれぞれ異なるラットの断片的な所見であるため，一連の経時的変化として解釈することには問題が残されてはいるが，「発癌」の mechanism あるいは「発癌」の process を解明していく方法の一つとして有意義であると考えている.

第5章 結　　語

生後55日目のS-D系雌ラットに DMBA 20 mg をを経胃投与した後の乳腺の変化を whole mount 法，光顕，電顕により経時的に観察し， DMBA 誘発ラット乳癌の発生過程を形態学的に追求した.

1）未処置ラットの乳腺は，生後55日目頃は幹状の乳管のみで腺房の発達はあまり見られないが，生後90日目になると細乳管，腺房と分岐し樹枝状構造を呈してくる.

2）未処置ラット乳腺の電顕像では，腺上皮細胞，筋上皮細胞，基底膜により腺管の形成が見られるが，細胞内小器官，周囲結合組織の発達はほとんど認められなかった.

3）光顕的には DMBA 投与後4週目になり乳腺に萎縮の所見を認めたが，電顕では4日目頃より細胞内小器官に微細な変化を観察することができた.

4）乳腺腺上皮細胞の最初の変化として，小胞体，ゴルジ装置の開大，空胞形成が DMBA 投与後4日目に認められた.

5）2週目の腺上皮細胞内には蛋白顆粒の分泌が著明に見られ，筋上皮細胞の胞体は腺管を包むように長く蛇行し，周囲間質では膠原線維束が増加する傾向が認められた.

6）4週目の乳腺は萎縮し，腺上皮細胞は細胞質が減少し核胞体比が増加，細乳管周囲では間質の増殖がさらに著明となってくる.

7）7週目になると乳腺細胞の過形成が見られ，いわゆる HAN 形成の傾向が認められた．また，同時期の別のラットの乳腺では線維腺腫への方向を持つ間質の増殖の強い所見も観察できた.

8）9週目に初めてラット下腹壁に小腫瘤を触知し，組織学的に腺管腺癌であることが判明した．DMBA 投与後発生した最初の乳癌である.

9） DMBA 乳癌は光顕的に乳頭腺管癌と髄様腺管癌に分類され，両者の移行するものも認められた.

10） DMBA 乳癌の電顕像では，腫瘍細胞は管腔を形成しており，筋上皮細胞，基底膜も存在し，腫瘍細胞では核胞体比の増加，核の不整，核膜の肥厚，ひも状構造の核小体，細胞間隙の開大等の所見が認められた.

11） DMBA 誘発ラット乳癌の発生過程において腺上皮細胞の過形成が重要な段階であるが，筋上皮細胞，間質が発癌に関与している可能性も考えられる.

稿を終るにあたり，懇篤なる御指導と御校閲を賜った恩師田中早苗教授に深甚なる謝意を表すとともに，本研究を直接御指導下さいました山本泰久博士に深謝致します．また電子顕微鏡撮影に御協力頂きました須原銀兵衛博士，田中正信氏に深く感謝致します.

本論文の要旨は第50回中国四国外科学会，第51回中国四国外科学会に発表した.

文 献

1) Andreasen and Engelbreth-Holn: On significance of mouse hair cycle in experimental carcinogenesis. Acta Path. Microbiol. Scand., **32**: 165, 1953.

2) Archer, F. L. and Orlando, R. A.: Morphology, natural history, and enzyme patterns in mammary tumors of the rat induced by 7, 12-dimethylbenz (a) anthracene. Cancer Res., **28**: 217, 1968.

3) Beuving, L.J., Faulkin, L.J., Deome, K.B. and Bergs, V.V.: Hyperplastic lesions in the mammary glands of Sprague-Dawley rats after 7, 12-dimethylbenz (a) anthracene treatment. J. Nat. Cancer Inst., **39**: 423, 1967.

4) Bird, C.C. and Crawford, A.M.: Effect of 7-hydroxymethyl-12-methylbenz (a) anthracene on the adrenal gland of the foetal and postnatal rat.. J. Pathol., **104**: 191, 1971.

5) Bradley, C.J., Kledzik, G.S. and Meites, J. : Prolactin and estrogen dependency of rat mammary cancers of early and late stages of development. Cancer Res., **36**: 319, 1976

6) Brennan, M.J., Grau, W.H. and Singley, J.A.: Carcinogenesis in the rat mammary gland after exposure in vitro to DMBA. Proc. Amer. Assoc. Cancer Res., **7**: 8, 1966.

7) Dao, T.L.: The role of ovarian hormones in initiating the induction of mammary cancer in rats by polynuclear hydrocarbons. Cancer Res., **22**: 973, 1962.

8) Dao, T.L., King, C.L. and Gawlak, D. : Mammary gland transplantation and tumorigenesis. I. Concentration and clearance of 7, 12-dimethylbenz (a) anthracene in the graft. J. Nat. Cancer Inst., **40**: 157, 1968.

9) Dao, T.L.: Studies on mechanism of carcinogenesis in the mammary gland. Progr. Exptl. Tumor Res.,**11**: 235, 1969.

10) Fukunishi, R.: Studies on tumor induction in rats with 7, 12-dimethylbenz (a) anthracene, with special references to the morphogenesis and fine-structural changes in the target organs. Acta Path. Jap., **18**: 51, 1968.

11) Geyer, R.P., Bryant, J.E., Bleisch, V.R., Reirce, E.M. and Stare, F.J.: Effect of dose and hormones on tumor production in rats given 9,10-dimethyl-1,2-benzanthracene intravenously. Cancer Res., **13**: 503, 1953.

12) Griswold, D.P. and Green, C.H. : Observations on the hormone sensitivity of 7,12-dimethylbenz (a) anthracene-induced mammary tumors in the Sprague-Dawley rat. Cancer Res., **30** : 819, 1970.

13) Huggins, C., Morii, S. and Grand, L.C.: Mammary cancer induced by a single dose of polynuclear hydrocarbons: routes of administration. Ann. Surg., **154**: 315, 1961.

14) Huggins, C., Grand, L.C. and Brillantes, F.I.: Mammary cancer induced by a single feeding of polynuclear hydrocarbons, and its suppression. Nature, **189**: 204, 1961.

15) Huggins, C. and Fukunishi, R.: Mammary and peritoneal tumors induced by intraperitoneal administration of 7,12-dimethylbenz (a) anthracene in newborn and adult rats. Cancer Res., **23**: 785, 1963.

16) 岩下英熙：ラット乳癌の病理形態学的研究，特に卵巣摘出による影響について，鹿大医誌，**27**：45，1976.

17) Janns, D.H., Moon, R.C. and Irving, C.C.: The Binding of 7,12-dimethylbenz (a) anthracene to mammary parenchyma DNA and protein in vivo. Cancer Res., **32**: 254, 1972.

18) 今 清，田村 肇，富永宗市，北島拓弥，泉 春暁，根来 昂，森井外吉：7，12-DMBA 乳癌発生における超微構造とアルカリフオスファターゼの局在の変動．癌，**60**：171，1969

19) 今 清：ラット乳腺の超微構造とホスファターゼ活性の局在，及び7，12- DMBA による腫瘍誘発過程におけるそれらの変動，第1編 成熟メスラットの静止期乳腺の超微構造．関西医大誌，22：81，1970.
20) 今 清：ラット乳腺の超微構造とホスファターゼ活性の局在，及び7，12-DMBA による腫瘍誘発過程におけるそれらの変動，第3編 7，12-DMBA単一 経口投与によるラット乳腺腫瘍誘発に関する電顕的検索．関西医大誌，22：107，1970.
21) 工藤学而：Sprague-Dawley ラットの乳腺腫瘍発生に及ぼす移植卵巣の役割に関する研究．慶応医学，50：405，1973.
22) 黒住一昌：乳腺の微細構造と機能．細胞，5：2，1973.
23) Leung, B.S.; Sasaki, G.H. and Leung, J.S. : Estrogen-prolactin dependency in 7, 12-dimethylbenz(a) anthracene-induced tumors. Cancer Res., 35：621, 1975 _ .
24) Lyons, W.R. : The hormonal control of mammary growth and lactation. Recent Progr. Hormone Res., 14：219, 1958.
25) 前田寛之：ラット DMBA 乳癌のホルモン依存性について（特に乳癌の発育とホルモンについて）．日外会誌，69：341，1968.
26) Maisin, J. and Coolen, M.L. : Au sujet du porvoir cancerigene du methylcholanthrene. Compt. rend. Soc. Biol., 123：159, 1936.
27) McGuire, W.L., Chamness, G.C., Costlow, M.E. and Shepherd, R.E. : Hormone dependence in breast Cancer. Metabolism, 23：75, 1974.
28) Meites, J. : Relation of prolactin and estrogen to mammary tumorigenesis in the rat. J. Nat. Cancer Inst.,48：1217, 1972.
29) 森井外吉：7，12- DMBA 乳癌誘発におよぼす性ホルモンの効果．日病会誌，53：127，1964.
30) 森井外吉：実験腫瘍とホルモン．実験腫瘍学，朝倉書店，東京，p207，1966.
31) 森井外吉：ラット DMBA 乳腺腫瘍発生過程の電顕的観察（I）．日病会誌，57：112，1968.
32) Murad. T.M. and Haam, E. : Studies of mammary carcinoma induced by 7, 12-dimethylbenz-(a) anthracene administration. Cancer Res., 32：1404, 1972.
33) Nagasawa, H. and Yanai, R. : Effects of prolactin or growth hormone on growth of carcinogen-induced mammary tumors of adrenoovariectomized rats. Int. J. Cancer, 6：488, 1970.
34) Nagasawa, H. and Yanai, R. : Frequency of mammary cell division in relation to age : its significance in the induction of mammary tumors by carcinogen in rats. J. Nat. Cancers,52, 609, 1974 .
35) Nagasawa, H., Yanai, R. and Taniguchi, H. : Importance of mammary gland DNA synthesis on carcinogen-induced mammary tumorigenesis in rats. Cancer Res., 36：2223, 1976.
36) 中村隆一：7，12-Dimethylbenz(a) anthracene による乳腺腫瘍発生に対するラット系統差について．京府医大誌，81：409，1972.
37) Nandi, S. : Effect of hormones on mammary tumor development from transplanted hyperplastic alveolar nodules in hypohysectomized - ovariectomized-adrenalectomized C3H/Crgl mice. J. Nat. Cancer Inst., 27：173, 1961.
38) 西塚泰章：ホルモン依存癌ーその性状と意味ー，癌と化学療法，1：721，1974.
39) 西塚泰章：前癌病変へのアプローチーホルモン標的臓器の前癌病変を中心としてー．最新医学，31：1081，1976.
40) 岡 孝己：乳腺とホルモンー培養乳腺の細胞分化を中心にー．科学，45：400，1975.
41) 大杉 紘：7，12-Dimethylbenz(a)anthracene 誘発ラット乳癌に及ぼすホルモンの影響に関する電子顕微鏡的研究．岡山医学会雑誌，90：1，1977.
42) Ozzello, L. and Sanpitak, P. : Epithelial-stromal junction of intraductal carcinoma of the breast. Cancer, 26：1186, 1970.

43) Sinha, D., Cooper, D. and Dao, T.L.：The nature of estrogen and prolactin effect on mammary tumorigenesis. Cancer Res., **33**：411, 1973.

44) Sinha, D. and Dao, T.L.：A direct mechanism of mammary carcinogenesis induced by 7, 12-dimethylbenz(a)anthracene. J. Nat. Cancer. Inst., **53**：841, 1974.

45) Sugihara, H.：Excretions of 7, 12-dimethylbenz(a)anthracene injected intravenously into rats. J. Kansai Med. Sch., **24**：130, 1972.

46) 杉村 隆：発癌の生化学. 癌の臨床, **20**：719, 1974.

47) Sydnor, K.L., Butennandt, O., Brillantes, F.P. and Huggins, C. ：Race-strain factor related to hydrocarbon-induced mammary cancer in rats. J. Nat. Cancer Inst., **29**：805, 1962.

48) Sydnor, K.L.：Influence of estradiol-17, progesterone and hydrocortisone on 3-methylcholanthrane-induced mammary cancer in intact and ovariectomized Sprague-Dawley rats. Endocrinology, **73**：427, 1963.

49) Talwalker, P.K., Meites, J. and Mizuno, H.：Mammary tumor induction by estrogen or anterior pituitary hormones in ovariectomized rats given 7, 12-dimethyl-1, 2-benzanthracene. Proc. Soc. Exp. Biol. Med., **116**：531, 1964.

50) Tominaga,T., Libby,P.R.and Dao, T.L.：An early effect of 7, 12-dimethylbenz(a)anthracene on rat mammary gland DNA synthesis. Cancer Res., **30**：118, 1970.

51) 矢内玲子, 長澤 弘：乳癌におけるホルモンの役割ーとくに実験的乳癌と Prolactin の関係ー. 癌と化学療法, **1**, 737, 1974.

52) Young,S., Cowan, D.M. and Sutherland, L.E.：The histology of induced mammary tumors in rats. J. Path. Bact., **85**：331, 1963.

附図説明

図1. 生後55日 Sprague-Dawley 系雌ラット乳腺のwhole mount標本. 幹状構造の乳管が見られるのみである. ×40

図2. 生後90日未処置ラットの乳腺whole mount標本. 乳管から細乳管, 腺房と分岐し樹枝状構造を呈す. ×40

図3. 生後90日未処置ラット乳腺の光顕像. Hematoxylin-Eosin 染色(以下H-E染色と略す). ×140

図4. 生後90日未処置ラット乳腺の電顕像. 腺上皮細胞と筋上皮細胞により腺管が形成されている. ×3,500

図5. 未処置ラット乳腺の電顕像. 筋上皮細胞(Me)の外側には基底膜 (Bm) が認められる. ×8750

図6. 未処置ラット乳腺腺上皮細胞の電顕像. 腺腔面に微絨毛 (Mv)が見られる. 細胞内小器官は未発達である. ×16,500

図7. 未処置ラット乳腺筋上皮細胞の電顕像. 細胞質内に myofibrils (Mf) が認められる. ×16,500

図8. DMBA 投与後1週目のラット乳腺の電顕像. 腺上皮細胞内のゴルジ装置 (Go), 小胞体 (er) は発達し開大, 空胞化してくる. ×9,000

図9. DMBA 投与後2週目の電顕像. 細胞内および管腔内に蛋白顆粒 (↑) の分泌が認められる. ×7,000

図10. DMBA投与後1週目の腺上皮細胞の電顕像. ×11,700

図11. DMBA 投与後2週目の電顕像. 筋上皮細胞 (Me)の胞体は腺管を包むように長くなり屈曲蛇行している. 基底膜 (Bm)の連続性は保たれている. ×3,700

図12. DMBA 投与後4週目の電顕像. 腺上皮細胞は萎縮し, 筋上皮細胞の胞体, 基底膜は不規則に蛇行している. ×4,300

図13. DMBA 投与後4週目の乳腺whole mount像. 乳腺は全体に萎縮, 細小化し, 腺房の分岐は少ない. ×30

図14. DMBA 投与後4週目の光顕像. (H-E染色) 腺管の萎縮が見られる. ×100

図15. DMBA投与後5週目の光顕像.（H-E染色）細乳管周囲には膠原線維，線維芽細胞の増殖が見られる. ×140

図16. DMBA 投与後6週目の光顕像.（H-E染色）間質の増殖はさらに著明になっている. ×140

図17. DMBA 投与後7週目のwhole mount像. 乳腺腺房は小結節を形成し，いわゆる HAN 形成への段階と考えられる. ×40

図18. DMBA 投与後7週目の光顕像（H-E 染色）. 腺管の一部の管内性増殖が見られる×180

図19. DMBA 投与後7週目の光顕像（H-E 染色）. 乳腺末梢腺房の過形成が認められる. ×240

図20. DMBA 投与後7週目の光顕像（H-E 染色）. 間質の増殖が強く，線維腺腫の形態を呈している ×100

図21. DMBA 投与後8週目の光顕像（toluidine-blue 染色）. ×360

図22. DMBA 投与後8週目の光顕像（toluidine blue染色）. 腺管を形成する細胞は異型性が強く，明らかに癌と診断しうる. ×540

図23. DMBA 投与後9週目に触知した乳癌の電顕像. 腫瘍細胞は腺管を形成し，筋上皮細胞（Me），基底膜（Bm）が観察できる. ×3,400

図24. DMBA投与後9週目の小乳癌の電顕像. 細胞間隙の開大，核胞体比の増加が見られる. ×8,400

図25. DMBA 乳癌の電顕像. 腫瘍細胞間の接合部にはデスモゾーム（Ds）が認められ，微絨毛（Mv），ひも状構造の核小体が観察できる. ×15,000

図26. DMBA 乳癌の電顕像. 筋上皮細胞（Me）と基底膜（Bm）の間にはヘミデスモゾーム（↑）が認められる. ×9,000

図27. DMBA 乳癌の光顕像（H-E 染色）. 腫瘍細胞は乳頭状腺管構造を呈し，筋上皮細胞が認められる. ×800

図28. DMBA 乳癌の光顕像（H-E 染色）. 腫瘍細胞は胞巣状構造を成し配列している. ×440

図29. DMBA 乳癌の電顕像. 腫瘍細胞は腺管を形成している. 細胞間隙は開大し，核は不整形を呈している. ×6,000

図30. DMBA 乳癌の電顕像. 腫瘍細胞の腺腔面には微絨毛（Mv）が存在し，ミトコンドリア（Mt）はcristaの配列の不規則なもの不明瞭なものが多い. 粗面小胞体（rer） の発達は乏しい. ×22,700

図31. DMBA乳癌の電顕像. 細胞間隙は開大し，細胞間嵌合の状態が認められる. ×11,600

小 渕 欽 哉 論 文 附 図

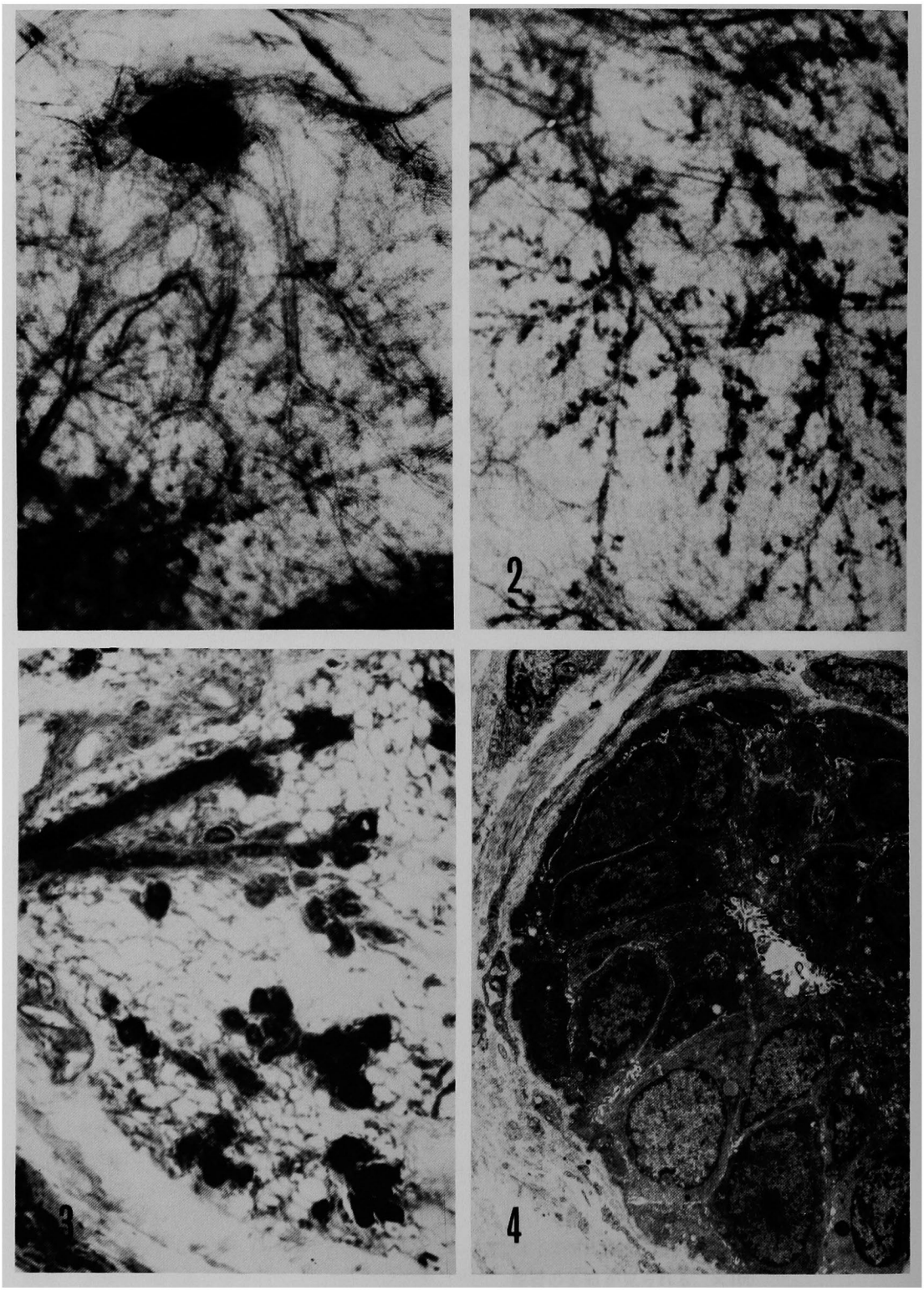

小 渕 欽 哉 論 文 附 図

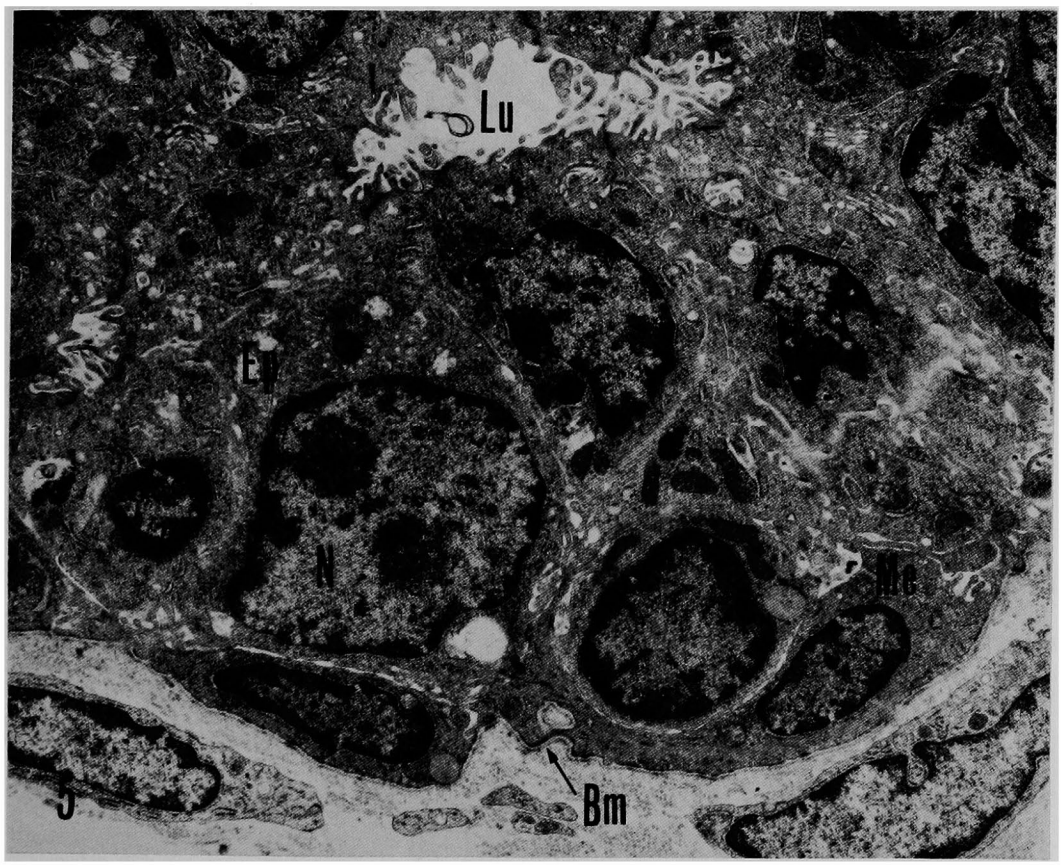

小 渕 欽 哉 論 文 附 図

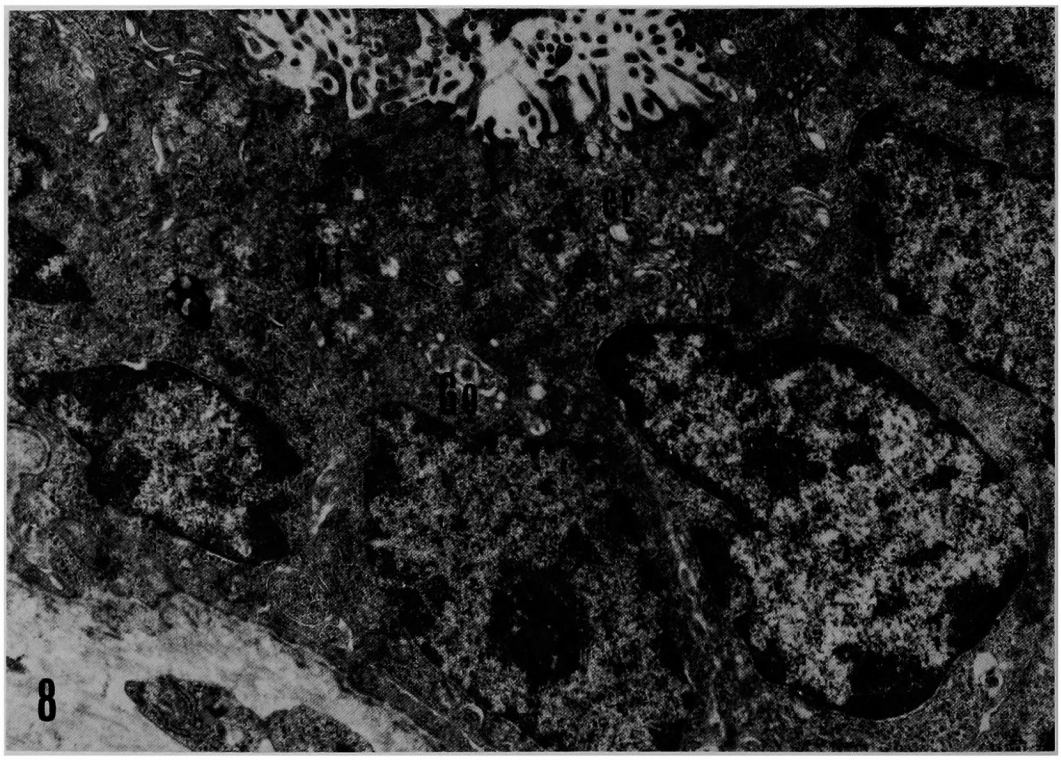

小 渕 欽 哉 論 文 附 図

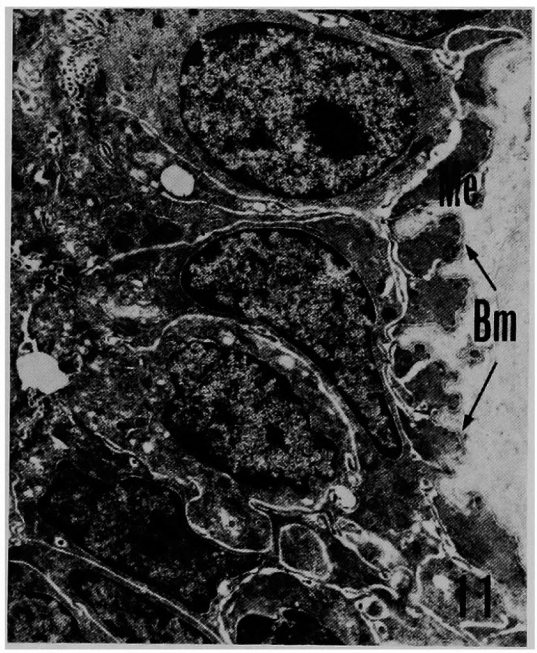

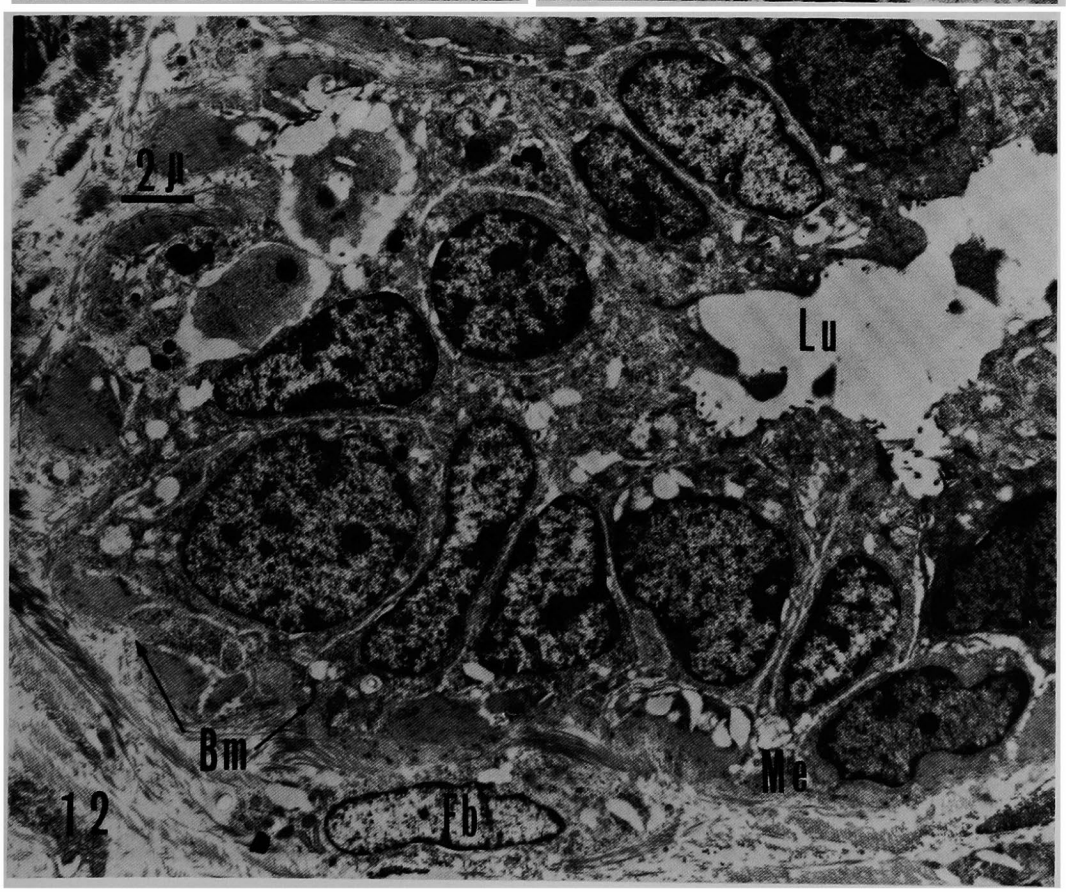

小 渕 欽 哉 論 文 附 図

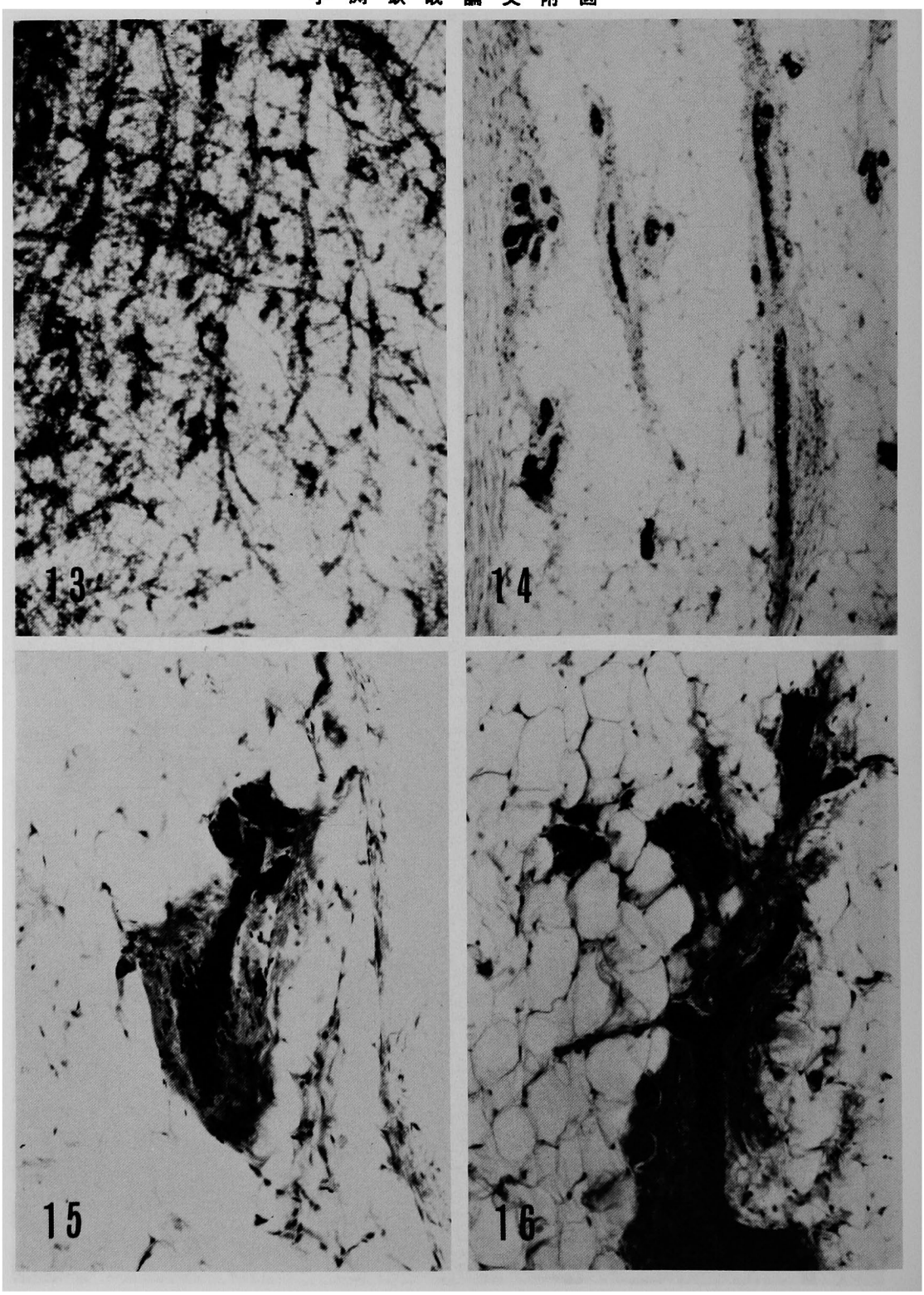

小 渕 欽 哉 論 文 附 図

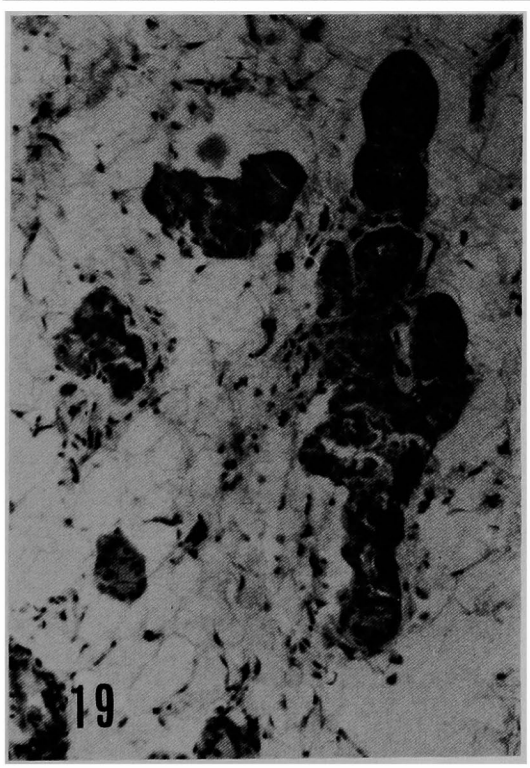

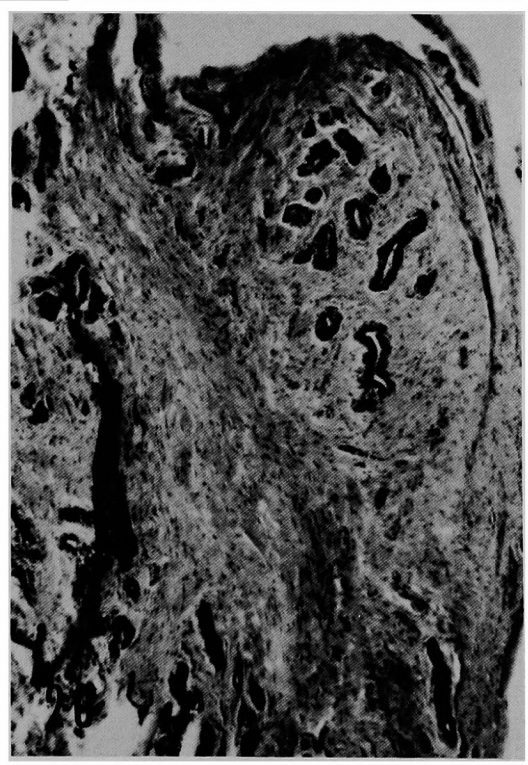

小渕欽哉論文附図

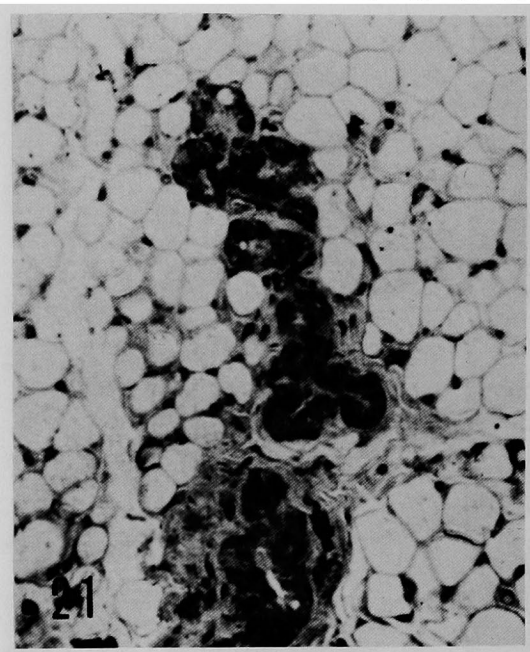

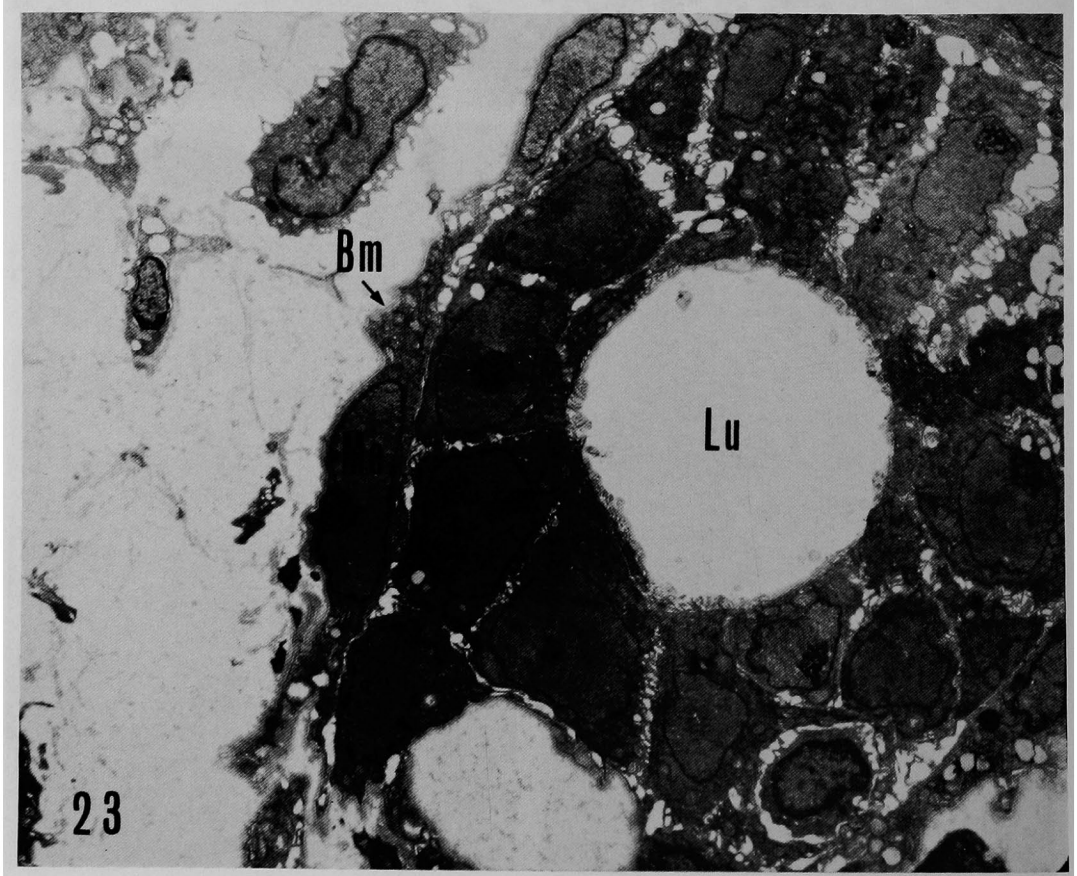

小 渕 欽 哉 論 文 附 図

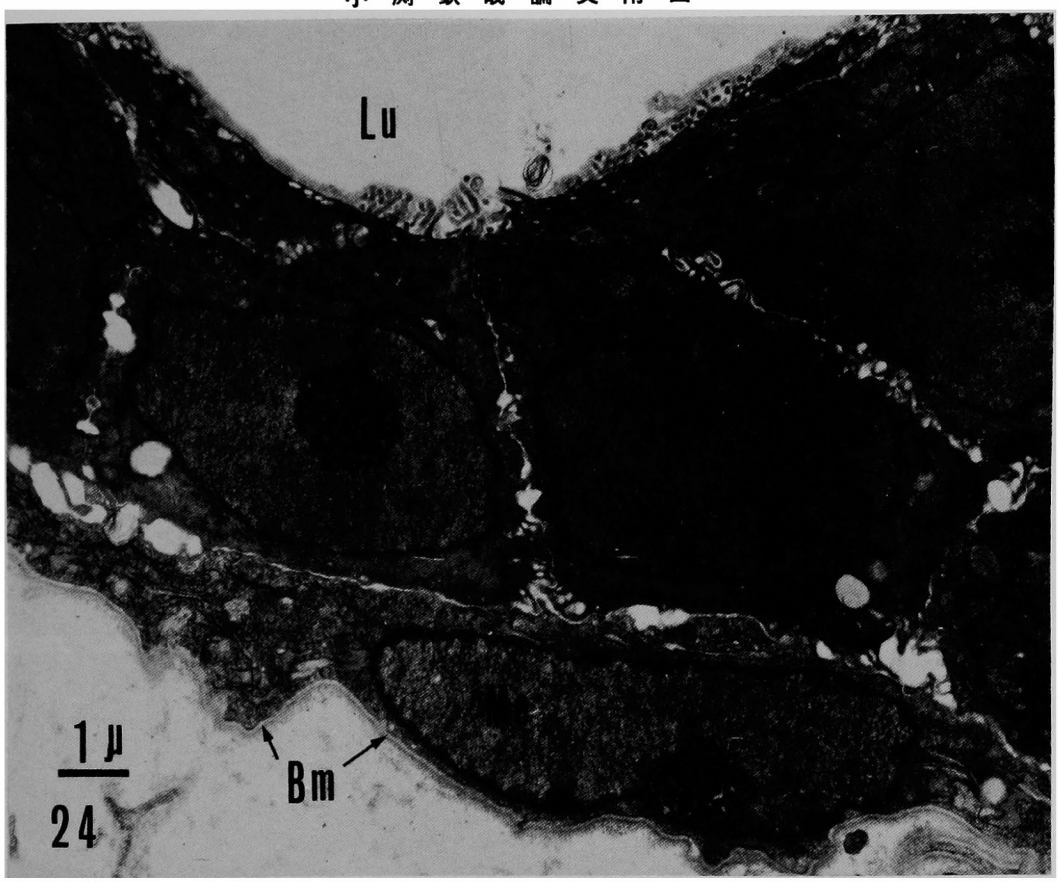

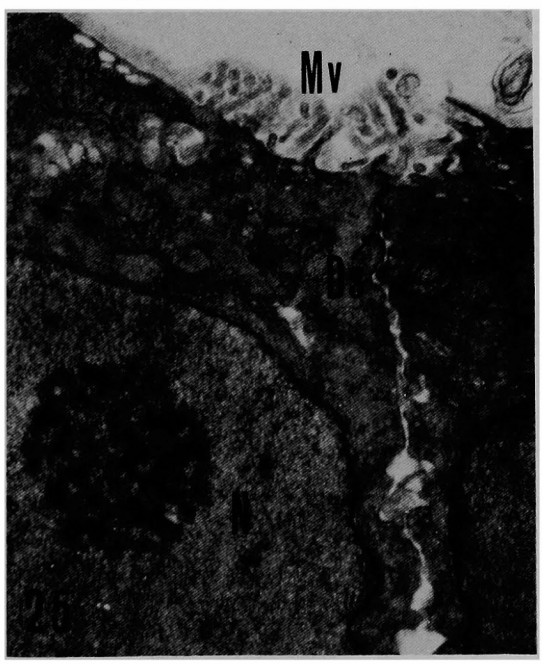

小渕欽哉論文附図

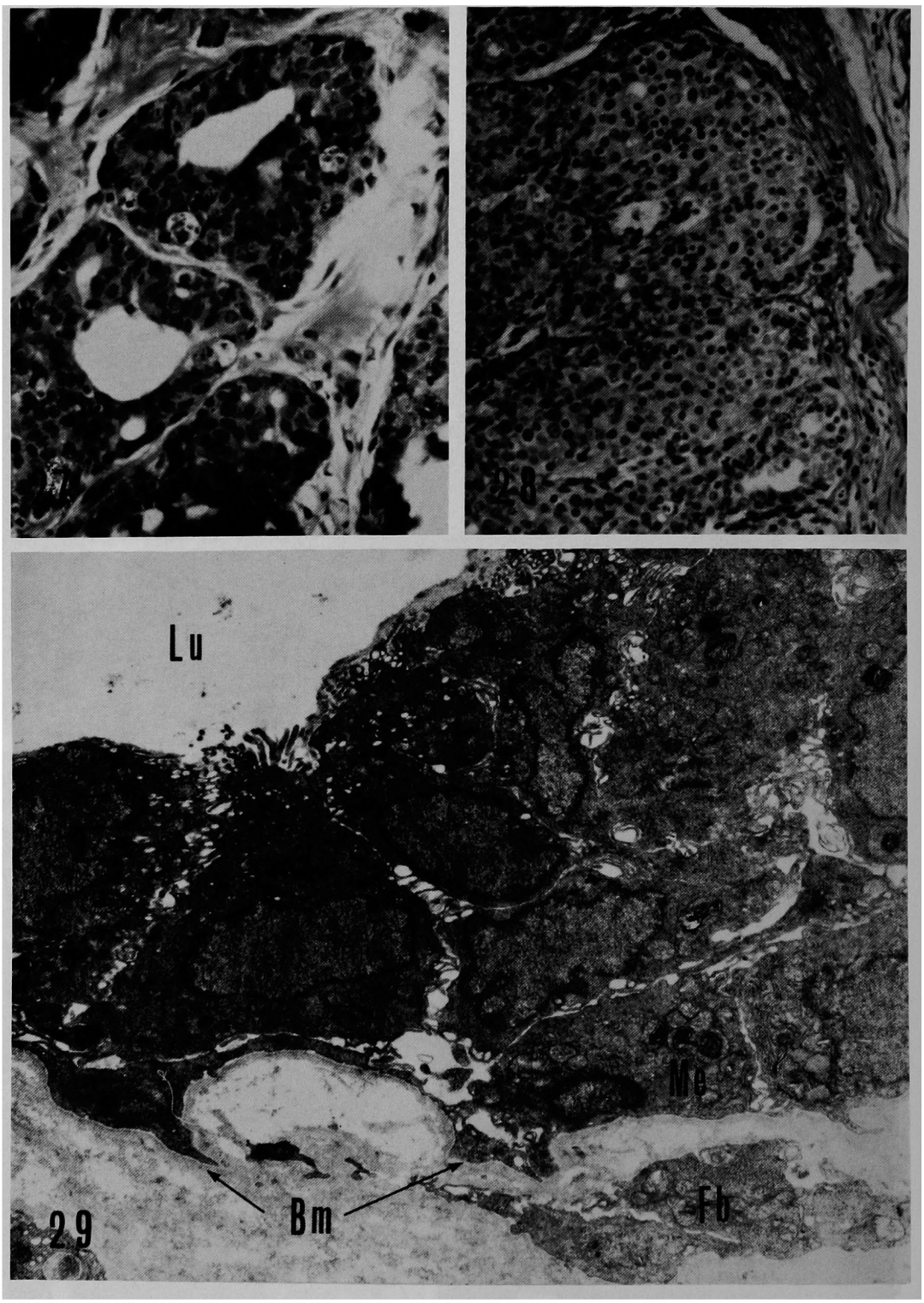

小 渕 欽 哉 論 文 附 図

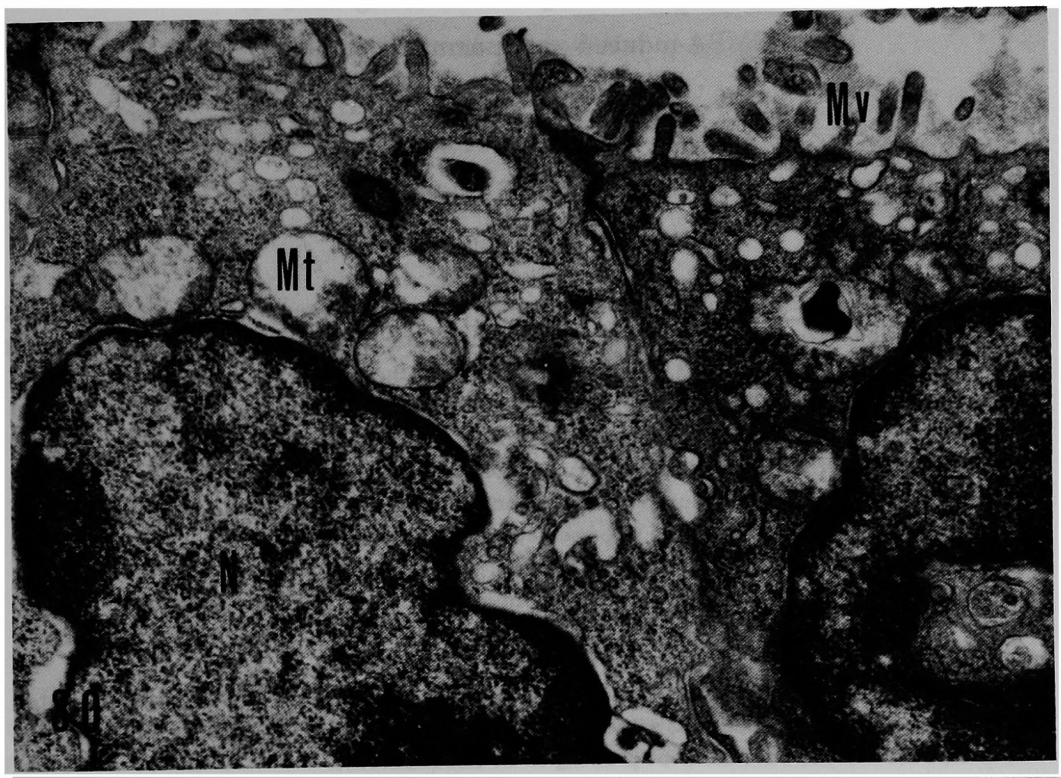

Morphological changes of tumorigenesis of DMBA-induced rat mammary tumors

by

Kinya KOBUCHI

Department of Surgery, Okayama University Medical School

(Director: Prof. Sanae Tanaka)

7,12-Dimethylbenz(a)anthracene (DMBA) 20mg was administered to 55-days-old Sprague-Dawley rats with gastric intubation. Two or three rats were sacrificed daily during the first week following administration of DMBA, then, weekly up to the 20th week. Mammary glands of each different stage were examined by the whole mount method, light microscopy and electron microscopy to observe tumorigenesis of rats mammary tumors introduced by DMBA.

1. On the 4th day following administration of DMBA, mammary epithelial cells at the peripheral portion of the duct demonstrated dilatation of endoplasmic reticulum and Golgi apparatus. On the 2nd week, an evidence of hypersecretion was well established.
2. However, on the 4th week, mammary epithelial cells showed atrophy and their intracellular organelles were regressed. On the other hand, myoepithelial cells showed cytoplasmic extensions to surround mammary epithelial cells. Stroma around the ductules also showed marked proliferation.
3. On the 7th week, mammary glands, examined by the whole mount method, demonstrated hyperplasty to form small nodules, namely, hyperplastic alveolar nodules (HAN). Among some rats, stroma around the ductules kept growing to be fibroadenoma.
4. On the 9th week, a tumor became palpable, and its histology was tubular adenocarcinoma.
5. Electron microscopic findings of carcinoma were increase of nucleocytoplsmic ratio, irregularity of nucleus, hypertrophy of nuclear membrane and enlargement of intracellular space etc..