

◎症 例

膵液の K-ras 遺伝子の突然変異を認めた
多発性膵嚢胞の 1 例

山本 良一¹⁾, 越智 浩二²⁾, 松村 直樹²⁾, 田中淳太郎²⁾,
加藤 匡宏²⁾, 水島 孝明¹⁾, Chowdhury Riaz³⁾,
原田 英雄³⁾, 蓮岡 英明⁴⁾, 横田 聡⁵⁾, 谷崎 勝朗⁵⁾

岡山大学第2内科¹⁾,
岡山大学中央検査部²⁾,
岡山大学臨床検査医学³⁾,
勝山病院⁴⁾,
岡山大学三朝分院⁵⁾

要旨：膵癌の早期診断を行うために、最近の進歩の著しい遺伝子診断を用いて、膵液中の K-ras 遺伝子の点突然変異の検討がなされている。われわれは膵液の細胞診は陰性であるが、K-ras 遺伝子の点突然変異を認め、膵全体に多発する膵嚢胞の1例を経験した。本例は悪性であるとの確診が得られないことや切除するとなれば膵全摘となることなどのために、経過観察を行っているが、18カ月後の現在、嚢胞の増大など認めていない。膵癌の遺伝子診断の文献的考察を含め、報告する。

検索用語：膵嚢胞, 膵液, K-ras 遺伝子, 点突然変異, 細胞診

Key word : pancreatic cyst, pancreatic juice, K-ras oncogene, point mutation, cytology

はじめに

膵疾患の良悪性の鑑別には画像診断や膵液中の細胞診や腫瘍マーカーなどが用いられているが、その鑑別に苦慮することが多い。近年の遺伝子診断の進歩は著しく、膵疾患の診断にも遺伝子診断が応用されつつある。

K-ras 遺伝子の点突然変異は膵癌で高率に認められる遺伝子異常で^{1, 2)}、膵液中の K-ras 遺伝子の点突然変異の検出が膵癌の診断に有用であるが³⁾、腺腫や膵管上皮の過形成の一部でも K-ras の点突然変異が認められる^{4, 5, 6)}という問題点を有する。

われわれは膵液の細胞診は陰性で、K-ras 遺伝子陽性の膵嚢胞を経験したので、文献的考察を含めて、報告する。

症 例

57才, 女性

主 訴：腹部膨満感

既往歴：虫垂炎 (27才)

家族歴：特記すべきものはない

現病歴：平成2年に右手腱鞘炎のため、整形外科を受診。その時血清コリンエステラーゼの高値を指摘され、他院内科紹介となる。その時、腹部MRIで直径3cmの膵嚢胞を指摘され、同時に指

摘された脂肪肝とともに定期的に経過観察を受けていた。平成4年頃より腹部膨満感が出現。放置していたが、腹部CTで膵嚢胞の数が3個に増加しているといわれ、精査および治療方針の決定のために、当科外来受診となる。

理学所見：心窩部に軽度圧痛を認める以外、特記すべき異常を認めない。

検査成績

(1) 血液検査：表1に示す。軽度の肝機能異常を認めた以外、異常を認めず。

表1 検査成績

Urine		Blood chemistry	
Protein	(-)	T-P	7.38 g/dl
Occult blood	(-)	Alb	4.39 g/dl
Feces		T-Bil	0.76 mg/dl
Occult blood	(-)	GOT	42 IU/l
CBC		GPT	45 IU/l
WBC	4200 / μ l	ALP	173 IU/l
RBC	4.54 / μ l	CHE	314 IU/l
Hb	13.7 g/dl	γ -GTP	155 IU/l
Ht	41.4 %	LDH	428 IU/l
Plt	19.3×10^4 / μ l	T-Cho	221 mg/dl
Tumor Marker		BUN	16.7 mg/dl
DUPAN-2	<25 U/l	Cr	0.46 mg/dl
Span-1	20.9 U/ml	Na	142 mmol/l
Elastase-1	122 ng/dl	K	5.1 mmol/l
		Cl	103 mmol/l
		CRP	0.0 mg/dl
		Amylase	179 IU/l
		P-Amylase	79 IU/l

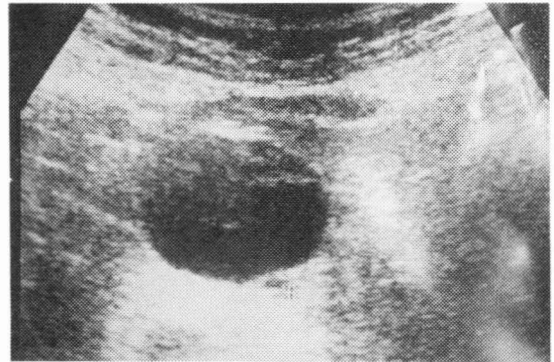


図1 腹部超音波像 膵頭部に直径3 cmの円形の膵嚢胞を認める。その嚢胞の底部に直径5 mmの音響エコーを伴う高エコー像を認めた。

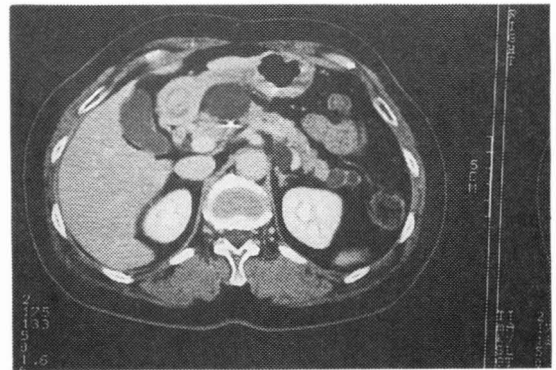


図2 腹部CT像 膵頭部に嚢胞壁の一部に石灰化像を伴う直径3 cmの円形の膵嚢胞を認める。体尾部にも膵嚢胞を認める。

(2) 腹部超音波検査(図1)：膵頭部に直径3 cmの膵嚢胞を認め、その嚢胞の底部に直径5 mmの石灰化像を認める。体尾部に直径1 cm前後の膵嚢胞が多発している。

(3) 腹部CT検査(図2)：膵頭部に一部石灰化を伴う膵嚢胞、体尾部に小嚢胞が多発している。

(4) 膵管造影検査(図3)：乳頭開口部の開大や粘液の貯留は認めない。体尾部、膵鉤部に主膵管と交通を有する大小不同の膵嚢胞が多発している。腹部超音波、腹部CTで指摘された頭部のもっとも大きな嚢胞は造影されなかった。主膵管内には粘液などの陰影欠損像は認めなかった。

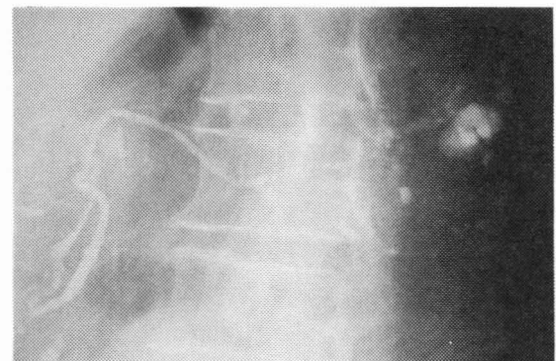


図3 膵管造影 膵鉤部、体尾部に主膵管と交通を有する嚢胞を認めた。腹部超音波やCTで指摘されている頭部の嚢胞には造影剤の流入は認めなかった。

- (5) 膵管造影後 CT：膵管造影後に施行した CT では体尾部の嚢胞には造影剤の貯留を認めるが、頭部の嚢胞には造影剤の流入を認めなかった。
- (6) 内視鏡的膵液採取：セクレチン100単位静注後内視鏡的に膵液を採取したが、採取した膵液は粘液を含んでおり、膵液のCEAは1.7ng/ml、細胞診はclass IIであったが、K-ras 遺伝子のコドン12の点突然変異が認められた。

臨床経過

膵液中の K-ras 遺伝子の点突然変異を認め、画像診断も加えて腫瘍性の膵嚢胞と診断したが、家族に十分な説明を行い、了解のもとに経過観察を行っている。診断後1年6カ月経過しているが、嚢胞の増大や増加は認めていない。

考 察

本例は膵頭部の直径3cmのもっとも大きな嚢胞をはじめ、体尾部にも小嚢胞が多発し、膵液の K-ras 遺伝子が陽性で、細胞診が陰性であった症例である。本例は腫瘍性膵嚢胞であると診断したが、開腹手術を行わなかった。その理由として、(1)確実に悪性病変であると診断できない、(2)もし、手術を行うとすれば、膵頭部から尾部まで病変があるため、本例は膵全摘術にならざるを得ない、などが挙げられる。

腫瘍性の膵嚢胞は漿液性 (serous) と粘液性 (mucinous) とに分類される。一般に、漿液性の場合、小さな嚢胞が集族する microcyst を特徴とし、通常主膵管とは交通はなく、癌化することはきわめて稀である⁷⁾。一方、粘液性の場合には腫瘍は粘液産生能を有する細胞からなり、malignant potential を有し、粘液性嚢胞腺腫と粘液性嚢胞腺癌に分けられる。かつては粘液性膵嚢胞は主膵管とは交通がないとされていたが、膵管造影や切除標本で主膵管との交通が存在する症例が少なくないことが判明した⁸⁾。そのため、粘液産生能を有する分枝膵管型の膵管内腺腫や腺癌との鑑別が困難な症例があり、同一疾患のカテゴリーとする報告もある⁹⁾。本例の場合、内視鏡的に採取した膵液に粘液が含まれており、粘液性嚢胞腺腫あるいは粘液性嚢胞腺癌が疑われるが、18カ月にわた

る経過観察でも進行の徴候が認められないことより、少なくとも臨床的には腺癌とは考えにくい。尾部の膵管の嚢胞状拡張からは膵管上皮の過形成も考えられるが、頭部に認められるような嚢胞を形成するとの報告はいままでになされていない。

最近の遺伝子診断の進歩は著しく、医学のさまざまな分野で応用されつつある。これまで、早期診断が比較的困難であった膵腫瘍に対しても、K-ras をはじめとする癌遺伝子による診断が試みられている。K-ras codon 12の点突然変異は膵癌で高率に認められることが報告されて以来^{1, 2)}、膵液や十二指腸液中の K-ras の点突然変異を検出することが試みられている^{3, 10)}。しかし、この点突然変異は膵癌に特異的ではなく、癌部以外に腺腫や過形成の部位でも点突然変異が認められることが知られている^{4, 5, 6)}。大腸腺腫から大腸腺癌にいたる過程での検討でも、K-ras の点突然変異は癌化の過程ではなく、腺腫が大きくなり、異型性を増す過程に関与するとされる¹¹⁾。これまでは組織的には腺腫や過形成の部位からの K-ras の点突然変異は認めても、膵液からの前述の疑陽性は認められないとされていたが¹²⁾、最近では実際に膵液での疑陽性例が報告されている^{10, 13)}。これについて、多田ら¹³⁾は検出感度を問題にしており、変異を検出する感度を適切なレベルに設定することにより、鑑別が可能になるとしている。また、今後は定量的に変異を検出し、腫瘍マーカーのようにカットオフ値が設定されることも予想される。

膵液の細胞診は慢性膵炎と膵癌との鑑別に従来より用いられてきた。しかし、膵頭部癌の陽性率は高いが、体尾部癌では陽性率が低いことや膵管との交通のない病変の場合には無力であるという問題点がある¹⁴⁾。本例では一番大きな嚢胞は頭部にあるが、主膵管と交通がなく、膵管と交通のある嚢胞は体尾部にあるため、膵液の細胞診が陰性であることが必ずしも癌を否定する根拠とはならない。

膵液中の腫瘍マーカーとしては、われわれは現在のところ、CEA がもっとも信頼性が高いと考えている¹⁵⁾。そのカットオフ値を40ng/mlに設定

しており、本例は膵液中 CEA からは悪性であるという成績は得られなかった。

本例では頭部の嚢胞の一部に石灰化像を認めたが、腫瘍性膵嚢胞の約10%に石灰化がみられ¹⁶⁾、Freeny ら¹⁷⁾は粘液性嚢胞腫瘍の石灰化の特徴は嚢胞辺縁の石灰化であり、嚢胞内が粘液で充満し、粘調度が増加し、膵液のうっ滞により石灰化が生じたものと考えられている。

本例の最終診断はなされていないが、診断後1年6カ月の経過観察の時点では進行性の兆候は認めていない。以上、膵液中のK-rasの点突然変異が陽性である多発性膵嚢胞の1例を報告した。

文 献

1. Almouguera C, Shibata D, Forrester K, et al: Most human carcinomas of exocrine pancreas contain mutant c-k-ras genes. *Cell* 53: 549-554, 1988.
2. Smit VTHB, Boot AJ, Smit AMM, et al: K-ras codon 12 mutation occur very frequently in pancreatic adenocarcinoma. *Nucleic Acid Res* 16: 7773-7782, 1988.
3. Miki H, Matsumoto S, Harada H, et al: Detection of c-K-ras point mutation from pancreatic juice. *Int J Pancreatol* 14: 145-148, 1994.
4. 佐藤賢一, 澤井高志, 下瀬川 徹, 他: “いわゆる” 粘液産生膵腫瘍におけるK-ras geneのcodon 12における点突然変異についての検討—PCR変法を用いて—。日消誌 88: 2795-2803, 1991.
5. Tada M, Omata M, Ohto M: Ras gene mutation in intraductal papillary neoplasms of the pancreas. *Cancer* 67: 634-637, 1991.
6. Yanagisawa A, Kato Y, Ohtake K, et al: c-Ki-ras point mutations in ductectatic type mucinous cystic neoplasms of the pancreas. *Jpn J Cancer Res* 82: 634-637, 1991.
7. 須田耕一, 茂垣雅俊, 松本由朗: 膵真性嚢胞の病理診断・分類の問題点。一病理の立場から—。胆と膵 11: 9-15, 1990.
8. 大塩学而, 今村正之: 膵嚢胞, 偽嚢胞, 膵液瘻: 総合臨床 44: 334-340, 1994.
9. 山雄健次, 中澤三郎, 芳野純治, 他: 粘液産生膵腫瘍に関する新しい知見。胆と膵 11: 61-66, 1990.
10. Trumper LH, Burger B, von Bonin F, et al: Diagnosis of pancreatic adenocarcinoma by polymerase chain reaction from pancreatic secretions. *Br J Cancer* 70: 278-284, 1994.
11. Fearon FR: Molecular genetic studies of the adenoma-carcinoma sequence. *Ann Intern Med* 39: 123-147, 1994.
12. 大橋計彦, 猪狩功遺, 亀井 明, 他: 膵腫瘍と癌遺伝子。肝胆膵 28: 103-107, 1994.
13. 多田 稔, 大橋 誠, 川邊隆夫, 他: 膵液中のras遺伝子変異を指標とした膵癌診断。胆と膵 16: 479-483, 1995.
14. 原田英雄, 松本秀次, 越智浩二, 田中淳太郎, 三宅啓文: 膵集検の試み, 膵癌の診断と治療の進歩, pp47-49, 医学図書出版, 東京, 1989.
15. Matsumoto S, Harada H, Tanaka J, et al: Evaluation of cytology and tumor markers of pure pancreatic juice for the diagnosis of pancreatic cancer at early stages. *Pancreas* 9: 741-747, 1994.
16. Becker WF, Welsh RA, Pratt HS: Cystadenoma and cystadenocarcinoma of the pancreas. *Ann Surg* 161: 845-863, 1965.
17. Freeny PC, Lawson TL: Cystic neoplasm of the pancreas. *Radiology of the Pancreas*. Springer, New York, 514-539, 1982.

A case of multiple pancreatic cysts with K-ras point mutation in pure pancreatic juice

Ryoichi Yamamoto¹⁾, Koji Ochi²⁾,
Naoki Matsumura²⁾, Juntaro Tanaka²⁾,
Tadahiro Kato²⁾, Takaaki Mizushima¹⁾,
Riaz Chowdhury³⁾, Hideo Harada³⁾,
Hideaki Hasuoka⁴⁾, Satoshi Yokota⁵⁾,
Yoshiro Tanizaki⁵⁾

Second Department of Medicine, Okayama University Medical School¹⁾, Central Clinical Laboratory, Okayama University Medical School²⁾, Department of Laboratory Medicine, Okayama University Medical School³⁾, Katsuyama Hospital⁴⁾, Misasa Medical Branch, Okayama University Medical School⁵⁾

Pancreatic cancer is the one of the leading causes of death among cancer deaths and the early diagnosis is one of the main topics of pancreatic research. Mutation of K-ras oncogene at codon 12 has been reported in pancreatic adenoma, hyperplasia of the pancreatic duct, and also in pancreatic cancer. Recently, detection of K-ras point mutation in pure pancreatic juice is underinvestigation as a potential tool of early diagnosis of pancreatic cancer by setting a certain cut-off value. We recently experienced a case of multiple pancreatic cysts without any malignant cells in pancreatic juice, but with a positive point mutation of K-ras oncogene. Operation was deferred after obtaining informed consent from the family, because the lesions were so multiple and extensive as to require total pancreatectomy. Eighteen months follow-up studies did not reveal any deterioration in imaging tests as well as clinical picture.